B 3 9015 00223 885 8
University of Michigan – BUHR



THE GIFT OF
DR. OTTO LANDMAN

610.5
C4
F92

Toledo, Ohio.

CENTRALBLATT

FÜR PRAKTISCHE

AUGENHEILKUNDE.

HERAUSGEGEBEN

VON

Dr. J. HIRSCHBERG,
O. HON.-PROFESSOR AN DER UNIVERSITÄT BERLIN,
GEH. MED.-RAT.

ZWEIUNDDREISSIGSTER JAHRGANG.

MIT ZAHLREICHEN ABBILDUNGEN IM TEXT.

LEIPZIG
VERLAG VON VEIT & COMP.
1908

Druck von Metzger & Wittig in Leipzig.

gift
Dr. Otto Lindman
4-2-35

Inhalt.

I. Originalaufsätze.

		Seite
1.	Der Star-Stich der Inder, von J. Hirschberg	2
2.	Bemerkungen zur Magnet-Operation, von J. Hirschberg	33
3.	Die Einträuflung von Tuberkulin in das Auge, von Dr. Ernst Fischer	65
4.	Zur Frage des physiologischen Blendungsschmerzes, von Hugo Feilchenfeld	97
5.	Exstirpation der orbitalen Tränendrüse nach vorausgegangener Entfernung des Tränensackes und der palpebralen Tränendrüse, von Prof. Groenouw	100
6.	Iristumor, seit 22 Jahren bestehend, von Prof. Groenouw	101
7.	Wanderung der Tusche in einem tätowierten Leukom, von Dr. L. Steiner	104
8.	Tabes und Syphilis, von Dr. Otto Wernicke	129
9.	Eine Erklärung der verschiedenen Anordnung der Netzhautschichten im Wirbeltierauge und dem Auge der Wirbellosen, von Prof. Dr. O. Lange	131
10.	Über einen Fall von Lymphangioma cavernosum orbitae, von Dr. Fehr	134
11.	Doppelte Durchbohrung des Augapfels mit einem Taschenmesser und Implantation einer Cilie und eines Epithelkeims in die Narbe der hinteren Augenwand, von Dr. Warnecke	161
12.	Die absolute Lokalisation in einem Falle von Rollungs-Schielen, von Dr. Joh. Ohm	194
13.	Über Darstellungen von Blindenheilungen auf altchristlichen Sarkophagen, von Prof. Dr. R. Greeff	225
14.	Ein seltener Fall von Solitär-Tuberkel der Aderhaut, von Julius Fejér	257
15.	Über Augen-Krankheiten in Japan, von Prof. Dr. Komoto	261. 289
16.	Zur Behandlung von Kalktrübungen der Hornhaut mit Ammonium-Präparaten, von Dr. Harren	324
17.	Ophthalmoplegia totalis duplex, von Dr. C. H. A. Westhoff	356

II. Klinische Beobachtungen.

1.	Zur Kasuistik der polypoiden Geschwülste der Bindehaut, von Sanitätsrat Dr. Hilbert	139
2.	Ein Fall von vererbtem Augenzittern, von Dr. L. Caspar	199

Sachregister.

* Originalartikel.

Abducens-Veränderungen bei Mittelohrentzündung 215.

Abducenslähmung nach Lumbal-Anästhesie 64. 384 (Tropacocain). — abwechselnde — nach Kopfverletzung 379. — zur Ätiologie, besonders der isolierten — 125. — traumatische, beiderseitige 142. — traumatische — interkraniellen Ursprungs 379. — vestibulären Ursprungs 398. — s. a. Rectus externus.

Ablösung der Chorioiden, Retina s. d.

Abszeß der Chorioidea, Cornea, Orbita s. d. — subkonjunktivaler — s. Conjunctival. — episcleraler s. d.

Adaption(s), Dunkel- — bei Hühnern u. Tauben 52. — -Vermögen der Vögel 83. Pathologie der Dunkel- — 218.

Adenie, hämorrhagische — der Bindehaut 150.

Adenom, Talgdrüsen- — der Caruncula lacrymalis 219.

Aderhaut s. Chorioidea.

Aderlaß bei rezidivierenden intraocularen Blutungen 212.

Adrenalin s. Nebennieren.

Affen, kortikale Centren der Augenbewegungen bei — 218.

Ägypten, Augenspitäler, Schuluntersuchung, Trachom in — 186. — Augenkrankheiten u. Trachom in —, Prophylaxe, Abwehrmaßregeln 231. 232. 233. — Blindheitsursachen in — 233.

Äthylchlorid, 3000 — -Narkosen 125.

Akkommodation(s) 233; Jahresübersicht 425. — Mechanismus, Ciliarfortsätze 181. — -Leistungen und -Lehre 51. — u. Motilität u. Refraktion 239. — -Krampf, Kennzeichen 426. — -Lähmung u. Diphtherie-Serumbehandlung 155. — rezidivierende — -Lähmung im Anschluß an Diphtherie 156. — -Lähmung beim Diabetes 216. 363. — -Schwäche bei Rückenmarksverletzung 367. — -Verengerung der Pupille s. P.

Akoin-Öl 114. 312 (länger dauernde Unempfindlichkeit).

Akromegalie, gebessert durch Schilddrüsen-Behandlung 345.

Albargin 85.

Albino(s), subkonjunktivale Injektion chinesischer Tusche bei — 215.

Albuminurische Retinitis u. Retina-Ablösung s. d. — Augenveränderungen u. Glaukom 375.

Alkohol-Injektionen gegen Facialiskrampf 59. — bei Blepharospasmus 215. — Absoluter — bei Angiom der Conjunctiva 77. — Amblyopie 187. 241 (Prognose). 367 (Salzeinspritzungen). — -ismus, Prophylaxe 253.

Allenstein s. Trachom.

Allergieprobe bei Tuberkulose s. d.

Allgemeinerkrankungen, Jahresübersicht 427. — Glaukom u. — s. d. — u. Auge s. Augenerkrankungen. — Krankheiten der Chorioidea u. — s. d. — Störungen des Farbensinns bei — 175. — Augenlähmungen u. Pupillenstörungen bei — 213. — Stoffwechselkrankheiten u. Cataract 391.

Alter(s)-Star s. Cataracta senilis. — Brechungsindex der Linse u. Augenmedien in verschiedenen Lebens- — 328.

Amaurose, Chinin- — 239. 430. — durch Blutverlust, Hysterie, Filix mas, s. d. — Sehsphäre bei cerebraler — 218. — s. a. Blindheit, Erblindung.

Amblyopie, Intoxikations- —, mit Alkohol, Tabak 187. 241 (Prognose). 367 (Salzeinspritzungen). — Schule oder Blindenanstalt bei schwachsichtigen Kindern 251. — ungewöhnliche Formen, Cocain- —, Blitz- — 180. — toxische —, Kaffee, Arsen 336. — toxische 366. — durch Blutverlust s. d. — bei Neben-

höhlenerkrankung der Nase 317. — Ausbildung von Amblyopen gebildeter Stände 153. — völlige, einseitige durch Verletzung 157. — nach Augenverletzung 376. — sympathische 395. — Simulation s. d. — u. Schielen 250. — Verschmelzungsfrequenz bei angeborener — s. V.
Amerika, Augenheilkunde in — 269.
Ametropie nach Entfernung der Linse s. Aphakie.
Ammonium-Tartrat zur Aufhellung von Kalktrübungen der Cornea s. C.
Amyloid der Conjunctiva s. d.
Anaërobe Bazillen s. d.
Anästhesie, Infiltrations- — in der Augenheilkunde 23. — Lumbal- — s. d. — Lokal- — bei Enukleation 85. 86. 243. — länger dauernde durch Akoin s. d.
Anästhetikum(a), s. a. Akoin, Novocain.
Anatomie, Jahresübersicht 400. — des Lidrandes 112. — der Iris 153. 280. — der Chorioidea 209. — des Pigmentepithels der Netzhaut 280. — des Conus u. der Aderhaut-Veränderungen im myopischen Auge 277. — mikroskopische — der äußeren Augenhaut und des Lidapparates 106. — Histologie der Iridektomie 180. — Histopathologie der parenchymatösen Hornhauterkrankungen 18. — pathologische — Jahresübersicht 405; der Cyklopie 305; der angeborenen Kolobome des Auges 306 und des Mikrophthalmus 339; des Frühjahrskatarrhs 117; der Keratitis disciformis 61. 253; des Keratokonus 148; der sympathischen Ophthalmie 119. 242; der Konjunktivaldiphtherie 152. 302; des Lymphangioma cavernosum 134*. 172; der Retinitis proliferans 172; der hämorrhagischen Retinalapoplexie durch Venenverschluß 253; der Cyanosis retinae 304; degenerativer Hornhauterkrankungen 368; der Scleritis 386; des Trachoms 388.
Anatomisch(e) Untersuchungen über Spindelstar, Kernstar, Lenticonus, Linsenkolobom 55. — Pathologisch- — Präparate von Papilloma carunculae lacrymalis 17; Augentuberkulose 203; Frühjahrskatarrh 81; weichem Fibrom der Karunkel 18; Glioma retinae 49; angeborenem Lipodermoid der Konjunktiva 202; Lymphangioma cavernosum orbitae 202; der Conjunctivitis diphtherica 152. 302. — pathologisch — Veränderungen der Blutgefäße bei Syphilis 27.
Aneurysma, traumatisches — der Orbita s. d. — Carotisligatur bei — s. d. — s. a. Gefäßerkrankungen.
Angeborene(s) Veränderungen u. Mißbildungen, Jahresübersicht 400. — Präparate 219. — Monographie 328. 338. — der Konjunktiva, Cornea, Descemetis, Iris, der Orbita, Papille, des Schädels s. d. — Amblyopie s. d. — Blaufärbung des Augapfels 173. — Entropium 216. — Flügelfell des Oberlides 29. — Haarinsel in der Schläfengegend; Akzessorische Augenbrauen 184. — Pigmentierung s. d. — Lipodermoid der Konjunktiva 202. — Linsenluxation s. d. — Star s. Cataracta congenita. — Syphilis s. d. — Wortblindheit s. d. — s. a. Aniridie, Ankyloblepharon, Anophthalmus, Arteria hyaloidea, Cloquet'scher Kanal, Colobom, Cyklopie, Cyste, Ectropium, Epitarsus, Hereditär, Markhaltige Nervenfasern, Mikrophthalmus.
Angiofibrom der Orbita 379.
Angiom(a) der Conjunctiva 77 (Alkoholbehandlung). — symmetrische — der Oberlid-Conjunctiva 389. — cavernosum der Orbita 345. 391 (Mastzellen). — der Chorioidea 376. — Lymph- — s. d. — Fibro- — s. d.
Angiosarkom des Unterlides 81.
Aniridie, komplette, angeborene — 219. Cataract-Operation bei — 155. 240. — Glaukom u. Eserin bei — 240.
Ankyloblepharon, filiforme adnatum 238.
Anophthalmus congenitus mit Orbitopalpebralcysten 208. — congenitus, beiderseits 229. 331.
Antiferment-Behandlung bei eitrigen Augenprozessen 218.
Antistaphylokokken-Vaccine s. Bazillen.
Antrum Highmori s. Sinus maxillaris.
Aphakie — über — 389. — Brillen-Korrektionsformel bei — 178.
Apoplexia retinae s. d.
Apparate s. Instrumente.
Architektur des Auges, ein Regulierungsmechanismus für die intraokularen Druck- u. Stromschwankungen 25.
Archiv für Optik 106.
Arcus senilis s. Cornea, Rinnenbildung.
Argentamin 85.
Argentum nitricum 85.
Argonin 95.
Argyrol-Spülungen bei eitrigen Augenentzündungen 77. 86. — Argyrosis durch — 80. 85.
Argyrosis durch Argyrol 80. 85.
Arsen-haltige Tapeten, Intoxikationsamblyopie 336.
Arsenik bei Syphilis 186.
Arteria centralis s. Centralarterie.
Arteria hyaloidea persistens 80. — Reste 337. — mit Colobom 83.
Arterien u. Arteriosklerose s. Gefäße u. Erkrankungen.
Arthritis s. Gelenkrheumatismus.
Arthropoden-Augen, Entwicklung 351.
Aseptisch(en), Bazillen bei — Verbänden s. B.

Aspergillus, Fruktifikations-Organe des — **fumigatus** in Schnittpräparaten der Kaninchen-Cornea 302.
Assoziierte Bewegung s. Mitbewegung.
Asthenopie s. Augenschmerz, Hyperopie.
Astigmatismus, Jahresübersicht 425. — Bestimmung des — mit gekreuztem Cylinder 83. — bei Soldaten und Beziehungen des — zur Myopie 113. — der Cornea s. d. — Häufigkeit des — u. Sehschärfe 212. 425. — Augenbeschwerden durch — 83; s. a. Refraktion. — Tafeln von Verhoeff zur Prüfung des — 348. — Untersuchungstechnik 256.
Astigmometer, Taschen- — 122. 346.
Äthylchlorid, 3000 — -Narkosen 125.
Atlas der Ophthalmoskopie 201. — Iconographie stéréoscopique oculaire 201.
Atoxyl gegen Schlafkrankheit 49. — gegen Syphilis 60. 61. 95. 96. 250. — Erblindungen bei — -Gebrauch 49; mikroskopische Präparate 219. — Gefahren bei — 75. — Sehnervenerkrankungen durch — 70. 430. — bei Framboesie 96. — Intoxikation 95. — Wirkung aufs Auge, Experimente 218.
Atrophie des Opticus, der Papille s. d.
Atropin-Kuren bei Myopie s. Myopie. — bei Glaukom s. d. — Vergiftung, vom Munde aus 311.
Aufrechtes Sehen s. d.
Augapfel s. Bulbus.
Auge(n) des Menschen und seine Gesundheitspflege 11. — Architektur des — s. d. — Anatomie der äußeren — -Haut 106. — Bewegungen s. Augenbewegungen. — Elektrische Leitfähigkeit des — s. E. — Empfindlichkeit der — gegen Licht s. L. — Erkrankungen s. Augenerkrankungen. — Glas- — s. d. — Lachen, vom — ausgelöst 60. — Lider s. d. — -Muskeln s. Augenmuskeln. — u. Nase s. d. — Ochronose des — 178. — neues, schematisches — 79. — Stoffwechsel u. Ernährung des — 318. — u. Schilddrüse 116. — Wirkung von Thyreotoxin aufs — 116. — der Vögel 27. — -Verletzungen s. d. — s. a. Sehorgan.
Augenärztliche Operationen s. Augenoperationen.
Augenbewegungen, Jahresübersicht 423. — Diagnostik der Störungen der — 9. — Untersuchung der reflektorischen u. optischen — 82. — bei Kleinhirnreizung 187. — die Drehungen des Augapfels, Figur 79. — reflektorischer Charakter der — 117. — kortikale Centren der — bei Affen 218; im Kleinhirn? 187. 390. — u. Akkommodation u. Refraktion 239. — s. a. Augenmuskeln, Blicklähmung.
Augenblase-Einkerbungen des Becherrandes der sekundären — 309. — u. Irispigmentepithel s. d.
Augenbrauen, akzessorische — 184.
Augenerkrankungen, — in Beziehung zu Krankheiten der übrigen Organe, Jahresübersicht 427. — Allgemeinbehandlung bei — 60. — s. a. Augensymptome. — Gewerbliche — s. d. — Lichttherapie bei — s. d. — Lumbalpunktion bei — s. d. — Metastatische — s. d. — Serumtherapie bei — s. d. — fötale 319. — elektrische Glühlampenbestrahlung bei — 62. — in Japan s. d. — Mineral- u. Seebäder bei — s. d. — exsudative — u. Tuberkulose 382. — u. Zahnerkrankungen bei Säuglingen s. S. — durch ungenügende Pigmentierung 347. — Prognose bei — 363. — Harn bei s. d. — bei Akromegalie, Arteriosklerose, Arthritis, Basedow'scher Krankheit, Diabetes mellitus, Ekzem, Epilepsie, Erysipel, Exanthemen, Geisteserkrankungen, Gelenkrheumatismus, Gicht, Glykosurie, Harnsaure Diathese, Herzleiden, Hysterie, Influenza, Lepra, Leukämie, Lungenleiden, Malaria, Masern, Mikulicz'scher Krankheit, Milzbrand, Myelitis, Myxödem, Nasen- und -Nebenhöhlenerkrankungen, Nervenkrankheiten, Neurasthenie, Neurosen, Nierenleiden, Odem, Ohrkrankheiten, Paralyse, Parotitis, Pneumonie, Polioencephalitis, Psychoneurosen, Rachitis, Rheumatismus, Röteln, Rotz, Schilddrüsenanomalien, Sklerose, Sinus-Erkrankungen, Skrofulose, Sympathicus-Affektion, Syphilis, Tabes, Tetanie, Trypanosomiasis, Tuberkulose, Typhus, Vaccine, Varicellen, Variola, Zahnerkrankungen s. d. — in Zusammenhang mit den Geschlechtsorganen s. d.
Augenheilanstalt, neue — Hirschbergs in Berlin 221; Festschrift 202. — neue — in Gent 399. — Bericht über die Universitäts- — in Gießen 160. 191; Jena 189; in Laibach 126; Tübingen 189. — Katarakt-Extraktionen in der — in Graz 24. — Carolin. medico-chir. Institut zu Stockholm 269. 336. — The Royal London Ophth. Hosp. Rep. 328. — Nederlandsh Gasthuis voor ooglijders, Utrecht 329. — s. a. Berichte.
Augenheilkunde — Jahresübersicht 400. 412. — Anästhesie in der — s. d. — Handbuch der —, Graefe-Saemisch 106. 141. 201. 269. 328. — Enzyklopädie der — 360. — Encyclopédie française d'Opht. 10. 11. — Kurpfuscherei in der — 94. — Lehrbuch der — 12. 201. 269. — Geburtshilfe u. Gynäkologie u. — 202. 248. — Hypnose u. Suggestion in der — 76. — operative — s. Augenoperationen. — Entwicklung der — in Amerika 1800—1870: 269. — Wiedergeburt der — 270. — Atlas 201.
Augenheilmittel s. Medikamente.
Augenhintergrund(s), Photographie s. d.

— Betrachtung des — mittelst Durchleuchtung der Orbita von der Nasenrachengegend her; neue Methode 254. — Bilder der Vögel 29. — Erkrankungen, Prognose 368. — Veränderungen bei Naevus s. N.
Augenhöhle s. Orbita.
Augeninfektion s. Infektion.
Augenkammer, vordere — s. Vorderkammer.
Augenklinik s. Augenheilanstalt.
Augenlider s. Lid.
Augenmedien, Brechungsindex 328. 351.
Augenmuskel(n), Gleichgewichtsprüfung für die Nähe 374. — metastatisches Carcinom der — 301. — Rundzellensarkom im Rectus 330. — s. a. Augenbewegungen.
Augenmuskellähmung(en), die — 10. — Jahresübersicht 423. — topische Diagnostik der — 32. — Verwertbarkeit für Lokalisation cerebraler Herderkrankungen 318. — traumatische — orbitale 116; s. a. Rectus. Obliquus. — bei den Erkrankungen des Ohrs, Sinus u. der Zähne, u. im Verlauf von Lungen- u. Herzaffektionen 213. — — nach Stovaïn-Lumbalanästhesie 191. — die — u. ihre Folgen 396. — s. a. die einzelnen Muskeln u. Nerven; Augenbewegung; Blicklähmung; Deviation, konjugierte; Ophthalmoplegie.
Augenoperationen, Jahresübersicht 416. — Infektion nach —, Prophylaxe 85; Serumtherapie 218. — Instrumente bei — s. d. — Handbuch der — 9. 106. 141. 202. 222. 269. — Verbandmaterial 368. — Renntiersehnen bei — 383.
Augenreaktion bei Tuberkulose, Typhus s. d. — Jahresübersicht 412.
Augenschmerz, Schwindel durch — 79. — durch Refraktionsanomalien s. d.
Augenspiegel, verbesserter, elektrischer 88. — Befunde bei Geisteskranken 92. — Ergänzung zum elektrischen — 178.
Augensymptome bei Hypophysistumor 86. — Jahresübersicht 427. — bei spontanem Myxödem der Erwachsenen 58. —bei jugendlicher Tabes 59. — bei Tabes 156. — bei traumatischer Neurose 93. 94.
Augentherapie, Jahresübersicht 412. — s. Augenheilkunde, Medikamente. — Taschenbuch für — 328. — Kälte u. Wärme, Umschläge in der — s. d. — Mitteilungen 362.
Augentropfen, Instillation von — 312. — -Glas mit doppeltem Boden 332.
Augen-Umschläge s. U.
Augenuntersuchung in Schulen s. d.
Augenverbände s. Verband.
Augenverletzungen s. V.
Augenzittern s. Nystagmus.
Autoanästhesie s. Blindheit.
Avulsio bulbi durch Hufschlag 211.
Bakterieide Substanzen im Bindehautsekret 27. 272. — Kraft der Silberpräparate 85.
Bakterien s. Bazillen.
Bakteriologie, Jahresübersicht 405. — der akuten Bindehautentzündung 55. — der Augen-Infektionen 239. — der Conjunctivitis 254. 309 (500 Fälle). — des Ringabscesses der Cornea 303. — der serpiginösen Hornhautgeschwüre 319. — s. a. Bazillen.
Bakteriologisch(e) Diagnose der Conjunctivitis 79. — Untersuchungen des Conjunctivalsackes bei Pneumonie u. Typhus 89.
Bakteriolytische Wirkung der Galle s. G.
Basedowsche Krankheit, über — 12. 70. 186. 224. 269. 328 (Monographie). — erbliches Auftreten 352. — Behandlung 287.
Bazillen, Jahresübersicht 405. — -tötende Wirkung der Tränenflüssigkeit 336. — anaërobe — bei Augenverletzungen 309. — der Wimpern 378. — -Gehalt der Bindehautsäcke nach Staroperation bei aseptischen Verbänden 26. — Pyocyanase, Einwirkung auf die — des Bindehautsackes 309. — Diplo-Bacillus Morax-Axenfeld: bei Ulcus corneae, Zinksulfat 80. 253. 310. 319; bei Conjunctivitis 347. — Micrococcus intracellularis meningitidis epidemicae bei Iridochorioiditis 115. — pyocyaneus: Hornhautulzeration, Virulenz im Auge 88; bei Blennorrhoea neonatorum 115. — Pneumococcus, Wirkung der Galle auf — 213. 375. — Pneumobacillus bei Ulcus corneae 115. 319. — Pneumokokken-Serum s. d. — Pneumokokken bei contagiöser Conjunctivitis 304. — Pneumokokkengeschwüre, Kaninchengalle 213. 389. — Proteus vulgaris bei Hypopyonkeratitis. 115. — Diphtherie- u. Xerose- — auf der Conjunctiva 392. — Pseudodiphtherie — bei Frühjahrskatarrh 217. — Pfeiffer'scher hämophiler — (Influenza —) als Erreger intraokularer Eiterungen 119. — Spirochaeta pallida 183. — Staphylococcus aureus u. albus, Conjunctivitis durch — 82. — Staphylococcus aureus in sarcineähnlicher Form, Hypopyon-Keratitis 172. — subconjunctivaler Staphylokokken-Abszeß 150. — Staphylokokkenserum bei Hypopyon-Keratitis 184; bei phlyktenulärer Keratitis 303; bei postoperativer Infektion 346. — Streptokokkenpyämie, metastatische Ophthalmie 173. — Streptokokken-Conjunctivitis beim Neugeborenen 174. — Trachom — s. d., Krankheitserreger. — Tetanus- u. andere — bei Panophthalmie 411; nach Peitschenschlag 243. — bei Kaninchen-Keratitis 311 (Xerose —). — s. a. Bakteriologie.

Beleuchtung(s)-Sehschärfe u. — Intensität 111.
Beruf(s), Steinbruch — genossenschaft s. Verletzungen. — s. a. Eisenbahn. Marine. Gewerblich. Unfall. Färber. Caisson.
Berichte über augenärztliche Tätigkeit in Mamadisch, Pjatigorsk 192. — s. a. Augenheilanstalt.
Bewegung(s)-Störungen der Augen s. Augenbewegungen. — das — -Centrum 84. — assoziierte — s. Mitbewegung.
Bifokal-Gläser 184. 333.
Bindegewebe auf der Retina s. d.; s. a. Retinitis proliferans. — auf der Papille s. d.
Bindehaut s. Conjunctiva u. Conjunctivitis. — Katarrh s. Conjunctivitis.
Binocular-Pupillometer s. Instrumente b). — Sehen, Prüfung auf 396.
Blau(e) Färbung, angeborene, familiäre des Auges 173. — himmel- — Sklera 303. — s. a. Cyanosis.
Blei-Vergiftung mit Augen-Erkrankung 95. — Hornhautverbrennung durch geschmolzenes — 375.
Blendung(s), messende Verfolgung der Bedingungen des — -Schmerzes 15. — Sitz des — schmerzes 17. — Schmerz, zur Frage des — 97.* — durch elektrisches Licht s. E.
Blennorrhoe, Argyrolspülungen bei — 77. — atypische 215. — Augenverlust durch — 85. — Behandlung 362. — Blenolenicet gegen — 189. 249. 312. — große Spülungen der Bindehautsäcke mit übermangansaurem Kali bei — 75. — ähnliche Erkrankkungen durch Fremdkörper im Oberkiefer 125. — metastatische 379.
Blennorrhoea neonatorum — Jahresübersicht 420. — über 90. 125. 183. 188. — Ursache u. Verhütung 11. — durch Streptokokken 174. — Ätiologie, Bakteriologie 181. — Prophylaxe mit Sophol 158. — neues Verfahren der Credéisierung der Neugeborenen 380. — maligne — 90. — Lidgangrän bei — 146. — durch Pyocyaneus-Infektion 115. — angebliche Abnahme 184. — Behandlung 362; mit Rinderserum 383. — große Spülungen der Bindehautsäcke mit übermangansaurem Kali bei — 75. — Blenolenicetsalbe gegen — 189. 313. — Wund-Infektion durch — 309. — Geschichte: Credé, Quellmalz 286.
Bleno-Lenicet s. Blennorrhoe.
Blepharitis-ciliaris 24. — Ectropium s. d.
Blepharochalasis 203.
Blepharoplastik eines total zerstörten Oberlides 53. — mit gestielten Stirnlappen 298. — mit gestielten Halslappen 214. — mit stiellosen Lappen 253. — nach **Büdinger** (Hautknorpellappen vom Ohr) 376. — bei centralem Lidkolobom 389.
Blepharospasmus u. Alkohol-Injektion 215. 390. — kortikalen Ursprungs 390.
Blicklähmung(en), Symptomatologie 117. — s. a. Augenmuskeln u. -bewegungen.
Blinde(n)-Anstalt in Illzach-Mülhausen i. E. 188. — wesen 188; in Japan 376. — Moon'scher — Verein in Berlin 189. u. ihre Beziehungen zum religiösen u. bürgerlichen Gesetz 29. — Ausbildung von — gebildeter Stände 153. — Heilung, Darstellung auf alten Sarkophagen 208. 225.* — schwachsichtige Kinder u. — Anstalt 251. — internationaler Kongreß zur Besserung des Zustandes der — 348. — Eindrücke eines — in der Kirche S. Pietro 386.
Blindheit(s), Ursachen bei — 333 Insassen der Blindenschule in Sheffield 121. — Ursachen in Ägypten 233; in Rußland s. Trachom. — mangelnde Wahrnehmung (Autoanästhesie) der — bei cerebralen Erkrankungen 64. 202. 247. — der Macula lutea s. d. — Simulation s. d. — s. a. Amaurose.
Blitz-Verletzungen des Auges 154. — Amblyopie 180.
Blut-Druck s. Retina. — die geformten — Bestandteile u. Iritis 365. — Gefäße s. d. — Verlust s. Blutungen.
Blutungen, intraokulare, Carotisligatur 172. 415; Thyreoidin 394; Aderlaß 212. 415. — traumatische subchorioideale — u. expulsive — 364. — nach Cataract-Operation s. d. — praeretinale 367. — Amblyopie u. Amaurose, Neuritis optica durch — 216. — Sehstörungen nach — 245. — der Orbita, Retina s. d. — bei Neugeborenen s. d. — schwere — nach Chalazion-Ausschälung s. Hämophilie.
Brandblasen auf der Cornea 375.
Brauen s. Augenbrauen.
Brechungsindex der Linse u. Augenmedien 328.
Brille(n), zur Geschichte der — 11. — — Okklusions — 40. — Probier — 81. — Gläser, Instrumente zur Ausmessung s. Instrumente b). — Decentrierung der — 368. — bei Aphakie 178. — Gesichtspunkte für die Wahl des — Materials, Farbe der Schutzgläser: graugrün (Hallauer): 302. 384. Euphos: 241. 369. — s. a. Gläser; Bifocal.
Brown-Séquard'sche Lähmung s. Rückenmark.
Brüssel s. Schulen.
Büchertisch 9. 106. 141. 201. 269. 328. 360.
Bulbus, die Drehungen des — 79. — Ruptur —, subconjunctivale Linsenluxation u. Herausschleuderung der Linse bei — 381. — spontane Ruptur des — bei hämorrhagischem Glaukom 386. — Luxa-

tion des — bei der Geburt 57. 366. — Meridianbezeichnung am — s. d. — Avulsio des — s. d. — Phthisis des — s. d.
Buphthalmus, über den — 364. — mit Iris-Mißbildung 169. — u. halbseitige Gesichtshypertrophie 218. — s. a. Hydrophthalmus.
Businelli, Nachruf auf — 29.

C s. a. K. u. Z.
Caisson, Stauungspapille bei — -Arbeitern 430.
Canaliculi lacrymales s. Tränenröhrchen.
Capsulotom 79.
Carcinom(a), sarcomatodes am Limbus 330. — der Cornea, Iris, des Limbus s. d. — metastatisches — der Iris 242; der Orbita u. an den Augenmuskeln 301. — intrakranielle Metastase nach — des Magens und Kompression des Oculomotorius 74. — atös entartetes Papillom der Caruncula 224. — Radiumbehandlung 192. — Fulguration bei — 254. — Jequirity gegen — 388. 389. — s. a. Epitheliom.
Carotis communis, Unterbindung: bei Aneurysma der Orbita 57; bei Aneurysma arterio-venosum 303; bei intraokularer Blutung 172. — -Ruptur im Sinus cavernosus mit Gelatine-Serum-Injektion behandelt 317.
Caruncula lacrymalis, Papillom der — 17. — carcinomatös entartetes Papillom der — 224. — weiches Fibrom der — 18. — melanotischer Tumor der — 213. — melanotisches Epitheliom der — 223. — Talgdrüsen-Adenom der — 219.
Cataract(a) — Jahresbericht 421. — anatomische Untersuchungen des Kern- und Spindelstares 55. — angeborene, vererbte durch vier Geschlechter 81. — juvenilis bei Naevus s. d. — Einfluß von Jodkalium auf — incipiens 209. 223. 279. 399. — Star-Gläser s. Gl. — Kernstar, mit subkonjunktivalen Dionin-Injektionen behandelt 29. — teilweise Spontan-Resorption 54. — unreife Behandlung 399; Operation, s. Cataractoperation. — Tetanie- — nach Kropf-Operation 116. — u. andere Veränderungen bei — 302. — nigra 392. — Wurm- — der Fische 53. — u. Stoffwechselkrankheiten 391. — Farbenerscheinungen bei der — coerulea 421. — morgagniana 389.
Cataracta congenita, mit andern Mißbildungen 191. — geschrumpfte, durch Discision geheilt 228. — vererbte, durch vier Geschlechter 81. — Operation 192. — Histologie 391.
Cataracta polaris, Entwicklung der vorderen — 110.
Cataracta secundaria, Operation s. Cataract-Operation.
Cataracta senilis, mit Sekundärglaukom 25. 244. — spezifische Therapie der beginnenden — 218. — Theorien über die Entstehung der — 352.
Cataracta zonularis, nichtchirurgisch behandelt und subkonjunktivalen Dionin-Injektionen 29. — zur Lehre der — 22.
Cataract-Operation, Jahresübersicht 417. 421. — Bazillen nach — s. d. — Star-Stich: der Inder 2°; i. J. 1352, Bild 141. — bei Aniridie 155. 240. — bei Diabetes mellitus 218. 243. — unreifer Stare 365. — sklerokornealer Starstich (Scleronyxis anterior) 274. — — Reklination, Senkung mit präparatorischer Iridektomie 316. — Lidhalter u. Fixationspinzette bei — 78. — über den Lappen bei — 75. — Geburt, Alter, Geschlecht, Beschäftigung von 3436 Staroperierten 87. — Statistik und Technik 24 (Graz). — Technik u. Nachbehandlung 362. — in der Kapsel 87. 182. 218. — subkonjunktivale 299. — unreifer C. in der Kapsel (ostindische Operation) 87. — Linsenluxation in den Glaskörper bei —, Extraktion nach 7 Jahren 26. — Iridektomie bei, seltene Komplikation, totaler Irisvorfall 367. — Irisvorfall bei — 122. 182. — Komplikationen nach, expulsive Hämorrhagie 389. — Kollaps der Sklera bei — 157. 312. 387. — Nachstar-Operation 78. — Wundheilung, Einfluß des Druckes 181. — Infektion nach —, Serumtherapie 218. 311; Prophylxe 85. — die zufälligen Augenverletzungen nach — 380. — progressive Atrophie der Papille nach — 380.
Cavum orbitae s. d.
Celloidin-Serienschnitte des Auges 389.
Centralarterie, Embolie s. d. — akute Entzündung der — nach eitrigen Prozessen in der Nähe des Auges 240. —
Centralkanal des Glaskörpers 149.
Centralvene, Verschluß der — 241. — die — bei der Stauungspapille 59. 363. — Thrombose der —, völlige Wiederherstellung 115.
Cerebrale, Erkrankungen, Blindheit bei — s. Bl. — Amaurose s. d. — Embolie s. d. — Herderkrankungen, Lokalisation s. Gehirn.
Cerebrospinal(e), Flüssigkeit bei Augenkranken, cytologische Untersuchungen 218. — Syphilis s. d.
Cerebrum s. Gehirn.
Ceylon, Lepra Ophthalmia in — 122. 184.
Chalazion, Hämophilie bei — Operation s. H. — schwere Blutung nach — Ausschälung s. Hämophilie. — Pinzette s. Instrumente a).
Champagner-Flaschen-Verletzung s. Glas.

Chemie, der Linse s. d. — physikalische 141.
Chiasma-Affektion, unter Schilddrüsenbehandlung gebessert 345.
Chinin-Amaurose 239. — Sehstörungen durch —, Wiederherstellung 430.
Chlorammonium, zur Aufstellung von Hornhauttrübungen 54. 288.
Chlorkalium, gegen Lid-Epitheliom 83.
Chondro-Sarkom, der Tränendrüse 375.
Chorioidea, Jahresübersicht 421. — Anatomie u. Histologie der — beim Menschen u. höheren Wirbeltieren 209. — Ablösung der — u. Retina 58. — Abszeß der — hinter der Macula bei Zündhütchen-Verletzung 243. — Krankheiten der — durch Allgemein-Erkrankungen 84. — Angiom der — 376. — Blutungen der — s. d. — Colobom der — mit markhaltigen Nervenfasern 29; mit anderweitigen Mißbildungen 237. — Epitheliom 79. — Infektion der — 156. — myopische Veränderungen s. Myopie. — flaches Melanosarkom der —, mit Besonderheiten 78. — Melanosarkom-Rezidiv nach 11 ½ Jahren 173. — Melanosarkom der — in phthisischem Bulbus 247. — Sarkom der —; Metastasen 78; diagnostische Schwierigkeiten 88; Durchleuchtung 88; mit Dialyse der abgelösten Netzhaut u. Nekrosenbildung 118; besondere 148; ohne Pigment 148; topische Fehldiagnose 302. — Leukosarkom der —, mit Pigmentepithelien im Sehnervenstamm 305. — Konglomerat-Tuberkel 205. 303 (geheilt durch Tuberkulin). — Solitär-Tuberkel der — 257*. — Gefäße der — s. d. u. -Erkrankungen.
Chorioiditis, Irido — s. d. — specifica, spätere Wandlung 84. — myopica, infolge harnsaurer Diathese 393.
Chorio-Retinitis, sympathica s. Sympath. Ophth. — juxtapapillaris 369.
Chromatophoren, der Regenbogenhaut 311.
Chromatophorom 148.
Chromatopsie s. Farbensehen.
Ciliar, Ophthalmoskopie der — en und retro — en Gegend 58. 367.
Ciliarepithel, Wucherungen und Geschwülste des — 341.
Ciliarfortsätze, bei Akkomodation s. d.
Ciliarganglien, akzessorische, episklerale 301.
Ciliarkörper, sekundäres Hypernephrom des — 87.
Cilie(n), Einpflanzung in der hinteren Augenwand bei doppelter Durchbohrung 161*. 205. — Mikroben u. Parasiten der — 378.
Cirkulation(s)-Störung s. Gefäßerkrankungen.
Cloquetscher Kanal 80.
Cocain, Amblyopie 180. — bei Hornhautaffektionen 377.
Collargol 85. — intravenös bei Ulcus corneae 362.
Collectio ophthalmologia s. Geschichte.
Colobom(e), pathologisch-anatomische Beiträge zur Kenntnis der angeborenen — des Auges u. Pathogenese 306. 339. — nach unten innen, beider Augenbecher, mit Fötalspalte nicht zusammenhängend, bei vierwöchentlichem Embryo 118. — oculi mit Art. Myal. persistens 83. — Beitrag zur — Frage 309. — Bildungen am Auge mit Dermoiden u. Gesichtsmißbildung 237. — der Chorioidea, Iris, Lider, Linse, Papille s. d.
Commissur, äußere s. Lid. — Guddensche — 150. 276.
Congenital s. Angeboren.
Conjugierte Deviation 319.
Conjunctiva, Jahresübersicht 420. — Lichtbehandlung s. Conjunctivitis. — Bakteriengehalt der — und Verhalten von Bazillen auf der — s. Bazillen — plasmazellulare Bildungen der — 282. — große Ausspülungen der — Säcke mit übermangansaurem Kali 75. — Wirkung von Toxinen auf die — 281; endogen eingebracht 283. — Angiom der — 77. 389. — Lymphangiom 172. — angeborenes Lipodermoid 202. 249. — Dermoid der — 76. — im Epithel der — eingeschlossene Cysten 242. — angeborene Cyste der — 311. — erworbene seröse Cysten der — 378. — rudimentäre Drüsen 390. — Epitheliom, primäres der — 63. — besondere Geschwulst der — 301. — Fornix, besondere Geschwulst im — 337. — Hyalin- und Amyloid-Erkrankung der — 151. — totale amyloide Degeneration 395. — Lid-Ulcerationen mit Tarsuszerstörung 120. — hämorrhagische Adenie und symmetrische Lymphome der — 150. — Pigmentierung der — 44. — Melanosarkom der — 45. 142. — alveoläres Sarkom der — 367. — primärer Tumor der — palpebralis 214. — polypoide Geschwülste der — 139*. — Pemphigus der — 147. 230. — Schrumpfung der — nach Pemphigus 22. — syphilitische Ulceration der — s. Syph. — Sekundär-Tuberkulose 378. — Tuberkulose der — 12. 2. 387. 388. 389. — Lupus der — s. d. - Naht der — s. Verletzungen. — Verkn ierung der — 389. — Xerosis s. d.
Conjunctival(es)(er), Abszesse, etastatische 379. — Bakterizide Sul anzen im — Sekret s. B. — Reaktion s. Tuberkulose. — Sack, Bakteriologische Untersuchung s. B. u. Bazillen. — sub — Staphylokokkenabzeß 150. 213. 256. — sub — Lipom 182. — sub — aseptischer Abszeß zur Heilung des Ulcus serpens 224.
Conjunctivitis — Jahresübersicht 420. — 95. 178. — in Alexandrien 233

— genaue, bakteriologische Diagnose der — 79. — akute u. Arbeits-Unfall 155. — Pathologie und Therapie der einfachen chronischen — 285. — Ätiologie u. Therapie der chronischen — 288. — blennorrhoica s. Bl. — Bakteriologie der — s. d. — Morax-Axenfeld s. Bazillen. — catharrhalis, Heilungsprozeß 27. — contagiöse — in Schule, Pneumokokken 303. — diphtherica, durch Jequirity 79. — chronische, pseudomembranöse, durch Jequirity 79. — diphtherica, Anatomie 152. 302; bei einem Erwachsenen 240. — Diplobazillen — s. Baz. — eitrige u. pseudomembranöse —, geheilt durch Diphtherieserum 74. — pseudomembranöse, durch Staphylokokken 82. — folliculalis 169. 382 (u. Trachom). — Frühjahrskatarrh: Pathologie u. Histopathologie 117. 118. 344; über — 251. 361. — Jahresübersicht 420; tarso-palpebraler 81; Pseudodiphtheriebazillen 217; mit Keratitis interstitialis 116; klinischer Beitrag 118. 122. 158; Behandlung 318. 361. — gonorrhoica s. Gon. u. Blenn. — granulosa s. Trachom. — Parinaud's 121. 186. 215 (mit Hornhautverletzungen) 246. 367. 395. — petrificans 393. 394. — sicca als Folge nächtlicher Drucksteigerung 363. — durch Schlangengift 75. — Streptokokken — s. d. — Tarso — 156. 314 (proliferans). — Silberpräparate bei — 85; organische 178. — Syphilom s. d. — Lichtbehandlung 112. — Pathologie u. Therapie der einfachen chronischen — 112.

Contusion(s), ringförmige Trübungen der Linsen-Vorderfläche nach — Verletzungen des Auges 23. 213. 224.

Conus, bei Myopie s. d.

Convergenz s. Konv.

Cornea, Jahresübersicht 420. — angeborene Ungleichheit der Größe der — bei normalen Augen 82. — Plasmazellulare Bildungen der — 282. — angeborene Pigmentierung der — 84. — Pigmentkörperchen an der Hinterfläche der — 239. — angeborene Abnormität 182. — Brandblasen auf der — 375. — Ringabszeß der — 302. — Körperchen der — u. elastische Fasern 394. — Carcinom der — 81. — Aspergillus in der Kaninchen- — 302. — Cocain bei Affektionen der — 377. — Dermoid beim Meerschweinchen 398. — Destruktion der — durch Bacillus pyocyaneus 88. — Diphtherieserum bei eitrigem Ulcus der — s. U. — Diphtherie der — bei einem Erwachsenen 240. — Invaginationscyste der — 87. — degenerative Erkrankungen der — 368. — familiäre Degeneration der — 183. — grünliche Verfärbung der — bei multipler Sklerose 246. 377. — Chromfärbung bei Färbern 421. 430. — eigentümliche Veränderungen der — 176. — Gefährdung durch Exstirpation des Ganglion Gasseri 329. — Geschwulst 214. 219 (primär) 331 (besondere, Iris-ähnlich). — Gummata der —; ungewöhnl. syphilit. Erkrankung s. Syphilis. — Herpes 122. 253 (febrilis). — blätterförmige Affektionen der — 122. 180. — -Krankheit der Iridocyclitis 52. — Komplikationen der — bei Masern 344. — Krümmung, Erblichkeit 25. — -Astigmatismus u. -Refraktion, Veränderungen in $5\frac{1}{2}$ Jahren 25. — infantile Gangraen mit Spirochaeta pallida 183. — Skrofulose und Ekzem der — 186. — Lepra der —, Anatomie 379. — Limbus s. d. — Lupus der — s. d. — Naevus der — s. d. Papillom 408. — Phänomen bei Trigeminusanästhesie 211. — parenchymatöse Erkrankungen der — s. Keratitis. — periphere Rinnenbildung und Ektasie der — 115. 116. 310 (Arcus senilis u. Furchenkeratitis) 312. 375. — Staphylom, partielles, der —, Drucksteigerung 114. — Transplantation s. Keratoplastik. — Tätowierung s. d. — Trübungen: angeborene, Pathogenese 307; gittrige (Haab) 180; u. Sehschärfe 218; durch metallische Ätzgifte und Aufhellung 54. 288; durch Kalk u. Aufhellung mit Ammoniumtartrat 207. 324*; Fibrolysin bei 223. — Tuberkulose 344: (Enukleation); primäre 77. — Ulcus s. d. — Schnitt-Wundheilung, Einfluß des Druckes 181. — Unempfindlichkeit bei Rückenmarksverletzung 367. — Zerstörung u. Regeneration der — 362.

Corpus, ciliare s. Ciliarkörper. — vitreum s. Glaskörper.

Credé-Büste 286. — -isierung, neues Verfahrung s. Blenn. neonat.

Cyanose, der Retina 304.

Cyclitis, Verlauf u. Behandlung einfacher — 28. 87. — mit wechselnder Refraktion 80. — Irido — s. d.

Cyclodialyse, traumatische 310. — bei Glaukom s. d.

Cyklopie 219. 305.

Cylinder s. Astigmatismus.

Cyste(n) Invaginations- — der Cornea u. Vorderkammer 87. — Dermoid — s. d. — bei Mikrophthalmus u. Anophthalmus s. d. — angeborene Oberlid — 54. — Epithel — im Auge 341. — subpterygiale 156. — pulsierender Exophthalmus durch intrakranielle — 378. — der Conjunctiva, Cornea, Iris, des Lides, Orbita, Sklera, Tränendrüse, der Vorderkammer s. d.

Cysticercus cellulosae der Iris 78. — Augenveränderungen im ersten Stadium der — Einwanderung 51. — im Glaskörper 192. 392 (Extraktion) — der Orbita 215. 380 (verkalkt). — lokale Eosinophilie bei intraocularem — 393.

Cytologische Untersuchung s. Cerebrospinal. — **Befunde** bei der Konjunktival-Reaktion auf Tuberkulose s. T.

Dacryocystitis s. Tränensack.
Dampfschiff s. Marine.
Degeneration(s), der Cornea, Retina s. d. — Zeichen, okulistische Beiträge 228.
Deneffe, Nachruf 217.
Depilation s. Trichiasis.
Dermoid(e) der Conjunctiva palpebralis 76. — Cyste der Orbita 120. 153. 367. — Lipo- — s. d. — bei Colobomen s. d. — des Unterlides 389. — der Cornea beim Meerschweinchen 398.
Descemetis, Risse in der —, bei hoher Kurzsichtigkeit 77; als Geburtsverletzung 173. — angeborene Defektbildung in der — 374.
Deutsches Museum der Naturwissenschaft u. Technik, Geschichte der Optik 141.
Deutschmann's Serum s. d.
Deviation, konjugierte 319.
Dezentrierung, der Brillengläser s. d.
Diabetes mellitus, Akkommodationslähmung beim — 216. 363. — Cataract-Operation bei — 218. 243. — schwerer — nach Syphilis 384.
Diagnostik, der Bewegungsstörungen s. Augenbewegungen. — topische — der Augenmuskellähmungen s. d. — cerebraler Herde s. Gehirn.
Dilatator pupillae s. d.
Dimethylsulfat, Augenveränderungen durch — 219.
Dionin, subconjunctival gegen Schicht- u. Kernstar 29. — Tiefenwirkung des — 155.
Dioptrik der menschlichen Linse 202.
Diphtherie, Augen- u. Rachen — durch Jequirity 79. — Conjunctivitis diphth. s. d. — Akkommodationslähmung nach — s. d. — -Serum s. d. — Bazillen und Pseudo- — -Bazillen s. B.
Diplo-bazillen u. -kokken s. Bazillen.
Distichiasis, chirurgische Behandlung der mit Narbenlagophthalmus komplizierten — 234.
Doppelbilder, Tangentenfläche zur Aufzeichnung von — 86.
Doppeltsehen nach Kopfverletzungen 377.
Drainage der Tränenwege s. d.
Drehbewegungen, Einfluß von — auf den Nystagmus 109. 188.
Drehungen des Augapfels, Figur 79.
Druck, Exkavation s. Glaukom. — intraokularer — u. Adrenalin 192. — intraokulare — -Schwankungen s. Architektur. — Einfluß des — auf Hornhautwunden s. C.
Drucksteigerung, bei Partialstaphylom der Cornea 114. — vorübergehende — 363. — s. a. Glaukom. — bei tiefer Keratitis punctata 398.
Drüse(n), bilaterale Hypertrophie der Tränen-, Ohr-, Submaxillar- u. Sublingual-Speichel- — 242. — der Conjunctiva s. d.
Drusen auf der Papille 423.
Ductus naso-lacrimalis s. Tränenkanal u. -Wege.
Düngmittel, Erblindung durch künstliche — 115. 383.
Dunkel-Adaption s. d. — -Sinn 312.
Durchbohrung, doppelte, s. Verletzung.
Durchleuchtung(s), diagnostische Resultate bei — des Auges mit der Sachs'schen — -Lampe 26. — bei Sarkom der Chorioidea 78. 88. — der Orbita s. Augenhintergrund.
Dysmenorrhoe u. Irido-Keratitis 365.

Echinococcus des Optikus 128. — alveolaris des Oberlides 215. 256. — der Orbita 432.
Ectasie der Cornea, Papille s. d.
Ectropium-Operation 113. 214. — Tarsus-Exstirpation bei Operation des Blepharitis — u. der Madarosis 275. — u. Entropium 387. — uveae congenitum 395.
Einäugigkeit s. Unfall.
Eisen, doppelte Durchbohrung durch — 82. — intramuskulär, im Rectus inferior 216. — Entfernung eines durch die Augenhöhle in den Augapfel eingedrungenen — -Splitters 63. — -Splitterentfernung s. Magnet. — im Auge, Diagnose 175. — s. a. Magnet, Siderosis, Stahl.
Eisenbahn, Prüfung des Sehorgans, Farbensinnprüfung im — -Dienst 12. 246. 328. 337. — ernste Sehstörung bei — -Beamten 185. — Pupillenstarre nach — -Zusammenstoß 431.
Ekzem, der Hornhaut 186. — -atöse Augenkrankheiten, Bekämpfung 186.
Elastische Fasern der Cornea s. C.
Elektrische(s), Augenverletzung durch Blendung mittels des — Lichtes 345. — Glühlampen-Bestrahlung bei Augenkrankheiten 62. — Leitfähigkeit der Augen 372. — Ströme, Reizung der Netzhaut durch — s. Verschmelzung. — Ophthalmoskop s. Augenspiegel. — Stadtbahnen u. Sideroskop s. Sid.
Elektrolyse bei Tic s. d.
Elektrolytische Depilation bei Trichiasis 386.
Elektro-Magnet s. d.
Embolie, cerebrale — bei Iridocyklitis 316.
Embolie der Centralarterie 81. 85. — anatomische Untersuchung 174. — Heilung durch Massage 217. 245.
Embryo, Hühner- — s. d.
Embryom 219.
Embryonale menschliche Augen, Präparate 219. 302. — s. a. Entwicklung.

Empfindlichkeit, Licht- — s. d.
Endotheliom(a) der Iris 371. — der Orbita, 10jähriges Bestehen, Kroenlein'sche Operation 81. — intravasculare orbitae 237. — des Sinus ethmoidalis 185.
Enophthalmus traumaticus 44. 190. 216. — pulsans, durch Usur der Orbitalwand durch intrakraniellen Tumor 46. — bei Rückenmarksverletzung 367.
Entfernung(s)-Wahrnehmung, Theorie 111.
Entozoën — Jahresübersicht 430. — s. a. Parasiten.
Entropium, Operation des Oberlides 316. — Operation mit der Schlinge 315. — u. Trichiasis-Operation 393. — Operation nach Nicati 58. — angeborenes —, Ätiologie 216. — u. Ektropium 387.
Entwicklung(s)-Geschichte, Jahresübersicht 400. — des Glaskörpers; der Tränendrüse s. d., der vorderen Polarkatarakt 110. — -Geschichte der Iris u. des Netzhaut-Pigmentepithels 280. — -Hemmung des Ductus naso-lacrymalis 82. — s. a. Embryonal.
Enukleation(s), unter Lokalanästhesie 85. 86. 243. — Hautschollen-Übertragung nach — bei engem Bindehautsack 26. — Kugeleinheilung nach — 25. — Selbst- — des Auges 79. — Verbesserung des — -Stumpfes durch Fett-Verpflanzung 219.
Enzyklopädie der Augenheilkunde s. d. — s. a. Lehrbücher.
Eosinophilie bei Cysticercus 393.
Epibulbäre(s), pigmentiertes Sarkom 22. — melanotische Tumoren u. Neurofibromatose 213. — Leukosarkom 337. — Melanosarkom 219. — Tuberkulom 379.
Epilepsie, Pupillenphänomen bei — 45.
Episkleraler, Abszeß, durch Vereiterung eines — Knotens 331.
Episcleritis, periodica fugax 180. — pustulosa bei Keratitis phlyktenularis s. d.
Epitarsus des Oberlides 29.
Epithel-Versuche am Auge 218. — Pigment- — der Retina, Iris s. R., I. — der Conjunctiva s. d. — -Implantation nach Verletzung s. V. — Pigment- — im Sehnervenstamm bei Leukosarcoma chorioideae s. Chorioidea. — -Einwanderung u. — -Cysten im Auge 341. — Ciliar- — s. d.
Epitheliom der Caruncula, Chorioidea Conjunctiva, Lider, Sinus maxillaris s. d — s. a. Carcinom.
Erblich s. Angeboren, Hereditär.
Erblindung, nach Nasenoperation 25. — durch künstliche Düngmittel 115. — plötzliche — infolge eitriger Prozesse in der Umgebung des Auges 239. — momentane rezidivierende — 366. — s. a. Amaurose.
Ernährung des Auges 318.
Erysipel, Heilung der Tränensackblennorrhoe durch interkurrentes — 60.
Erythropsie, Ursache u. Wesen 218.
Eserin, bei Glaukom s. d. — bei Aniridie 240. — zur Diagnose bei Pupillenstörungen 286.
Essig, Verletzung des Auges durch — 91.
Euphos-Glas s. Brillen.
Evisceration s. a. Exenteration.
Evulsio optici s. d.
Exantheme, Keratitis bei — 367.
Exenteration, u. Thermokauter bei Panophthalmie 216. — Kugeleinheilung nach — 25. — als Schutz gegen sympathische O.? 219.
Exkavation, über physiologische, atrophische u. glaukomatöse — des Opticus 270. — über atrophische — des Sehnerven 307. — des Sehnerven s. a. Glaukom.
Exophthalmus, intermittierender — 47. 245. — einseitiger, spontaner, rezidivierender, nicht pulsierender — 61. — pulsierender —: Unterbindung der Orbitalarterie, Heilung 78; Behandlung nach Lancereaux-Paulesco 367; durch intrakranielle Cyste 378. — traumaticus durch Orbitalfraktur 43. — traumaticus pulsans 256; Spontanheilung 24. — bei Tenonitis 214. — bei Kleinhirntumor 346. — bei Orbitaltumoren, Experimente 391.
Externus s. Rectus. — s. a. Abducens.
Extraktion s. Cataract-Operation.

Facialis, Alkoholinjektionen gegen — -Krampf 59. — -Lähmung, abwechselnde, nach Kopfverletzung 379.
Färber, Hornhautfärbung bei —n 421. 430.
Familiäre Blaufärbung, Cataracta congenita, Cornea-Degeneration, amaurotische Idiotie, Retina-Degeneration, Retinitis, Wortblindheit s. d. — s. a. Angeboren, Hereditär.
Farben, -Empfindung, Apparat s. Instrumente b). — Wahrnehmung von — 29. 169 (Hauptpunkte); bei Refraktionsanomalien 236. — Wissenschaft u. Malerei 387. — Erscheinungen bei der Cataracta coerulea 421.
Farbenblindheit, die — 387. — hereditäre — 304. — Rotgrünblindheit, Violettblindheit s. d. — s. a. Farbensinn.
Farbensehen bei inneren Erkrankungen 175. 430. — s. a. Erythropsie.
Farbensinn, Jahresübersicht 408. — experimentelle Überführung des trichromatischen — in dichromatischen 224. — Messer 112. 303. — Anomalien u. Photographie in natürlichen Farben 377. — Abspaltung des — bei Herderkrankung des Gehirns 192. — Prüfung im Eisenbahn- u. Marinedienst 12. 246. 328. 337. — u. Sehschärfe bei Sehnerven-Erkrankungen 230. — Störungen des — bei inneren Erkrankungen 175. — der Tagvögel 52. 83. — der Tag- u. Nachtvögel 54. — s. a. Farbenblindheit.

Farbiges Licht, Sehschärfe im 15.
Fermente, metallische — bei Augenkrankheiten 182. 362.
Festschrift zur Eröffnung der neuen Hirschberg'schen Augenheilanstalt 202.
Fibrillen u. — -Säure im Opticus s. d.
Fibroangioma, cavernosum orbitae 388.
Fibrolysin-Einträufelung in den Bindehautsack 232.
Fibrom, verkalktes — der Orbita 378. — weiches — der Karunkel 18. — des Tränensackes 247. — der Sclera u. Episclera 390. 391. — Angio- — s. d.
Fibrosarkom, Lymphangio- — am Fornix 337.
Filiaria Loa unter der Conjunctiva, Entfernung 109.
Filix mas, Erblindung durch 480.
Filtration(s)-Narbe bei Glaukom s. d.
Fische, Wurmstar der — 53.
Fixation(s)-Pinzette s. Instrumente a).
Fliegen-Larven in einer durch Carcinom exulcerierten Augenhöhle 310.
Flügelfell, angeborenes — des Oberlides 29.
Flüssigkeit(s)-Strömung, intraokulare 274. — -Wechsel des Auges 79. 300 (vergleichende Physiologie).
Fluorescin, Durchgang ins Auge 395.
Foetale Augenentzündungen 319.
Follikular-Katarrh s. Conjunctivitis foll.
Fornix s. Conjunctiva.
Fovea centralis, des Menschen 95. 254. — bei Blindheit der Macula s. M.
Fremdkörper, Jahresübersicht 480. — oberflächliche — des Auges 74. — umschriebene — -Entzündung s. Verletzung. — -Verletzungen 92. — intramuskulär s. Rectus inferior. — im Oberkiefer, der Orbita s. d. — s. a. Cilie, Eisen, Glas, Griffel, Kupfer, Leder, Magnet, Peitsche, Stahl, Stein.
Frosch, — Retina, chemische Reaktion 392.
Frühjahrskatarrh s. Conjunctivitis.
Fulguration bei Carcinom s. d.
Furchen-Keratitis s. d.
Fusion, Pathologie der — 218.

Galen's Werke, neue Ausgabe 10.
Galle, Kaninchen- — bei Pneumokokkengeschwüren 213. 375 (bakteriolytische Wirkung) 389.
Galvanokaustik bei Pannus, im Tränennasengang s. d.
Ganglion, Gasseri bei Mittelohrentzündungen 215. — Gefährdung der Cornea durch Exstirpation des — Gasseri 329. — ciliare s. Ciliarganglion.
Gangrän der Cornea, Lider s. d.
Geburt(s), Risse der Descemetis als — Verletzung 173. — Verletzung des Fundus 169. — Luxation des Bulbus bei der — 57. — -Hilfe u. Augenheilkunde 202. 248.
Gefäß(e)-Ring um die Papille 379. — Venae vorticosae posteriores 121. — Orbitalvenen des Menschen 273. — s. a. Arter. hyaloid. persistens, Centralarterie, Centralvene, Gefäßerkrankungen.
Gefäßerkrankung(en), Augenveränderungen bei Arteriosklerose 318. — bei Syphilis, pathologische Anatomie 27. — traumatisches Aneurysma der Orbita 57. — Entzündung der Netzhautvenen 121. — der Netzhaut und Aderhaut 84. — der Netzhaut bei Mittelohr-Erkrankungen 178. — Störungen der Augengefäß-Circulation (Ophthalmovascular-choke) 347. — Prognose der Netzhautblutungen durch Arteriosklerose 212. — syphilitische Arteriitis der Retina 347. — Venenverschluß der Netzhaut, Retinalapoplexie, Sekundärglaukom 253. — aneurysma-artige Netzhaut-Arterien- u. Venen-Erweiterung mit tuberkulöser Veränderung 316. — Sclerose der Aderhautgefäße bei Geschwistern 393. 421. — s. a. Carotis, Centralarterie, Centralvene, Embolie, Thrombose.
Gehirn, Bewegungsstörungen der äußeren Augenmuskeln u. Lokalisation cerebraler Herderkrankungen 32. 318. — Herd-Erkrankung, Abspaltung des Farbensinnes 192. — Blindheit bei — -Krankheiten s. d. — Neuritis optica bei — -Tumoren 169; s. a. Stauungspapille. — Rinde, Sehbahn in dem — 189. — s. a. Chiasma, Halsmark, Hypophysis, Kleinhirn, Medulla, Sehsphäre.
Geisteskrankheiten, Augenspiegelbefunde bei — 92.. — Augenverletzungen bei — 121. 315.
Gelatine bei Carotis-Ruptur s. C.
Gelenkrheumatismus, Augentuberkulose u. — 174. — Iritis bei — 184. — mit Keratitis parenchymatosa 315.
Gent s. Augenheilanstalt.
Geographie der Augenkrankheiten — s. Ägypten, Allenstein, Amerika, Ceylon, Japan, Java, Indien, Messina, Persien, Rußland.
Geschichte, der Augenheikunde in Amerika 1800—1870: 269. — Wiedergeburt der Augenheilkunde 270. — chirurgische Instrumente bei Griechen und Römern 106. 141. — Collectio ophthalmologia. Veter. auctor. Anonymi tractatus 141. — Werk von Pellier de Quengsy über Augenheilkunde 270. — der Star-Stich der Inder 2.* — der Star-Stich i. J. 1352; 141. — Darstellung von Blindenheilung auf alten Sarkophagen 208. 225.* — Heilung des blinden Longinus in Sage u. Darstellung 301. — der Behandlung der Dacryocystitis 74. — der Quecksilberschmierkur bei Syphilis 191. — der Brillen 11. 141. — der Optik 141. — der physiologischen Optik im 19. Jahrhundert 141. — der Naturwissenschaften u. Technik 360;

Deutsches Museum 141. — die ersten Beobachter der Härte des Auges bei Glaukom 58. — Christian Huygens Schrift v. J. 1667 über Auge u. Sehen 176. — Handschriften alter Ärzte 328. — Galen's Werke, neue Ausgabe 10. — curae Hippocraticae 328. — einige Augenverletzungen, die gesetzliche Bestimmungen erfordern, im Talmud 29. — der Myopie-Operation 286. — der Blennorrhoe: Credé, Quellmalz 286. — der Schieloperation 339. 349. — der wiedersehende Tobias 11. 386.

Geschlechtsorgane, Geburtshilfe und Gynäkologie u. Augenheilkunde 202. — Conjunctivalreaktion bei Tuberkulose der — 287. — s. a. Dysmenorrhoe, Geburt, Gravidität, Metrorrhagie, Puerperium.

Geschwülste, Epibulbäre s. d. — Subkonjunktivale s. d. — peribulbäre 379. — intracranielle, mit Usur der Orbita 46. — der Caruncula, Chorioidea, des Ciliarepithels, Ciliarkörpers, der Conjunctiva, Cornea, des Gehirns, der Hypophysis, Iris, des Kleinhirns, des Limbus, des Opticus, der Orbita, der Plica semilunaris, des Schädels, der Sklera, des Sinus ethmoidalis u. maxillaris, der Tränendrüse, s. d. — s. a. Adenom, Angiofibrom, Angiom, Angiosarkom, Carcinom, Chondrosarkom, Cylindrom, Cysten, Dermoid, Endotheliom, Epitheliom, Fibroangiom, Fibrom, Gliom, Hyaline, Hypernephrom, Lipodermoid, Lipom, Lymphangiom, Lymphom, Melanom, Melanosarkom, Myelom, Naevus (?), Osteom, Papillom, Polypoide, Sarkom.

Gesellschaft(en), Ophthalmologische — in Heidelberg 1908, Einladung 218; 34. Vers. 1907, Bericht 270. 298. — XI. internat. Kongreß f. Augenhl. April 1909 Neapel, Einladung 219. 284. 348. — internat. Kongreß zur Besserung des Zustandes der Blinden 348. — Berliner ophthalmologische — 12. 41. 68. 106. 167. 202. 228. 329. — Ophthalmologische — zu Wien 43. 142. 331. — Deutsche Naturforscher- und Ärzte-Versammlung 1908 Köln 157. — Soc. franç. d'opht., bulletins et mémoires 1907: 11. 361. — American Ophthalm. Soc. Transact. 1906: 85. — erster ägypt. med. Kongreß 1907 zu Cairo 231. — Brit. med. Assoc., Sect. f. Ophth. 121. — Ophth. Soc. of the Unit. Kingdom 169. 303. — Ophthalmol. — in Odessa 192. — Ophthalmol. — in Moskau 192 224. — 19. italien. Ophth. Kongreß in Parma 386. 387.

Gesicht(s), Tic douloureux des — s. d. — Plastik mit gestielten Halslappen 214. — halbseitige — Hypertrophie u. Buphthalmus 218. — Mißbildung bei Colobomen s. C.

Gesichtsfeld, Einschränkungen von hemianopischem Typus 320.

Gesundheitspflege des Auges 11. — Sünden s. Hospitäler.

Gewerbliche Augenerkrankungen 126. — s. a. Unfall, Beruf.

Gicht-Anfälle im Augeninnern 218.

Gießen, Augenheilanstalt in — s. d.

Gittrige Hornhauttrübungen s. Cornea.

Glandula s. Drüse.

Glas-Stückchen-Verletzung bei Hysterie 80. — Splitter-Verletzung durch Champagnerflaschen 215. — Kobalt — s. d.

Glasauge(s), Lidveränderung durch schlechtes — 244. — verbesserte Form des — 345.

Gläser, Probier — s. d. — Bifocal — s. d. — Konkav — s. d. — s. a. Brillen. Linsen. — anastigmatische Star — 218.

Glaskörper, Jahresübersicht 421. — Entwicklung des — 401. — Erkrankungen 201. — animalisches Gewebe im — des Tierauges 218. — Centralkanal des — 149. — Kanal 211. 374. — Cysticercus im — 192.

Glaukom(a) 201. — Jahresübersicht 416. 421. — u. Allgemeinleiden, Ätiologie 59. — physiologische, atrophische u. — töse Exkavation 270. — Diskussion über die Theorien des — 143. — Amaurose mit Sehnervenexcavation 143. — experimentelles —, Untersuchungen am — tösen Tierauge 21. 109. — in der Unfallheilkunde 127. — die ersten Beobachter der Härte des Auges bei — 58. — zur Ätiologie der Drucksteigerung 22. — Pathogenese 79. 216. 304; u. rationelle Behandlung 120. 122. 180. — -Anfall nach Aufregung 75. — akute Drucksteigerung nach einmaliger subconjunctivaler Injektion von Hydrarg.oxycyanat 80. — akutes — durch Eserin, geheilt durch Atropin 157. — u. Eserin bei Aniridie 240. — subacutum nach Variola 365. — bei albuminurischen Augenveränderungen 375. — -töse Iritis 190. — u. Netzhautablösung 114. — bei Retinitis pigmentosa 191. — hämorrhagicum, Spontanruptur des Bulbus 386. — neuere Therapie 380. — rationelle Behandlung 120. 122. 180. — simplex, Behandlung 28. 233. 247 (Miotica). — postoperativer Verlauf von 60 Fällen von einfachem chronischen — 81. — periphere Iridectomie mit Iridodialyse, Dauerresultate 364. — Cyclodialyse u. ihre Wirksamkeit bei — 44. 192. 278. — Sclerotomia posterior als Vorbereitung vor der Iridektomie bei — 239. — einfache Sklerektomie 376. 379. 380. — Filtrierende Narbe bei —, Verschiedenheit nach kombinierter Sklerektomie u. Iridektomie 216. — Irido-Sklerektomie bei — 217. 316. 346. 388. — Filtrationsnarbe bei — 182. 183. 346. — kombinierte Behandlung mit Iridektomie u. Sklerotomie 364. — secundarium: bei

hämorrhagischer Retinalapoplexie durch Venenthrombose 253; Jodnatrium, subconjunctival bei — 314; bei Alterstar 25. 244. — Ursache des — bei intraokularen Geschwülsten 242. — s. a. Buphthalmus, Hydrophthalmus.
Gleichgewicht s. Augenmuskeln.
Gliom(a), der Retina 239. — der Netzhaut, besonderer Fall 47. 242. — vererbtes — retinae 218. — anatomische Präparate, diffuses — der Retina 49. — s. a. Mikrophthalmus. — der Iris 172. 301.
Glühlampe s. Elektrische.
Glykosurie, Vermehrung der Hyperopie bei — 82.
Gonorrhoische Conjunctivitis s. Blennorrhoe. — Urethritis, Augenerkrankung 85.
Graefe'sches Symptom bei traumatischer Neurose 94.
Granulationen und **Granulose** s. Trachom.
Gravidität, Optikuserkrankungen bei — 352. — verschiedene Sehstörungen bei — 427.
Grazer Augenklinik, Cataract-Extraktionen in der — 24.
Griechen, chirurgische Instrumente der — 106. 141.
Griffel, 18 Jahre in der Orbita 57.
Größe(n)-Wahrnehmung, Theorie 111.
Grün-Rot-Blindheit u. Schneeblendung 117.
Gudden'sche Commissur s. d.
Gumma s. Syphilis.
Gynäkologie u. Augenheilkunde 202. 248.

Häkelnadel, Opticus-Zerreißung durch — 432.
Hämatom der Opticus-Scheiden s. d.
Hämophilie, starke Blutung bei — nach Chalazionausschälung, Stillung durch Bulldog 332. — schwere Blutung nach Chalazionausschälung bei ererbter hämorrhagischer Diathese ohne — 363.
Hämorrhagie s. Blutung.
Hallauer Gläser s. Brillen.
Haller s. Geschichte.
Hals, Ganglion s. Sympathikus. —mark u. reflektorische Pupillenstarre 63.
Handbuch s. Lehrbuch.
Handschriften s. Geschichte.
Harn, mydriatisch wirkende Substanzen im — 127. — Phosphate im — bei Augenleiden 392.
Harnsaure Diathese bei Chorioiditis myopica 393.
Haut, mikroskopische Anatomie der äußeren Augen — 106. — Krankheiten u. Frühjahrskatarrh 361. — -Schollenübertragung nach Enukleation s. E. — Naevus s. d. — Tuberkulose s. d.
Heer s. a. Soldaten, Militär.
Hefe, experimentelle Augenveränderungen durch pathogene — 300.
Heilmittel s. Medikamente.
Hemeralopie, akute — in Indien 14. — Urotropin bei — 179. — u. Xerosis 216.
Hemianopie bei Sarkom der mittleren Schädelgrube 75. — homonyme, laterale — 10. — bitemporale, mit hemianopischem Pupillarreflex 423. — homonyme, traumatische 432. — Wachstums-Anomalien bei der temporalen — 275.
Hemianopisch(e)(r), Gesichtsfeldeinschränkung 320. — Pupillarreflex s. d.
Hemiplegie nach Orbitalverletzung 432.
Hereditäre(s) Augenkrankheiten 304. — Verhältnisse der Hornhautkrümmung 25 (Astigmatismus). — hämorrhagische Diathese s. Hämophilie. — Basedow'sche Krankheit, Cataract, Farbenblindheit, Gliom, Myopie, Neuritis optica retrobulbaris, Nystagmus, Retinitis pigmentosa, Schielen s. d.
Herpes corneae s. d.
Herz-Leiden, Augenlähmungen u. Pupillenstörungen bei — 213.
Hippokrates s. Geschichte.
Hirn s. Gehirn.
Histologie u. **Histopathologie** s. Anatomie.
Homatropin, Methylbromid u. — -Bromid 181.
Horner'scher Symptomenkomplex bei Rückenmarksverletzung s. R.
Hornhaut s. Cornea. — Entzündung s. Keratitis.
Hospitäler, die ophthalmologischen Sünden der — 83.
Hufschlag, Evulsio optici mit Avulsio bulbi durch — 211.
Hühner, Adaption bei — s. d. — Mikrophthalmus bei — Embryo 244.
Humor aqueus, physikalisch-chemische Eigenschaften des — 51. — Viskosität des — 394.
Hund(e)-Papille, markhaltige Nervenfasern der — 301.
Huygens s. Geschichte.
Hyaline Erkrankung der Conjunctiva s. d. — Geschwulst der Plica semilunaris 219.
Hydrargyrum s. Quecksilber.
Hydrophthalmus, über den — congenitus 364. — Iridektomie oder Sklerotomie bei — 153. — s. a. Buphthalmus.
Hyperopie, Vermehrung der — bei Glykosurie 82. — Überkorrektion der — als Behandlungsmethode asthenopischer Beschwerden 171. — von 18 Dioptrien 315. 345. — Sehleistung bei — 371.
Hypertonie s. Drucksteigerung.
Hypnotismus in der Augentherapie 76.
Hypophysis, Augensymptome bei — -Geschwulst 86. — Wachstums-Anomalien bei — -Affektionen 275.
Hypopyon, Keratitis s. d. — Ulcus s. d.
Hysterie, in der Augenheilkunde 235. — Simulation von Verletzung bei — 80.

— Pupillenphänomen bei — 45. — beiderseitige Amaurose durch — 83. 387 (traumatisch). — Ptosis, Mydriasis bei — 187. — okularer, hysterischer Traumatismus 396; s. a. Neurose.

Jahrbuch, ophthalmologisches — s. d.
Japan, Augenkrankheiten in — 261*. 289*. — Blindenwesen in — 376.
Javaner, die Augen der — 95.
Ichthargan 85.
Iconographie stéréoscopique oculaire 201.
Idiotie, bei Degeneration der Retina s. R. — familiäre, amaurotische — 214.
Jequirity und **Jequiritol**, chronische pseudo-membranöse Conjunctivitis mit Augen- u. Rachendiphtherie nach dem Gebrauch von — 79. — Behandlung der Bindehaut- u. Hornhautaffektionen mit — 156. — bei Pannus trachomatosus 233. — gegen Krebs 388. 389.
Immersion s. Argyrol-Spülungen.
Immunisierung s. Serum.
Immunität(s)-Verhältnisse in der Vorderkammer 301.
Impf-Erkrankung s. Vaccine.
Inder, Star-Stich der — 2*.
Indien, akute Hemeralopie in — 14.
Induktion(s)-Strom bei Tic douloureux s. d.
Infection(en), des Lidrandes 74. — Erkrankungen der Chorioidea bei Allgemein- — 85. — postoperative u. traumatische —, Prophylaxe 85; Serumtherapie 218. 311. — der Chorioidea s. d. — einige seltene — des Auges 115. — s. a. Metastatisch. — nicht spezifische Serumtherapie bei Augen- — 218. — des Auges, Bakteriologie 239. — seltener — -Weg bei Orbitalabsceß 240. — Wund- — durch Blennorrhoea neonatorum 309. — Diphtherie-Serum bei schwerer — des Auges s. Serum.
Infiltration(s)-Anästhesie s. d.
Influenza, Keratitis dendritica bei — 51. — u. Arbeitsunfall, Panophthalmie 365. — -Bacillus s. d.
Injektion(en), subkonjunktivale Tuberkulin- — s. d. — Alkohol- —, Gelatine- — s. d.
Innervation der Tränendrüse 218.
Instrumente u. Apparate. a) chirurgische: — der Griechen u. Römer 106. 141. — der persischen Augenärzte 192. — die in der operativen Augenheilkunde gebräuchlichen — 121. — Apparat, um immer sterile — zu haben 314. — Augentropfglas mit doppeltem Boden 333. — Capsulotom 79. — Chalazion-Schere 78. — Fixationspinzetten 78. 237. — Lid-, Faß- u. Umstülpungspinzette 267. — Glasauge s. d. — Baseler u. Innenpol-Magnet 78. — Star-Lidhalter 78. — neuer Lidhalter 115. — für Lidoperationen 214. — Renntiersehnen 388. — Sideroskop-Schutzvorrichtung 175. 241. — Tränengangsonden u. -spritze 77. — Papierwatte-Verband 155.
b) physikalisch-optische: — Astigmatismustafeln von Verhoeff 348. — schematisches Auge 79. — Augenspiegel, verbesserter, elektrischer 88. 178 (Ergänzung). — Brillen-Geschichte s. d. — Bifokalgläser 184. 338. — Okklusionsbrille 40. — Schutzglas gegen ultraviolette Strahlen 241. 369 (Euphos). — farbige Schutzbrillen 302. 384 (Hallauer). Probierbrillengestell 81. — Probiergläser 82. — anastigmatische Stargläser 218. — gekreuzte Cylinder 83. — zur Untersuchung der Farbenempfindung 304. — Lichtsinn- u. Farbensinn-Messer 112. — Opto-Sphärometer, zur Ausmessung von Brillengläsern 313. 329. — Prismen, schräge 182. — Phorometer 374. — Photoptometer von Hori 111. — Binokular-Pupillometer 187. 303. — Pupillenmesser 124. — Scheibendoviameter 241. 303. — zur Refraktionsschätzung im umgekehrten Bild (Parallaxoptokrit) 336. — Spektroskop 124. — Stereoskopische Karten für Aufwärtsschielen 78. — Stereoskopische Bilder für Schielende 329. — neues Spiegeloptometer 219. — Hand-Skiaskop 303. — Sachs'sche Durchleuchtungslampe 26. — transportable Optotypen 368. — transparente Sehprobe u. Simulanten-Entlarvungsapparat 333. — Kobaltglas, Sehprüfung, Simulantenprobe 345. — Taschen-Refraktometer u. -Astigmometer 122. 346. — Tangentenfläche zur Aufzeichnung von Skotomen u. Doppelbildern 86.
Intoxikation(s)-Amblyopie s. d. — Krankheiten der Chorioidea durch — u. Auto- — 84. — mit Arsen, Atoxyl, Blei, Chinin, Jodoform, Kaffee s. d. — s. a. Vergiftung.
Intrakranielle(r) Tumor, die Orbita usurierend 46. — Komplikationen bei Ohr-Eiterungen s. O. — Cyste s. d. — Abducens- u. Trochlearislähmung s. d.
Intraokulare Blutung s. d. — Druck- u. Stromschwankungen s. Architektur. — Flüssigkeits-Strömungen s. d.
Invaginations-Cyste s. d.
Jod, perkutane — -Behandlung 124. — -Kalium, Einfluß auf Cataracta incipiens 209. 223. 279. — -Natrium, subkonjunktival bei Sekundärglaukom 314.
Jodoform, Neuritis retrobulbaris nach — -Intoxikation 93.
Iridektomie, zur Histologie der — 180. — seltene Komplikation 367. — bei Cataract-Operation, Glaukom, Hydrophthalmus s. d.
Irideremie s. Aniridie.
Iridochorioiditis durch Mikrococcu

intracellularis meningitidis epidemicae 115. — idiopathische — unter dem Bilde sympathischer Entzündung 374.
Iridocyclitis 122. 181. — Corneakrankheit der — 52. — plastica, nicht-traumatische, sympathische Ophthalmie 77. — plötzlicher Tod bei traumatischer — 316. — Therapie 362.
Iridokeratitis bei Dysmenorrhoe 365.
Irido-Sklerektomie bei Glaukom s. d.
Iris, Jahresübersicht 421. — Anatomie 153. 280. — Chromatophoren der — 311. — -Colobom 19 (typisches). 116 (nach innen oben). 237 (mit sonstigen Mißbildungen). 274 (partielles, durch bewegliche Membran verschlossen). — -Mißbildung bei Buphthalmie 169. — kongenitale seröse — -Cyste 59. 363. 390. — epitheliale Cystenbildung an der —. 239. — hinteres Pigmentepithel der —, Entwicklung aus der sekundären Augenblase, Verhältnis zur — -Muskulatur u. den spontanen — -Cysten 308. 390. — spontane — -Cysten 376. — traumatische, seröse — -Cyste 387. 390; mit folgender Glaskörpereiterung von der Narbe aus 253. — Cystenbildung hinter der — nach perforierendor Stichverletzung der Sklera 301. — -Carcinom, metastatisches 242. — -Cysticercus 78. — -Geschwülste, Präparate 219. — -Geschwulst, seit 22 Jahren bestehend 101*. — -Geschwulst, Peritheliom 301. — -Gliom 172. 301. — metastatisches Hypernephrom der — 87. — primäres Melanosarkom 367. — -Sarkom u. -Endotheliom 371. — Pigmentepithel der — -Hinterfläche bei Tetanie s. Tet. — Steinsplitter in der — 390. — -Tuberkulose, diagnostiziert u. behandelt mit Tuberkulin 157. 313. 390. — doppelte Verletzung durch indirektes Trauma 398. — -Vorfall bei Cataract-Operation s. C.
Iritis, Jahresübersicht 421. — die geformten Blutbestandteile bei — 365. — glaucomatosa 190. — gummosa 83. 344. 397 (miliare) bei hereditärer Syphilis 397. — bei rheumatischer Arthritis 184. — u. Mumps 184. — plastica, Deutschmann's Serum 287. — punctata, Therapie 362. — Therapie 362. — s. a. Irido-.
Ixodes ricinus an den Augenlidern 397.
Jugendliche Tabes s. d.

K s. a. C.
Kälte, in der Augentherapie 344.
Kaffee, toxische Amblyopie nach übermäßigem — -Genuß 336.
Kalk-Trübungen der Cornea s. C.
Kammer, Vorder- s. d. — -Wasser s. Humor aqueus.
Kaninchen, vermehrte Purpurfärbung in der Sehleiste des — 19. — Linsenanomalien beim — 55. — -Galle bei Pneumokokkengeschwüren 213. — experimentelle Augensyphilis beim — 60. 301. — experimentelle Keratitis parenchymatosa durch Trypanosomen beim — 300. — experimentelle Retinitis albuminurica beim — 177. — experimetelle Augenveränderungen beim — durch Blutinfektion mit pathogener Hefe 300. — Aspergillus in der — -Cornea s. A. — Keratitis s. d.
Kanthoplastik 186.
Katarakt s. C.
Keratitis, Jahresübersicht 420. — bullosa 368. — e lagophthalmo, pathologischer Befund 29. — bei Masern 344. — bei Röteln u. andern Exanthemen 367. — dendritica 29. 122; superficialis 51 (Influenza). — disciformis: patholog. Anatomie 61. 253. — filamentosa 122; Entstehung u. Behandlung 362. — Furchen- — s. Cornea, Rinnenbildung. — gummosa 396. — knötchenförmige, klinische u. histologische Untersuchungen 276. — Hypopyon: 390. 414; durch Proteus vulgaris 115; Behandlung mit Drainage 156; mit Diphtheriecserum 156; mit Staphylococcus aureus 172. — neuroparalytica 179; s. a. Trigeminus. — interstitialis bei Frühjahrskatarrh 116. — parenchymatosa: Histopathologie 18; mit begleitender Arthritis 315; experimentelle durch Trypanosoma 300; Somenol 214; u. Ulcus internum corneae 306. 387. — parenchymatosa tuberculosa mit seltenem Befund 13. — phlyktenuläre —: mit Episkleritis pustulosa, geheilt durch Antistaphylokokken-Vaccine 303; behandelt mit Vesicantien 378. — profunda 302. 388. — punktata, oberflächliche Formen 28. 122; tiefe mit Hypertonie 39. 398. — septische, subconjunctivale Injektionen 397. — tuberculosa, knötchenförmige 276; geheilt durch Tuberkulin-Injektionen 28. 86. — Erreger einer — beim Kaninchen 311. — Irido — s. d. — s. a. Ulcus.
Keratokonus, pathologische Anatomie u. Pathologie 148.
Keratomalacie mit Spirochaeta pallida 183.
Keratoplastik, mit erhaltener Transparenz 175. — zur — -Frage 218. 391.
Kernstar s. Cataract.
Kiefer s. Mitbewegung. — Höhle s. Sinus maxillaris.
Kilian's Operation s. Sinus frontalis.
Kind(er), Magnetoperation bei einem — s. d. — Melanosarkom des Uvealtractus bei dreijährigem — 219. — schwachsichtige — s. Amblyopie.
Kleinhirn, Tumor, Tuberkulininjektion 78. — Tumor u. Exophthalmus 346. — Augenbewegungen bei — -Reizung 187.
Knallerbsen-Verletzung s. d.

Kobalt-Glas, Sehprüfung mit — 345.
Koch-Stiftung 108.
Kochsalz, Subkonjunktivale — -Injektionen s. S.
Kollargol s. Coll.
Kollyrien, ölige — 114.
Kolobom s. C.
Kommissur s. C.
Kongreß s. Gesellschaften.
Konjunktiva s. Conjunctiva.
Konkav-Gläser, Mikropie durch — 111.
Kontralaterale Sehstörung s. d.
Kontusion s. C.
Konvergenz, Probe für die Stärke der — 78. — -Verengerung der Pupille s. P. — Reaktion bei Pupillenstarre 384 — s. a. Schielen.
Kopf-Verletzungen s. Schädel-.
Kopfschmerz, okularen u. nasalen Ursprungs 74. — s. a. Migräne.
Kotelmann, Nachruf 380.
Krebs s. Carcinom.
Kristall-Linse s. d.
Krönlein'sche Operation, bei Opticusgeschwülsten 76. — bei Endothelioma orbitae 81. — bei Orbitalgeschwulst 345.
Krückow, Nachruf 322*.
Kugel-Einheilung s. Exenteration u. Enukleation.
Kupfer, Splitter-Verletzung 311. — -draht im Auge 312. — doppelte Perforation durch — -draht 61. — s. a. Zündhütchen.
Kurpfuscher, in der Augenheilkunde 94.
Kurzsichtigkeit s. Myopie.

Lachen, abnormes, vom Auge ausgelöst 60.
Lagophthalmus, Keratitis bei — s. d. — Distichiasis mit Narben — s. D.
Laibach, Augenheilanstalt in — s. d.
Largin 85.
Lassar, Nachruf 41.
Leber-Behandlung d. Pigment-Entartung 54.
Leder-Peitschenstück im Auge, Panophthalmie 92.
Lederhaut s. Sclera.
Lehrbücher, Handbücher, Atlanten, Iconographie, Enzyklopädien, Geschichtswerke, Unterrichtstafeln, Wörterbücher u. dgl. 9. 106. 141. 201. 269. 328. 360. — der Augenheilkunde, Augenoperationen, Mikroskopie, Naturwissenschaft, Ophthalmoskopie, Optik, Physik, Physiologie, s. d.
Lenicet s. Blennorrhoe.
Lenticonus anterior u. posterior, Seltenheit 44. — posterior, Anatomie 55.
Lepra-Ophthalmia in Ceylon 122. 184. — Erkrankungen des Auges 256. — der Cornea, Anatomie 379.
Lesen, Physiologie des — 12. 69.
Leukämie, Retinitis bei — s. d.
Leukom(e) — Spiralfasern der — 219.
Leukosarkom — der Chorioideae s. d. Epibulbäres — s. d.
Levator palpebrae s. a. Lid. — Lähmung des — nach tiefer subconjunctivaler Kochsalzinjektion 314. — isolierte Kontraktur 424.
Licht-Empfindlichkeit u. Pupillenweite 14. — Empfindlichkeit der Augen gegen — Strahlen 272. — Sehschärfe in farbigem — 15. — Elektrisches — s. d. — Wahrnehmung von — 29. — -Reizung der Netzhaut s. Verschmelzung. — -Sinn der Tagvögel 52. — -Sinn-Messer 112. — -Sinn u. Refraktion 212. — -Therapie bei Erkrankungen des Auges 383; des Bulbus, insbesondere beim Ulcus serpens 19; bei Trachom 243. — -Behandlung von Conjunctivalleiden 112. — Ultraviolettes — s. d.
Lid(er) — Jahresübersicht 426. — mikroskopische Anatomie des — -Apparates 106. — die Krankheiten der — 328. — angeborenes Flügelfell des Ober- —, Epitarsus 29. — Angiosarcom des Unter- — 81. — primäres Sarkom des — 82 — assoziierte Bewegung s. Mitbewegung. — Blepharochalasis s. d. — -Bildung s. Blepharoplastik. — Colobom der — 80, (mit abnormer äußerer Kommissur) 183. 237, (mit sonstigen Mißbildungen) 389 (Blepharoplastik). — Cylindrom 390. — -Cyste bei Mikroophthalmus 54. — -Carcinom 84 (Röntgenstrahlen). — alveolärer Echinococcus des Ober- — 215 256. — Dermoid 389. — Epitheliom des — 391; geheilt durch Chlorkalium 83, Röntgenstrahlen 84. — -Bindehautulcerationen mit Tarsuszerstörung 120. 154. — Gangrän: bei Blenn. neonat. 146; nach Masern mit folgender hämorrhagischer Diathese 309. — periodische Hyperämie der — bei Malaria 398. — Nekrose bei hereditärer Syphilis 146. — -Halter s. Instrumente a). — Chirurgie der — 214, Instrument hierzu 214. — Fehlen der — durch Verbrennung 319. — Frühtransplantation bei Verbrennungen der — 319. — Primäraffekt an der Übergangsfalte des oberen — 12. — Infektion des — -Randes 74. — Levatores palpebrae, Kontraktur 74. — maligne Pustel des Ober- — 63; Prognose 213. — malignes Ödem der — 126. — Phthiriasis der — 379. — plastischer Ersatz des — s. Blepharoplastik. — Rand-Entzündungen 24; s. a. Blepharitis. — Rand, Bau u. Entwicklung 112. — -Schlußreflexe durch ultraviolette Strahlen 219. — -Spalten-Erweiterung 186. — Sporotrichiasis 316. — symmetrische — Geschwülste 214. — Veränderung durch Tragen schlechter Prothese 244.

— Verletzungen 61. 178. — Xanthelasma s. d.
Ligamentum pectinatum, Ruptur des — 183.
Limbus, melanotisches Spindelzellensarkom des — corneae 81. — Melanosarkom 391. — besondere Geschwülste am —, Carcinom u. Carc. sarcomatodes 330.
Linse (n) (Kristall-) — Jahresübersicht 417. 421. — Krankheiten der — 10. 11. — Brechungsindex, vergleichende Untersuchungen 328. 351. — Bruch s. Phakokele. — Brillen nach Entfernung der — s. Aphakie. — Chemie 54. — physikalisch-chemische Untersuchungen über die — 392. — Colobom 55 (Anatomie). — Defekt u. physiologischer Nachweis der — centrierung 52. — Dioptrik 202. — Form der hinteren — fläche 173. — Kapsel s. Linsenkapsel. — Luxation, Dislokation, Subluxation s. Linsenluxation. — Herausschleuderung bei Bulbusruptur 381. — spontane Resorption 54. — Senkung s. Cataract-Operation. — Transplantation durch Äther erzeugter Epithel-Wucherungen der — des Salamanders 124. — Trübungen, ringförmige, der — Vorderfläche nach Contusions- u. Perforations-Verletzungen 23. 213. 224. — ultraviolettes Licht, Wirkung auf die — 51.
Linse (n) (Glas-), prismatische Wirkung 184.
Linsenkapsel, ringförmige Trübungen an der — nach Kontusions-Verletzungen 23.
Linsenluxation, congenitale Dislokation, Extraktion 89. — bei Cataract-Operation s d. — Linsensubluxation bei Netzhautdegeneration 384. — bei Sklerose der Chorio-Retinal-Gefäße 84. — in die Vorderkammer, Behandlung 11. — subconjunctivale, bei Bulbusruptur 381.
Lipodermoid (e), der Conjunctiva 202. — die angeborenen — des Augapfels 249.
Lipom, subconjunctivales — 182.
Lochbildung, centrale 237.
Lokalisation bei Schielen s. d. — Gehirn- — s. d.
Longinus s. Geschichte.
Lues s. Syphilis.
Luft, subconjunctivale — -Injektionen s. S.
Lumbalanästhesie, Abducenslähmung nach — 64. 384 (Tropacocain). — mit Stovain, Augenmuskellähmung 191.
Lumbalpunktion, bei Neuritis optica infolge von Hirndruck 214. 363. — die — bei den Augenkrankheiten 328.
Lungen-Affektionen, Augenlähmungen u. Pupillenstörungen bei — 213.
Lupus, der Bindehaut und Hornhaut, geheilt durch Radiotherapie 75.
Luxation, des Bulbus, der Linse s. d.
Lymphangiom(a), cavernosum conjunctivae et orbitae 172. — cavernosum orbitae 134*. 202. — ? intracranielles, Usur der Orbita, Enophthalmus pulsans 46. — Fibrosarcom am Fornix 337.
Lymphbahnen bei Augenkrankheiten 395.
Lymphom, der Conjunctiva s. d. — -atöse Schwellung der Tränendrüse 335.

Macula lutea, Blindheit der — durch ungenügende lokale Zirkulation mit funktioneller Beibehaltung der Fovea 215. — die gelbe Färbung der — 74. 300. — der höheren Säugetiere 218. — Veränderung bei Retinitis pigmentosa 191. — centrale Lochbildung 237. — Aderhautabszeß hinter der — nach Zündhütchenverletzung 243.
Madarosis-Operation s. Ectropium.
Magen-Carcinom s. d.
Magnet, Montierung 78. — großer Augen- — zur Diagnose 175. — Innenpol- — 237. — Riesen- — 319. (Anwendung) 349.
Magnetoperation, Bemerkungen zur —; an einem Kinde; Nachblutungen 33*. — über — 252. — mit Haab's Magneten 217; negativ 88. — mittels Volkmann's Magneten 224. — bei intramuskulärem Fremdkörper im Rectus inferior 216. — mit Innenpol-Magneten 237. — mit Riesenmagneten 319. 349.
Malaria, periodische Lid-Hyperämie bei — 398.
Malerei u. Farbenwissenschaft 397.
Maligne Pustel s. Milzbrand.
Mangansaures Kali zu Ausspülungen der Bindehautsäcke 75.
Marine, Farbensinnprüfung in der — 12. 246. 328 u. 337 (Dampfschiffe). — ernste Sehstörung bei — -Beamten 185.
Markhaltige Nervenfasern —, der Hundepapille 301. — bei Coloboma chorioideae 29.
Marmorek's Serum s. d.
Masern, Neuritis optica nach — 76. — Lidgangrän nach — s. d. — Hornhautkomplikationen bei — 344.
Massage, Vibrations- — bei Augenkrankheiten 347. — bei Embolie, Myopie s. d.
Medikamente, Jahresübersicht 412. — u. Heilmittel —, Lichttherapie bei Augenerkrankungen 19. — verschiedene — und Allgemeinbehandlung bei Augenerkrankungen 60. — therapeutisches Taschenbuch für die Augenpraxis 328. — neuere Augen- — 381. — s. a. Adrenalin, Äthylchlorid, Akoin, Albargin, Alkohol, Ammonium, Anaestheticum, Argentamin, Argentum nitricum, Argonin, Argyrol, Arsenik, Atoxyl, Atropin, Bleno-Lenicet, Chlorammonium, Chlorkalium, Cocain, Collargol, Dionin, Elektrizität, Eserin, Fermente, Fibro-

lysin, Gelatine, Homatropin, Hypnotismus, Ichthargan, Jequirity, Jod, Jodkalium, Jodnatrium, Jodoform, Kälte, Kochsalz, Kollyrien, Largin, Leber, Luft, Mangan, Massage, Metallfermente, Mineralbäder, Miotica, Mydriatica, Nebennieren, Novocain, Öl, Paraffin, Protargol, Quecksilber, Radiotherapie, Radium, Röntgenstrahlen, Salicylsäure, Salzeinspritzung, Schilddrüsentabletten, Seebäder, Serum, Silber, Somenol, Sophol, Steinölquecksilberjodid, Stovaïn, Subconjunctival, Suggestion, Suprarenin, Tropacocain, Tuberkulin, Umschläge, Urotropin, Vesicantien, Vibrationsmassage, Wärme, Weinsäure, Zink.

Medizin, physikalische 141.

Medulla oblongata u. Pupille 61. 119. 276.

Meerschweinchen, experimentelles, okularer Rotz beim — 74. — centrales Dermoid der Cornea beim — 398.

Melanom des Auges 391.

Melanosarcom, Epibulbäres s. d. — Rezidiv nach 11½ Jahren 173. — der Chorioidea, Conjunctiva, Iris, des Limbus, Uvealtractus s. d.

Melanosis sclerae 329.

Melanotisches Epitheliom der Karunkel 223.

Membrana, Descemeti s. d. — hyaloides, Verknöcherung 374.

Meningitis, bei Mumps (Ziegenpeter) 245. 344.

Meridian-Bezeichnung am Bulbus 277.

Messina, Trachom in Schulen von — 396.

Metall(e), Hornhauttrübungen durch —ische Ätzgifte, Aufhellung 54. 128. —ische Fermente s. d. — s. a. Blei, Eisen, Kupfer, Stahl.

Metastatische(s) Blennorrhoe, Carcinom, Hypernephrom, Neuroretinitis, Ophthalmie s. d. — Geschwulst der Sclera 331.

Metrorrhagie, Sehstörungen nach — 245.

Migräne, Heilung der — durch Korrektur der Refraktionsfehler 77. — Form der — ophthalmique 366.

Mikroben s. Bazillen.

Mikrococcus s. Bazillen.

Mikrophthalmus 169. 214. — bei einem Hühner-Embryo 244. — congenitus mit Oberlidcyste 54; mit Orbitalcyste 86. 208. — doppelseitiger, Anatomie 57. — ähnlich einem Gliom 169. — pathologische Anatomie u. Pathogenese 339.

Mikropie, durch Konkavgläser 111.

Mikroskopische — Anatomie s. d. — Technik, Lehrbuch 202. — s. a. Celloidin.

Mikulicz'sche Krankheit, die — 244. — u. Syphilis 128. — u. Tuberkulose 23.

Militär, Ophthalmo-Reaktion beim — 222. — s. a. Rekruten, Soldaten.

Milzbrand, Oedema malignum der Lider 126. — maligne Pustel des Oberlides 63. — des Lides, Prognose 213.

Mineralbäder, bei Behandlung von Augenerkrankungen 315.

Miosis, bei reflektorischer Pupillenstarre 255. — bei Rückenmarksverletzung 367.

Miotica bei Glaukom s. d. — s. a. Eserin.

Mißbildungen s. Angeboren.

Mitbewegung, assoziierte Oberlid- — u. Kiefer- — 184. 244. 424.

Mittel-Ohrentzündung s. d.

Mitteilungen s. a. Augenheilanstalt. — Therapeutische s. Augenheilkunde, Augentherapie.

Morbus Basedowii s. B.

Motilität s. Augenbewegungen u. -muskeln.

Mumps, Iritis u. Parotitis 184. — Neuritis optica u. Meningitis bei — 245. 344.

Musculus, Obliquus, Rectus s. d.

Museum s. Deutsches —.

Muskel(n), Augen- — u. — -lähmung s. d. — Vorlagerung s. Schieloperation.

Mydriasis, hysterische — 187.

Mydriatica s. Homatropin.

Mydriatisch wirkende Substanzen im Harn 127.

Myelitis, Neuritis retrobulbaris bei — 219.

Myelom, multiple, der Orbita 87.

Myopie, Jahresübersicht 425. — Anatomie des Conus und der Aderhaat-Veränderungen bei — 277. — Beziehungen des Astigmatismus zur — 113. — zur — -Frage, Stilling's Lehre 25. — Material der Gießener Augenklinik 191. — Vererbung der — 299. — Gefahr der —, Schulhygiene 156. — Naharbeit u. — 171. 271. — Vorbeugung 125 (Borkum?). 383 (Naharbeit-Einschränkung). — wesentliches Moment bei der Entstehung der — 218. — kavernöse Opticusatrophie bei — 176. — Opticusveränderung bei — 300. — Risse in der Descemetis bei hoher — 77. — Chorioiditis bei — infolge harnsaurer Diathese 393. — Syphilis u. — 344. 397. — traumatische, vorübergehende 87. — Behandlung der leichten — 351. — Operation, Geschichte 286. — Massage bei progressiver — 314. — Atropinkur bei — 317. — Vollkorrektur ? 397. 425.

Myxödem, Augensymptome bei spontanem — der Erwachsenem 58.

Nachbilder im indirekten Sehen 393.

Nachruf auf Businelli 31. 386. — Deneffe 217. — Kotelmann 380. — Krückow 322*. — Lassar 41. — Roosa 317. — Schapringer 89. — Schnabel 354*. — Sgrosso 395. — Snellen, H. 30. 158.

Nachstar s. Cataracta secundaria. — Operation s. Cataract-Operation.

Nacht-Vögel s. d.

Nachtblindheit s. Hemeralopie.

Naevus chorioideae 148. — der Haut u. Hornhaut, Cataracta juvenilis, Augenhintergrunds-Veränderungen 382.

Naharbeit u. Myopie s. d.
Naht bei Verletzungen s. d.
Narbe(n)-Fixation der Augen nach luetischer Nekrose der nasalen Orbitalwand 25. — beim Glaukom s. d.
Narkose(n), 3000 Äthylchlorid — 125. — Bericht aus Prof. Israels Privatklinik 1895—1907: 190. — zur Technik der — 319.
Nase(n), Beziehungen zwischen — u. Auge 348. — Augenerkrankungen u. — -Rachenraum-Erkrankungen 234. 238. — -Rachengegend, Durchleuchtung von der — her 254. — Sehstörung nach — -Scheidenwand-Operation 25. — Erkrankungen u. Neuritis optica 121; u. sympathische Ophthalmie 245. — Nebenhöhlen der — s. Sinus.
Natrium-Verbrennung des Auges 214. — salicyl. s. Salicylsäure.
Naturwissenschaften, Museum für — s. Deutsches. — Handbuch z. Geschichte der — 360.
Nebenhöhlen s. Sinus.
Nebennieren-Präparate — Adrenalin: lange fortgesetzte Einträufelungen 74. 367. — das synthetische Suprarenin 352.
Nerven-Fasern des Opticus s. O. — Krankheiten, Unfall in der Ätiologie der — 201.
Nervus Abducens, Facialis, Oculomotorius, Opticus, Trochlearis s. d.
Netzhaut s. Retina u. Retinitis.
Neugeborenen, Augeneiterung s. Blenn. neonat. — Credéisierung der — s. Blenn. neonat. — ophthalmoskopische Untersuchung bei —, Netzhaut- u. Sehnervenblutungen 298. — Bulbus-Luxation bei einem — 57. 366. — Streptokokken-Conjunctivitis bei einem — 174. — Tränenschlauch-Atresie bei — 247.
Neurasthenie in der Augenheilkunde 235.
Neuritis optica — Jahresübersicht 422. 86 Fälle 185. — nach Blutverlust 216. — nach Windpocken 378. — nach Masern 76. — bei Mumps 245. 344. — bei Nasen- u. Nebenhöhlen-Erkrankungen 121. — intrakranielle 242. — bei multipler Sklerose s. d. — traumatica 88. — bei Röteln 363. — bei Tetanie s. d. — bei Hirntumoren 169. 170. 214 u. 363 (Lumbalpunktion) s. a. Stauungspapille. — oedematosa s. Stauungspapille. — toxica, durch Schwefelwasserstoff 367. — bei Mittelohr-Erkrankungen 178. — Quecksilber bei — 365. — s. a. Papillitis.
Neuritis optica retrobulbaris — Jahresübersicht 422. — nach Jodoformintoxikation 93. — u. abortive Retinitis pigmentosa 58. — acuta u. multiple Sklerose 173. — Prognose 241. — bei Myelitis 219.
Neurofibromatose 213.
Neuropathische Sehstörung 376.
Neuro-Retinitis, metastatische 169.
Neurose(n), Augensymptome bei traumatischer — 93. 395. — das Graefe'sche Zeichen bei traumatischer — 94. — sog. — u. Psycho- — in der Augenheilkunde 235. — traumatische —, eine epidemische Volkserkrankung 286.
Nieren u. Retina, Beziehungen, Experimente 218.
Nierenleiden, Augenveränderungen bei — 318. — s. a. Retinitis albuminurica.
Novocain, Gewebsschädigung durch — 26.
Nystagmus, willkürlicher — 106. — einseitiger — rotatorius 86. — über — 346. — Einfluß von Drehbewegungen auf den — 109. 188. — vererbter 199*. — quantitative Messung des — bei Labyrinthfistel 381. — vestibulären Ursprungs 398.

Oberkiefer, Fremdkörper im —, als Ursache Blennorrhoe-ähnlicher Conjunctivitis 125. — -Höhle s. Sinus maxillaris.
Obliquus superior, traumatische Zerreißung des Muskelbandes des — 108. 116. — Ersatz des — durch den Rectus externus u. inferior 120. 365. — traumatische Lähmung 223. 242. — Lähmung nach Kilians Sinus frontalis-Operation 334.
Occlusion(s)-Brille 40.
Ochronosische Färbung des Sehorgans 178.
Oculomotorius-Lähmung nach Augenverletzung 157. 376. — traumatische — Lähmung 315. — syphilitische — Lähmung 347. — Kompression durch intrakranielle Metastase nach Magenkrebs 74. — einseitige reflektorische Pupillenstarre bei — Lähmung 223.
Oedem(a), Lokalisation des akuten umschriebenen — (Quinke) an der Sehnervenpapille 124. — malignum s. Milzbrand. — töse Neuritis s. Stauungspapille.
Öl-ige Kollyrien, Akoin — 114. 312.
Ohrkrankheiten, Stirnhöhlen-Entzündung u. Sinusthrombose mit Otitis media 319. — Augenlähmungen u. Pupillenstörungen bei — 213. — otogene Sinusthrombose metastatische Ophthalmie 174. Neuritis oedematosa bei intrakraniellen Komplikationen von eitrigen — 363. — Neuritis optica bei Otitis media 178. — Veränderungen des Ganglion Gasseri u. des Abducens im Verlaufe von Mittel — 215. — Lähmung des Rectus externus bei Otitis media 251. — otitische Pathogenese in der ophthalmologischen Pathologie 398.

Operationen, augenärztliche s. Augenoperationen.
Ophthalmie(a) neonatorum s. Blenn. neonat. — metastatische — 173. — nodosa durch Raupenhaare 420.
Ophthalmologen u. Sinus-Operationen s. d.
Ophthalmologie s. Augenheilkunde.
Ophthalmologisch(e)(s), Serodiagnostik s. d. — Sünden der Hospitäler 83. — Mitteilungen 192 s. a. Berichte. — Jahrbuch, Ophthalmic year book 202.
Ophthalmomalacie 201.
Ophthalmoplegie, interne, Krankheitsbild 51. — s. a. Augenmuskellähmung.
Ophthalmo-Reaktion bei Trachom, Tuberkulose, Typhus s. d.
Ophthalmoskop s. Augenspiegel.
Ophthalmoskopie der ciliaren u. retrociliaren Gegend 58. 367. — Atlas u. Grundriß der — 201.
Ophthalmovascular choke s. Gefäßerkrankungen.
Ophthalmozyto-Diagnose 288. — s. a. Tuberkulose, Ophthalmo-Reaktion.
Opticus, Atrophie des —, Jahresübersicht 422. — kavernöse —, bei Myopie 176. — Druckexkavation u. — 240. — Exkavation bei — s. d. — nach Blutverlust 216. — nach Kopf-Verletzungen 314. — durch Fraktur am Canalis opticus 387. — Topographie der Papille bei einfacher — 288. — nach Röteln 363. — bei Orbitalphlegmone s. d.
Opticus, Jahresübersicht 422. — Krankheiten des — 10. — Erkrankungen im Frühstadium multipler Sklerose 350. — Erkrankungen bei Gravidität 352. — Blutungen bei Neugeborenen s. N. — Echinococcus des — 128. — Farbensinn u. Sehschärfe bei — Erkrankungen 290. — Erkrankungen durch Atoxyl s. A. — Exkavation s. Glaukom. — Fibrillen u. Fibrillensäure in den Nervenfasern des — 273. — Geschwülste 10; Entfernung mit Erhaltung des Auges 76. — Pigmentepithelien im — -Stamm bei Leukosarcoma chorioideae s. Chor. — Evulsion des — bei Avulsio bulbi 211. — Scheiden, Hämatom 156. — Veränderung bei Myopie 300. — über — Verletzungen 330; durch Häkelnadel im foramen opticum 432. — s. a. Papille.
Optik, Archiv für — 106. — Entwicklung der physiologischen — im 19. Jahrhundert 141. — Geschichte der — 141.
Optische Abbildung in heterogenen Medien 202.
Opto-Sphärometer s. Instrumente b).
Optometer, neues Spiegel — 219.
Optotypen s. Sehproben; s. a. Instrument b.
Orbita (e), — Jahresübersicht 426. — -Abszeß s. u. Phlegmone. — Anästhesierung der — 243. — Aneurysma, traumatisches der —, Carotis-Unterbindung 57. 303. — Anatomie der — u. Nebenhöhlen 185. — Nebenhöhlen s. a. Sinus. — Carcinom, metastatisches der — 301. — Cavum — Obliteration bei Trachom 28. — Verschluß der — durch Verbrennung 319. — Cyste bei Mikrophthalmus s. M. — Cysticercus 215. 380 (verkalkt). — Echinococcus 432. — Endotheliom, 10 Jahre bestehend, Krönlein'sche Operation 81; intravaskuläres 237. — Dermoidcyste, am Boden der — 120. 153; der — 367. — Durchleuchtung der — von der Nasenrachengegend her 254. — seltene Erkrankungen 61. 169. — entzündliche Erkrankungen der — u. Nebenhöhlen-Erkrankungen 171. 185 (Häufigkeit). 187. 205. 224. — Fliegenlarve in der — s. d. — verkalktes Fibrom der — 378. — Angiofibrom der — 379. — Fibroangioma cavernosum 388. — Fraktur 44. — Fremdkörper in der — 57. — spontane Hämorrhagien 80. — Geschwulstentfernung mit Erhaltung des Auges durch bogenförmigen Hautschnitt 364. — Geschwulst, nach Krönlein entfernt, Angioma cavernosum 345; mit Mastzellen 391. — Exophthalmus bei Geschwülsten der —, Experimente 391. — Lymphangioma cavernosum der — 134*. 172. 202. — Myelom 87. — Osteom 273. — Plastik der — 298. — Phlegmone: mit nachfolgender Optikusatrophie bei Kieferhöhleneiterung u. mit sympathischer Ophthalmie 367; nach Dacryocystitis mit Tränensackfistel 158; mit Osteomyelitis der Orbitalknochen u. Siebbeinempyem 61; u. Sinuserkrankungen 171. 205. 316 (Behandlung); seltener Infektionsweg 240; behandelt mit Antistreptokokkenserum 388. — Sarkom der —: u. der mittleren Schädelgrube 75; mit Kompression des Sehnerven u. Chromatophorom der Chorioidea 148; im Rectus internus 330. — Schußverletzungen der — 53. — Teratome 224. — Usur der — durch Tumor, Enophthalmus pulsans 46. — Venen der — 273. — Wand der —, nasale, luetische Nekrose, Narbenfixation der Augen dadurch 25. — Verletzungen 57. 178. 376 (Tod). 432 (mit Hemiplegie).
Orbitale Plethysmographie 218. — Nebenhöhlen s. Sinus.
Ossifikationen, intraokulare 11. — s. a. Verknöcherung.
Osteom der Orbita s. d.
Otitis media s. Ohrkrankheiten.
Otogen s. Ohr.

Palpebra s. Lid.
Pannus, geschwulstartiger, degenerativer — 176. — degenerativus 301. 368.
Pannus trachomatosus, Pathogenese 392. — 398. — Jequiritol bei — 156. 233. — Operation 192. — geheilt durch Galvanoplastik 228. — Xerosis nach — 304. — neue chirurgische Behandlung 392.
Panophthalmie, Jahresübersicht 411. — nach Entfernung eines Nasenepithelioms 86. — tuberkulöse, nach Puerperium 411. — Exenteration u. Thermokauter bei — 216. — Bazillen bei — s. d. — bei Influenza 365. — traumatische 319.
Papier, Watte-Verband 155.
Papilla nervi optici, Jahresübersicht 422. Bindegewebsbildung auf der — 303. — Blutgefäßring um die — 379. — pathologische Pigmentbildung an der — 55. — abnorme Pigmentation 238. — Colobom, Verbildungen u. sonstige Anomalien 147. — Colobom mit paracentralem Skotom 333. — tiefe Ektasie in der Gegend der — 53. — markhaltige Nervenfasern der — beim Hund 391. — knopfförmige Bildung an der — 337. — Drusen auf der — 423. — kurzdauerndes Ödem 124. — primäre Tuberkulose der — 114. 387. — Solitärtuberkulose 178. — Excavation der — s. d. — progressive Atrophie nach Staroperation 380. — Topographie der — bei einfacher Sehnervenatrophie 283. — im Anschluß an Erkrankungen u. leichte Perforations-Verletzungen der vorderen Augenteile 177.
Papillitis, doppelseitige 303. — s. a. Neuritis. Stauungspapille.
Papillom der Caruncula lacrymalis 17. 224 (karzinomatös entartet). — der Cornea 408.
Paraffin-Injektionen, Warnung 96. — für künstliche Prothesen 187.
Parallaxoptokrit 335.
Paralyse, progressive, Verschlimmerung durch Unfall 247. — spezifische Niederschläge bei — 318. — u. neue Syphilisforschung 350. — u. kongenitale Syphilis 384.
Parasiten, Jahresübersicht 430. — der Wimpern 378. — s. a. Cysticercus, Echinococcus, Filaria Loa, Fliegenlarve, Ixodes, Phthiriasis, Pilze, Wurm.
Parinaud's Conjunctivitis s. d.
Parotitis s. Mumps.
Partial-Staphylom s. d.
Pathologie, — experimentelle, Jahresübersicht 405.
Pathologisch, Anatomisch s. d.
Peitsche(n)-Leder — Stück im Glaskörper 92. — Bacillen nach —-Verletzung s. d.
Pemphigus, Bindehautschrumpfung nach — 22. — conjunctivae 146. 230.
Perforation s. Verletzung.
Peribulbäre Geschwülste s. d.
Peritheliom der Iris 301.
Persien, Instrumente der Augenärzte in — 192.
Pfeiffer'scher Bacillus s. d.
Phakokele 149.
Phlegmone der Orbita s. d.
Phlyktenuläre, Keratitis s. d. — Augenerkrankung u. Tuberkulose 382.
Phorometer 374.
Phosphene 313. 406.
Photographie des Augenhintergrundes 119. 219. — in natürlichen Farben u. Farbensinn-Anomalien 377.
Photometrische Untersuchungen in Schulen 223.
Phoptotometer von Hori 111.
Phthiriasis der Lider 379.
Phthisis bulbi, Aderhautmelanosarkom bei — 247.
Physik, Lehrbuch der medizinischen — 10. —alische Chemie u. Medizin 141.
Physiologie des Auges, Jahresübersicht 403. — Galen's — 10. — des Lesens u. Schreibens 12. 69. — Handbuch der — des Menschen 59.
Physiologische Optik s. d. — Excavation s. d.
Pigment, pathologische — Bildung an der Sehnervenpapille 55. — abnorme —ation der Papille 238. — Epithel der Iris bei Tetanie s. Tet. — Einlagerung in die Bindehaut 44. — subconjunctivale —ierung nach Ruptura sclerae traumatica 340. — congenitale —ierung der Cornea 84. — -Körperchen an der Hornhaut-Hinterfläche 239. — -Epithelien im Sehnervenstamm bei Leukosarcoma chorioideae s. Chor. — Entartung der Retina s. Retinitis pigmentosa. — Streifen in der Retina 209. 284. —ierung der Netzhaut 388. — Epithel der Iris, Retina s. I. R. — ungenügende —ierung als Ursache von Augenkrankheiten 347.
Pilze s. Aspergillus. Streptothrix.
Pincette s. Instrumente a).
Plasmacellulare Bildungen, Plasmone der Bindehaut u. Hornhaut 282.
Plasmazellen in der pathologischen Histologie des Auges 393.
Plastik s. a. Blepharo—, Kerato—.
Plethysmographie, orbitale — 218.
Plica seminularis, Hyalintumor der — 219.
Pneumo-Bacillen s. d.
Pneumocele des Tränensackes s. d.
Pneumokokken-Serum s. d. — s. a. Bacillen. — Gallenwirkung auf. — s. G.
Pneumonie, Bakteriologische Untersuchungen des Conjunctivalsackes bei — 89.
Pocken s. Variola.

Polar-Cataract s. d.
Polioencephalitis superior 88.
Polyp, —oide Geschwülste der Bindehaut 139*. — des Tränensackes s. d.
Präzipitin, Reaktion bei Syphilis s. d.
Primäraffekt s. Syphilis.
Prism(en), schräge 182. —atische Wirkung von Linsen 184.
Probierbrillengestell s. Instrumente b).
Probiergläser, Ungenauigkeit der — 82.
Processus ciliaris s. Ciliarfortsätze.
Prognose bei Augenhintergrunds-Erkrankungen 363.
Protargol bei Krankheiten der Conjunctiva 85.
Proteus s. Bacillen.
Prothese(n), Tränensack- — s. d. — Paraffin für — s. d. — s. a. Glasauge.
Pseudo-Gliom s. d. — Sarkom s. d. — Diphtheriebacillen s. B.
Psycho-Neurosen s. d.
Pterygium, Cyste unter einem — 156.
Ptosis, Behandlung 303. — paralytische — bei Hysterie 187. — echte — adiposa 301. — Operation von Motais 76.
Puerperium, tuberkulöse Panophthalmie nach — 411.
Pupillarreflex, hemianopischer — bei Sarkom der mittleren Schädelgrube 75; bei bitemporaler Hemianopie 423. — mikroskopisches Präparat zur Frage des — 219.
Pupille(n), Jahresübersicht 406. — allgemeine Pathologie der — 237. — Medulla oblongata u. — 61. 119. — Bach'sche —Centren in der Medulla 276. — Centrum, Klinischer Beitrag 318. — Musc. dilatator der — 400. — Messer 124. — Binokularer —messer 187. 303. — Reaktion u. Reflex s. Pupillarreflex. — Konvergenz- oder Akkommodations-Verengerung der — bei Nah-Einstellung 218. — Physiologie u. Pathologie des —-Spieles 351. — Starre: 237; Konvergenz bei 384; Läsionen des Halsmarkes u. — 63; einseitige reflektorische, bei Oculomotorius-Lähmung 223; Miosis bei 255; nach Eisenbahnzusammenstoß 431. — Phänomen, seltenes, bei Hysterie u. Epilepsie 45. — Störungen bei den Erkrankungen des Ohres, Sinus u. der Zähne u. im Verlauf von Lungen- u. Herz-Affektionen 213. — Störungen, Eserin zur Diagnostik 236. — Symptome, diagnostische Bedeutung 125. —-Weite u. Lichtempfindlichkeit 14. — u. Gegenstandsweite 51.
Pupillometer s. Instrumente b).
Pupillomotorisch(e)(s), wirksamer Netzhautbezirk u. — Aufnahmsorgane 55. — Feld der Retina 223.
Purpur-Färbung in der Sehleiste des Kaninchens 19. — Seh- — s. d.
Pustula maligna s. Milzbrand.
Pyocyanase, Wirkung auf Bakterien des Bindehautsackes 309.
Pyocyaneus s. Bazillen.

Quecksilber bei nicht syphilitischen Augenkrankheiten 365. — -Oxycyanat, subkonjunktival, Drucksteigerung 80. Steinöl- —-Jodid 56. — Schmierkur, Geschichte 191. — Behandlung der Sphilis s. d.
Quellmais, Wirksamkeit 286.

Rachistovainisation s. Lumbalanästhesie.
Rachitis s. a. Schädelverbildungen.
Radiotherapie bei Lupus conjunctivae et corneae 75.
Radium gegen Krebs 192. — -Behandlung 383. — bei Trachom s. d.
Raupenhaare, Ophthalmia nodosa durch — 420.
Rectus(i), Durchschneidung sämtlicher —, kosmetische, funktionelle und prophylaktische Bedeutung 222. — externus: traumatische Rücklagerung 57; doppelseitige traumatische Lähmung 85; Lähmung bei Otitis media 251. — traumatische Parese des — internus, externus, superior 43. — traumatische Zerreißung des Muskelbauches des — superior 108. 116. — traumatische des — inferior, intramuskulärer Fremdkörper 216. — traumatische Zerreißung des — inferior 239. — Ersatz durch Transplantation und Seidenfäden 299. — Rundzellensarkom des — internus 330. — s. a. Abducens.
Refraktion(s), Jahresbericht 425. — Schätzung im umgekehrten Bild 336. —der Cornea s. d. — in Schulen s. d. — Lichtsinn u. — 212. — Anomalien und Farbenwahrwahrnehmungen 236. —Akkommodation u. Motilität u. — 239. — Ursache der Schwierigkeiten bei Korrektur der — 29. — Augenschmerz durch nicht korrigierte — 83. 84. — Heilung der Migräne durch Korrektur der —-fehler 77. — Schwindel durch —-fehler 79. — wechselnde — bei Cyclitis 80.
Refraktometer, Taschen — 122. 346.
Regenbogenhaut s. Iris.
Reklination s. Cataract-Operation 316.
Rekruten, Selbstverstümmlung bei — 430.
Renntier-Sehnen in der Augenchirurgie 383.
Resektion bei Verletzungen s. d.
Retina, Ablösung der —, Jahresübersicht 422. — über —, Pathologie 280. 308.

— u. der Chorioidea 58. — Entstehung der — 218. — Glaukom u. — 114. — doppelseitig, bei retrobulbärer Entzündung durch Kieferhöhlen-Empyem geheilt 336. — albuminurische: geheilt 219; 8 Tage alt 219. — operatives Verfahren bei — 92; Galvanokaustik 169. — Behandlungsresultate 363. 364. — Druckverband bei — 32.
Retina, Jahresübersicht 422. — Anordnung der Schichten der — bei Wirbeltieren u. -losen 131.* — experimentelle Veränderungen der — 218. — Sehrichtungsgemeinschaft der — nach Schieloperation s. Sch. — umgekehrtes — -Bild, aufrechtes Sehen 28. — chemische Reaktion der Frosch — 392. — Bindegewebsbildung auf der — 276. — Verschmelzungsfrequenz auf der — s. d. — Reizung der —, Verschmelzungsfrequenz s. V. — Zeichen andauernd hohen Blutdruckes in der — 86. — apoplexia sanguinea der —, völlige Herstellung 115. — pathologische Anatomie der hämorrhagischen — Apoplexie durch Venenverschluß mit Sekundärglaukom 253. — Blutungen: bei Arteriosklerose, Prognose 212; bei Neugeborenen s. N.; präretinale 367. — Cyanose der — 304. — familiäre Degeneration der — mit Verblödung 174. — Subluxation der Linse bei Degeneration der — 334. — Exsudation in der — 303. — Beziehungen zwischen — u. Nieren, Experimente 218. — Chorioiditis s. Chorio-Retinitis. — Centralarterie u. -vene s. d. — centrale Lochbildung 237. 243. — Fovea centralis s. d. — Gefäße u. -erkrankungen s. d. — Gliom s. d. — Macula lutea s. d. — Pigment-Degeneration der — s. Retinitis pigmentosa. — Pigmentepithel der —, Anatomie u. Entwicklungsgeschichte 280. — Pigment-Streifen in der — 209. 284. — Pigmentierung der — 388. — pupillomotorisch wirksamer Bezirk der — 55. 223.
Retinitis, Jahresbericht 422. — albuminurica, über 273; experimentelle 177; mit Glaukom 375. — familiäre —, punctata albescens 57. — leucaemica 363. — pigmentosa: über 328; abortiva und Neuritis retrobulbaris hereditaria 58; mikroskopische Untersuchung 308; Lebertherapie 54; typische, familiäre, mit Verblödung 174; hereditäre 304; mit Glaukom u. Vacula-Veränderung 191. — proliferans 169. 172 (Anatomie). 276. — proliferans mit Blutgefäßentwicklung auf der Papille 86. — rheumatischen Ursprungs 80. — — specifica, spätere Wandlungen 84. — Chorio-, Neuro- s. d.
Retrobulbäre Neuritis optica s. d. — Entzündung mit Netzhautablösung s. Retina, Ablösung. — Geschwülste, Entfernung mit Erhaltung des Bulbus 76.
Rheumatische Retinitis 80.
Rheumatismus, Gelenk — s. d.
Rinder-Serum bei Blenn. neonat. s. Bl.
Rinnenbildung der Cornea s. d.
Römer, chirurgische Instrumente in — Zeiten 106. 141.
Römer'sches Immunisierungsverfahren s. Serum.
Röntgenstrahlen, Wirkung aufs menschliche Auge 310. — bei Carcinom u. Epitheliom der Lider, Trachom 84. — bei Lupus conjunctivae et cornea 75.
Röteln, Neuritis optica u. Opticusatrophie nach — 363. — Keratitis bei — 367.
Roosa, Nachruf 317.
Rot-Grünblindheit u. Schneeblendung 117. — Sehen s. Erythropsie 218.
Rotz, ocularer 74.
Rückenmark, halbseitige Durchschneidung, Brown-Séquard'sche Lähmung, Augenstörungen, Horner'scher Symptomenkomplex 367.
Ruptur des Bulbus, der Carotis, des Ligamentum pectinatum, der Sclera s. d.
Rußland, Trachom in — 122.

Sachs'sche Durchleuchtungslampe s. d.
Saemisch, Ehrung, Büste 89. 284.
Säugetiere, Tränendrüse der — 121. — Macula lutea der höheren — 218.
Säugling(s)-Sterblichkeit, Prophylaxe 253. — Augen- u. Zahnerkrankungen bei — 314.
Salamander s. Linse.
Salicylsäure, bei Tic douloureux s. d. — es Natron bei sympathischer Ophthalmie 337.
Salzeinspritzungen bei Amblyopia toxica 367. — s. a. Subkonjunktival.
Sarkom(a), Epipulbäres — s. d. — Pseudo- — 219. — Carcinoma — -todes am Limbus 330. — der Chorioidea, Conjunctiva, Iris, des Lides, Limbus, Orbita, des Rectus, der Schädelgrube, Tränendrüse s. d. — s. a. Angio-, Chondro-, Fibro-, Leuko-, Melano-.
Sarkophag(en), Darstellung von Blindenheilungen auf alten — 208. 225.*
Schädel, Opticus-Atrophie nach — -Verletzung 314. 387. — Doppeltsehen nach — -Verletzungen 377. — abwechselnde Abducens- u. Fäcialislähmung nach — -Verletzungen 379. — Sarkom der mittleren — -Grube 75. — Dermoidcyste des — 367. — Verbildungen u. Veränderungen am Sehorgan, ihre Ursachen, Turm- — u. Rachitis 22. — Pathologie u. Therapie des — 338.
Schapringer, Nachruf 89.

Scheiben-Deviometer s. Instrumente b).
Schema der Augendrehungen 79. — -tisches Auge 79.
Schere s. Instrumente a).
Schichtstar s. Cataracta zonularis.
Schiel(en), Jahresübersicht 423. — Amblyopie u. — 250. — einige Behandlungspunkte des — 75. 365. — Behandlung bei Erwachsenen ohne Operation 346. — besonderes, beim Nahesehen mit normaler Stellung beim Fernsehen 88. — absolute Lokalisation in einem Falle von Rollungs- — 194.* — funktionelles u. organisches — 314. — Behandlung des alternierenden — 183. — paralytisches Einwärts- — 380. — stereoskopische Karten für Aufwärts- — 78. — stereoskopische Bilder für — de 329. — Vererbung des — 62. — willkürliches — bei Primärstellung des anderen Auges 174. — Scheibendeviometer zur — -Winkelmessung 303.
Schieloperation, Jahresübersicht 423. — die — von A. v. Graefe 339. 349. — Sehrichtungs-Gemeinschaft der Netzhäute nach — 278. — Resultate der Vorlagerung 344. — Vorlagerungsmethode, Priorität 44. 90. 122; nach Motais 156; neue 380. — Kapselnaht bei der — 234.
Schilddrüse u. Auge 116. — -Tabletten bei Chiasma-Affektion, Akromegalie 345. — s. a. Thyreotoxin.
Schlafkrankheit s. Trypanosomiasis.
Schlangengift, Conjunctivitis durch — 75.
Schlemm'scher Kanal, die venösen Verbindungen des 170.
Schnabel, Nachruf 354*.
Schnee-Blendung, Rotgrünblindheit 117. — -Blindheit in Polargegenden 123.
Schreiben, Physiologie des —s 12. 69.
Schrift, Spiegel- — s. d. — umgekehrte — bei linkshändigem Kinde 350.
Schule(n), Seh- u. Hörprüfungen in — 77. — Augenuntersuchungen: an der Universität Pennsylvania 85; in Brüsseler — 378. 383. — in Messina 396 (Trachom). — Hygiene der Myopie 156. — Conjunctivitis in einer — s. d. — photometrische Untersuchungen in — 223.
Schußverletzung(en) des Auges 432; im russisch-japanischen Kriege 119. — beiderseitige Erblindung durch Revolver — 213. — interessante — der Orbita 53.
Schutz-Brillen s. d.
Schwachsichtigkeit, Simulation s. d. — s. a. Amblyopie.
Schwangerschaft s. Gravidität.
Schwefelsäure-Verätzung des Auges 332.
Schwefelwasserstoff, toxische Neuritis durch — 367.
Schwindel durch Augenschmerz 79.
Sclera — Jahresübersicht 420. — Blaufärbung durch Verdünnung der — 173. — himmelblaue — 303. — Melanosis 329. — Cysten der — 240. — bei Cataract-Operation s. d. — Epithelimplantation hinter der Iris mit Cystenbildung nach perforierender Stich-Verletzung der — s. Verletzung. — Fibrom des — u. Epi- — 390. 391. — metastatischer Tumor der — 331. — subkonjunktivale Pigmentierung nach traumatischer Ruptur der — 340. — Gummi der — s. Syphilis. — s. a. Episcleral.
Sclerectomie, einfache 157. — bei Glaukom s. d.
Scleritis — Jahresübersicht 420. — Casuistik 77. — pathologische Anatomie 386. — tuberculosa 203. 204. — ulzerative 212. — s. a. Epi- —.
Scleronyxis s. Cataract-Operation.
Sclerose der Gefäße s. Gefäßerkrankungen. — multiple —: u. Neuritis retrobulbaris acuta 173; Neuritis optica 308; Sehnervenerkrankungen im Frühstadium 350; grünliche Hornhautverfärbung bei 246. 377. — Erkrankung des Sehapparates bei Differentialdiagnose zwischen multipler — u. cerebrospinaler Lues 62.
Sclerotomie bei Glaukom, Hydrophthalmus s. d.
Scotom s. Sk.
Secundär-Cataract, Glaukom s. d.
Seebäder bei Augenerkrankungen 315.
Seelenblindheit 218.
Seeleute s. Marine.
Sehapparat, Erkrankung des — bei Differentialdiagnose zwischen multipler Sclerose u. cerebrospinaler Lues 62.
Sehbahn u. Hirnrinde 189.
Sehen, aufrechtes — mit umgekehrtem Netzhautbild 28. — das — der niederen Tiere 106. 170. — der Vögel 27. — binoculares s. d.
Sehleiste des Kaninchens, vermehrte Purpurfärbung in der — 19.
Sehleistung der Hypermetropen 371.
Sehnen-Transplantation am Auge 299. — Renntier- — in der Augenchirurgie 383.
Sehnerv(en) s. Opticus. — -Eintritt u. -Kopf s. Papille. — -Entzündung s. Neuritis optica.
Sehorgan, Veränderungen am — bei — Schädel-Verbildungen s. d. — s. a. Auge, Bulbus.
Sehproben, transparente 333. — transportable Optotypen 368. — Experimente über — 388.
Sehprüfungen in Schulen s. d. — s. a. Sehschärfe. — Genauigkeit bei der — 234. — in Eisenbahn u. Marine s. d. — mit Kobaltglas 345.
Sehpurpur bei Hühnern u. Tauben 52. — über den — 403.

Sehrichtungs-Gemeinschaft nach Schieloperation s. d.
Sehschärfe in farbigem Licht 15. — u. Farbensinn bei Sehnerven-Erkrankungen 230. — Astigmatismus u. — s. d. — Hornhauttrübungen u. — 218. — Untersuchungen über die — 74. — u. Beleuchtungs-Intensität 111.
Sehsphäre bei cerebraler Amaurose 218.
Sehstörung(en), kontralaterale — nach Nasenscheidewandoperation 25. — ernste — bei Marine- u. Eisenbahnbeamten 185. — nach Blutungen s. d.
Selbstverstümmelung s. Verletzung.
Senile Cataract s. d.
Serum, Rinder-— bei Blenn. neonat. s. Bl. — als Augenheilmittel 182. 362. — Therapie bei Conjunctivitis s. C.; bei postoperativer Infektion 218; bei Erkrankungen des Auges 287. 311. 314. — ophthalmologische —-Diagnostik 109. 167. — Diagnostik bei Syphilis, Tabes, Paralyse s. d. — das Römer'sche Immunisierungsverfahren bei Ulcus corneae serpens 351. — Pneumokokken — bei Ulcus serpens 219. 271 (Römer, Vollendung). — Diphtherie-—: bei eitriger u. pseudomembranöser Conjunctivitis 74; bei eitrigem Ulcus corneae 154; u. Akkommodationsparalyse 155; bei schweren Augeninfektionen 311. — Anti-Staphylokokken-Vaccine: bei phlyktenulärer Keratitis 309; bei Hypopyon-Keratitis 184; bei postoperativer Infektion 346. — Anti-Tuberkulose — Marmorek 160. 222. — nicht spezifische —-Therapie von Augeninfektionen 218. — Deutschmann's Heil-— 229. 287 (Iritis plastica, Ulcus corneae) 313. 383 (Verbesserung). — Antistreptokokken- — bei Orbitalphlegmone 388. — s. a. Antiferment, Baktericid, Immunität.
Sgrosso, Nachruf 395.
Siderosis bulbi 87.
Sideroskop zur Diagnose 175. — Wert des — 349. — Schutzvorrichtung am — 175. 241 (gegen elektrische Stadtbahnen).
Siebbein, Empyem s. Sinus ethmoidalis.
Silber, die —-Präparate bei Erkrankungen der Conjunctiva u. ihre baktericide Wirkung 85. — organische —-Präparate bei Conjunctivitis 178.
Simulation(s), Fälle 93. — Apparat zur Entlarvung 333. — von Augenleiden u. Entlarvung 60. — hysterische — von Augenverletzung 80. — von Blindheit u. Schwachsichtigkeit u. deren Entlarvung 126. — Proben 219. — Prüfung mit Kobaltglas 345.
Sinus — Erkrankungen, Jahresübersicht 428. — Anatomie des — u. der Orbita 185. — Stellung des Ophthalmologen zur Behandlung u. Operation der —-Erkrankungen 83. 212. 318. — Erkrankungen: u. Neuritis optica 121; u. Amblyopie 317; u. entzündliche Orbitalerkrankungen 171. 185 (Häufigkeit). 187. 205. 224. 234. 316 (Behandlung); Augenlähmungen u. Pupillenstörungen bei 213. — bösartige — Erkrankungen 185. — plötzliche Erblindung bei — Erkrankungen 239. — ethmoidalis: Empyem bei Orbitalphlegmone 61; Endotheliom 185. — frontalis: Entzündung, Casuistik 58; mit Mittelohreiterung u. Thrombose des Sinus lateralis 319; Operation nach Kilian 89. 334 (Obliquus superior-Lähmung). — maxillaris: Epitheliom 185; Empyem :retrobulbäre Entzündung, Netzhautablösung 336; u. Orbitalphlegmone mit Opticusatrophie u. sympathischer Ophthalmie 367.
Sinus cavernosus, Carotis im — s. d. — otogene — Thrombose, metastatische Ophthalmie 174.
Skiaskop s. Instrumente b).
Skiaskopie, eigentümliche Erscheinung der — 56. — Theorie 238.
Sklera s. Scl.
Skotom(e), Untersuchung u. Ausmessung centraler — 217.
Skrofulose der Hornhaut 186. — behandelt mit Antituberkulose-Serum Marmorek 222. — Nasenkrankheiten bei — der Augen 382.
Snellen, H., Nachruf 30. 158.
Soldaten, Astigmatismus bei — 113. — s. a. Militär.
Solitär-Tuberkulose s. d.
Somenol bei Keratitis parenchymatosa 214.
Sophol zur Blennorrhoe-Prophylaxe 158. — in der Augenheilkunde 313.
Sphärometer s. Instrumente b).
Spektroskop 124.
Spiegel-Optometer 219.
Spiegelschrift 185.
Spindelstar s. Cataract.
Spiralfasern der Leukome 219.
Spirochaeta pallida bei Keratomalacie 183.
Sporo, Lid—-Trichiasis 316.
Stahl-Splitter, doppelte Perforation des Augapfels durch — 82. — Splitter im Auge, vergeblicher Entfernungsversuch mit Haab'schen Magneten 88. — s. a. Eisen, Magnet.
Staphylokokken s. Bazillen. —-Serum s. d.
Staphylom, Partial— der Cornea, Drucksteigerung 114.
Star s. Cataract u. C.-Operation. —-Stich s. Cataract-Operation.
Statistik der Cataract-Operation, des Trachoms s. d. — aus der Jenaer Augenklinik 189.
Stauungspapille, die Centralvene bei der — 59. 363. — bei Hirntumoren 169. 170. — Neuritis oedematosa bei intra-

kraniellen Komplikationen von Ohr-Eiterungen 863. — Lumbalpunktion bei — 214. 863. — Palliativ-Trepanation bei — 218. — s. a. Neuritis optica-Papillitis.
Stein-Splitter in der Iris 390. — -Splitter, intraocularer 96.
Steinbruch-Berufsgenossenschaft s. Verletzungen.
Steinölquecksilberjodid 56.
Stereoskopische Karten für Aufwärtsschielen 78. — Bilder für Schielende 329.
Sterile Instrumente s. d. a).
Stirnhöhle s. Sinus frontalis.
Stockholm s. Augenheilanstalt.
Stoffwechsel des Auges 318. — Krankheiten s. Allgemeinerkrankungen.
Stovain zur Lumbalanästhesie s. d.
Strabismus u. Strabotomie s. Schielen u. Schieloperation.
Streptokokken s. Bazillen. — -Pyämie, metastatische Ophthalmie 173. — Anti- — Serum s. S.
Streptothrix des Tränenröhrchens 801.
Subkonjunktivale(r)(s) Abscess, Lipom, s. Conjunctival. — Cataract-Operation, Pigmentierung s. d.
Subkonjunktivale Injektionen — Jahresübersicht 413. — zur Wirkung der — 50. 91 (Theorie). 397. — bei septischer Keratitis 397. — von Dionin gegen Star 29. — von chinesischer Tusche bei Albinos 215. — von sterilisierter Luft 215. 316. — von Joduatrium bei Sekundärglaukom 314. — von Kochsalz, schmerzlos 57; Lähmung des Levator palpebrae nach 314.
Subluxation der Linse s. Linsenluxation.
Suggestion in der Augentherapie 76.
Suprarenin s. Nebennieren.
Symmetrische Lid-Geschwülste s. d.
Sympathicus, Augenstörungen bei Druck oder Dehnung des — cervico-dorsalis 242. — Exstirpation des oberen Halsganglion, Experimente 394.
Symphatische Amblyopie 395.
Sympathische Ophthalmie, Jahresübersicht 421. — Histologie u. Pathogenese 119. 242. 396. — neuere Untersuchungsergebnisse 256. — klinischer Beitrag 58. 96. 316 (u. Behandlung). 366. — nach Orbitalphlegmone 367. — nach Staroperation 58. 96. 366. — nach Exenteration 58. 96 (Steinsplitter). — Exenteration als Schutz gegen —? 219. — geheilt durch Enukleation 58. 96. — Natron salicylicum bei — 337. — Quecksilber bei — 365. — Nasenkrankheiten bei — 245. — Prophylaktische Durchschneidung sämtlicher Recti gegen — 222. — idiopathische Iridochorioiditis unter dem Bilde der — 374. — Chorio-Retinitis sympathica 303. — nicht-traumatische 77.
Synchisis scintillans, Häufigkeit 315. 421 (nach schweren Erkrankungen).
Syndrom von Bitot 216.
Syphilis, Jahresübersicht 428. — pathologisch-anatomische Veränderungen der Blutgefäße bei — 27. — schwerer Diabetes infolge von — 384. — experimentelle Augen-Übertragung bei Kaninchen 60. 301. — u. Myopie 344. 397. — Mikulicz'scheKrankheit, bedingt durch — 128. — chronische cereprospinale — u. multiple Sklerose, Differentialdiagnose 62. — kongenitale u. progressive Paralyse 384. — gummöse Iritis bei hereditärer — 397. — hereditaria tarda, Untersuchung u. Diagnose 71. — ophthalmologische rudimentäre Stigmata hereditärer — 395. — Folgen der — 251. — Fehlen der Lider bei hereditärer — 146. — Primäraffekt: an der Übergangsfalte des Oberlides 12. — ungewöhnliche syphilit. Erkrankung der Cornea 219. — Gumma: primäres, der Sclera 79; der Cornea 84. 396; der Iris 83. 344. 397; des Tarsus, ulzeriert 388. — tertiär- s. Augenerkrankungen bei Farbigen 347. — große sypilitische (gummöse) Ulceration der Conjunctiva, Cornea, Sclera 300. — Syphilom der Conjunctiva im Fornix 398. — gummöse Iritis s. d. — Spirochäten s. d. — Serodiagnostik 63. 157. 167. 187. 249. 250. 251. 255 (in der Augenheilkunde, Technik). 256. 272. 318. 376. 378. — Präzipitinreaktion bei — 64. — Behandlung im Lichte neuerer Forschung 61. — Atoxyl bei — s. d. — Arsenik bei — 186. — Hg-Behandlung der — u. metasyphilitische Nervenkrankheiten 124. — u. Tabes 129*. — Tabes u. Paralyse u. neue — -Forschung 350. — Orbitalwandnekrose durch — s. d. — Entstehung u. Entwicklung der Quecksilberschmierkur bei — 191.
Syphilom s. Syphilis.

Tabak - Alkohol - Amblyopie: 187. 241 (Prognose). 367 (Salzeinspritzungen).
Tabes dorsalis im Lichte der neuen Syphilisforschung 350. — Syphylis u. — 129*. — Augensymptome bei — 156; bei jugendlicher — 59. — Verschlimmerung durch Unfall 247. — spezifische Niederschläge bei — 318.
Tätowierung, Tuschewanderung nach — s. d. — Tusche-Imprägnierung der Cornea 218. — Modifikation 416.
Tag-Vögel s. d.
Talmud s. Geschichte.
Tapetenbilder 95.
Tarso-Conjunctivitis s. d.
Tarsus-Zerstörung bei Ulcerationen der Lidbindehaut 120. 154. — Exstirpation bei Ectropium-Operation s. E. — ulzeriertes Gumma des — 388.

Taschen-Instrumente s. d. b).
Taube(n), Dunkeladaption u. Sehpurpur bei — 52.
Technik, Mikroskopische — s. d. — Deutsches Museum für — 141. — Handbuch zur Geschichte der — 360.
Tenonitis suppurativa 94. — 192. — mit Exophthalmus 214.
Teratome der Orbita 224.
Tetanie-Cataract 116. — Cataract, Neuritis optica, Degeneration des Pigmentepithels der Irishinterfläche bei — 302.
Tetanus-Bazillen s. d.
Therapie s. Augenheilkunde, Augentherapie, Medikamente. — Jahresübersicht 412.
Thermokauter, Exenteration u. — bei Panophthalmie 216.
Thrombose der Centralvene s. d. — Sinus — s. d. — der Netzhautvenen s. Gefäßerkrankungen.
Thyreotoxin, Wirkung aufs Auge 116.
Tic douloureux des Gesichtes, elektrolytischer Induktionsstrom von Salicylsäure 120.
Tier(e), Experimente u. Operationen am — 155. — das Sehen der niederen — 106. 170. — animalisches Gewebe im Glaskörper des — Auges 218. — Glaukom im — Auge s. G. — s. a. Affe, Arthropoden, Fische, Frosch, Huhn, Hund, Kaninchen, Meerschweinchen, Salamander, Taube, Vögel, Wirbellose. — Säuge —, Wirbel — s. d.
Tobias, die biblische Episode des wiedersehenden — 11. 386.
Tod, plötzlicher — bei Iridocyklitis 316. — nach Orbitalverletzung 376.
Toxin-Wirkung auf die Conjunctiva 281, auf endogenem Wege 283.
Toxische Amblyopie, Neuritis s. d.
Trachom — Jahresübersicht 420. — Doppelkörnchen in — -Zellen 274. — pathologische Anatomie 388. — Untersuchungen über Entstehung u. Entwicklung des —, Krankheitserreger 54. 218. 241. 247. 274. 302. — Körperchen 206. 393. — u. Follikularkatarrh 382. — Prophylaxe 233. — Obliteration des Cavum orbitae bei — des Conjunctivalsackes 28. — Tränendrüse bei altem — 345. — Pannus s. d. — Hornhautkomplikationen bei — in Ägypten 233. — parenchymatöse Xerosis nach — 304. — Bekämpfung im Regierungsbezirk Allenstein 399. — Statistik Rußlands 122. 256 (Blindheitsursache). — in Ägypten 186. 231. 232. — in Schulen Messinas 396. — Ophthalmoreaktion bei — 94. 120. — Chirurgische Behandlung: 392. 398; Skarifikationen 82; Ausrollung 85; Combiniertes Bürsten der Granulationen 233; Curettage u. subconjunctivale Injektion 366; Keinig'sches Verfahren 381. — Behandlung: Lichtbehandlung ad modum Finsen 243; Röntgenstrahlen 84; Radium 386; Jequiritol 156. 233; Spülungen mit übermangansaurem Kali 75.
Tränen, bakterientötende Wirkung der — 336. — -Träufeln, Abhilfe 77. — Abflußwege s. Tränenwege.
Tränendrüse(n), Exstirpation der orbitalen —, nach vorausgegangener Entfernung des Tränensackes u. der palpebralen — 100*. — Innervation 218. — Cysteder — 121. 409. — Hypertrophie der — u. der Speicheldrüsen 242. — lymphomatöse Schwellung der — 335. — des Menschen u. der Säugetiere 121. — Entwicklung der — 401. — bei alter Granulose 345. — traumatische Hernie der — 217. — zur Pathologie der —, Chondrosarkom 375.
Tränenkanal, Entwicklungshemmung des — 82. — akute u. chronische Abszesse, Behandlung, Sonden, Spritzen 77. — unzureichender Klappenapparat des — 344. — Valvula-Falten des — 217. Galvanokaustik im — 388. — s. a. Tränenwege.
Tränenkarunkel s. Caruncula.
Tränennasengang s. Tränen-Kanal.
Tränenorgane, Erkrankungen, Jahresübersicht 426.
Tränenröhrchen, Valvulafalten der — 217. — Streptothrix des — 301.
Tränensack, Dakryocystoblennorrhoe, geheilt durch interkurrentes Erysipel 60. Dakryocystitis, Schaffung eines neuen Weges durch das Tränenbein 74. — in den mittleren Nasengang 368. — Affektion der Neugeborenen 247. — 310 Exstirpationen des — 181. — Exstirpationstechnik mit dem Meisel 76; mit Pyoktaninfärbung 389. — Pathologie des —, Fibrom, Polyp 247. — Pneumocele des — 76. 364. — Prothese 56. 153. — Tuberkulose 203. 247.
Tränenschlauch-Atresie der Neugeborenen 247.
Tränenwege, permanente Drainage der — 150. — Entwicklungshemmung der — 82. — s. a. Tränenkanal.
Trans-Illumination s. Durchleuchtung.
Transplantation an der Linse, den Lidern, Sehnen s. d. — Tiersch'sche — 303. — s. a. Blepharo-, Kerato-Plastik.
Traumatische(r)(s) Abducenslähmung, Blutung, Cyclodialyse, Exophthalmus, Glaukom, Hemianopie, Iridocyklitis, Myopie, Neuritis optica, Neurose, Obliquuslähmung, Oculomotoriuslähmung, Rectuslähmung, Ruptur, Tränendrüsenhernie, Trochlearislähmung s. d.
Traumatismus s. Hysterie.
Trepanation bei Stauungspapille s. d.
Trichiasis-Operation „mit der Schlinge"

315. — nach Streatfield, Modifikation, Transplantation von Lippenschleimhaut 396. — u. Entropium-Operation 393. — Sporo — s. d. — elektrolytische Depilation bei 386.
Trigeminus-anästhesie, Hornhautphänomen bei — 211. — s. a. Keratitis neuroparalytica. Ganglion Gasseri.
Trochlearis-Lähmung, traumatische 242. 379 (intrakraniell).
Tropacocain bei Lumbalanästhesie s. d.
Tropfglas mit doppeltem Boden 332.
Trübungen der Cornea, Linse s. d.
Trypanosomiasis, Bekämpfung der — mit Atoxyl, Erblindung 49. — experimentelle Keratitis parenchymatosa durch — 300.
Tuberkel u. **Tuberkulom** s. Tuberkulose.
Tuberkulin bei Keratitis tuberculosa s. d. — T.-R. u. Augentuberkulose 379. — s. a. Tuberkulose. — Einträufelung von — in das Auge, s. Tuberkulose, Ophthalmo-Reaktion. — Injektion bei ? Kleinhirntumor 78. — kutane — Impfung, Wert 126. 160. 248. 249. 317. 382. — Behandlung bei Iristuberkulose 157. — -Heilung der Augentuberkulose 153. — zur Diagnose 157. 382 (bei Phlyktänen.
Tuberkulose, zur Kenntnis der — des Augenhintergrundes 50. — Augen —, patholog.-anatomische Demonstrationen 203. — Heilung der Augen — 153. 157. — Augen — u. Gelenkrheumatismus 174 u. Tuberkulin T.-R. 379. — intraokulare —, nach außen perforiert 204. — Gefäßerkrankungen der Netzhaut bei — s. G. — Mikulicz'sche Erkrankung u. — 29. — epibulbäres Tuberkulom 379. — Solitär — der Pupille 178; der Aderhaut 257*. — Konglomerat — der Aderhaut 205. 303. — Ophthalmo-Reaktion bei — 63. 64. 65*. 76. 94. 107. 120. 126. 127. 153. 157. 159. 160. 172. 176. 179. 188. 248. 249. 250. 251. 287. 317. 318. 320. 350. 377. 378. 412 (Jahresübersicht). — Kontraindikationen 41. Minderung der Gefahren 312. 320. Schädigungen durch 43. 158. 159. 286. 287. 317. 320. 378. beim Militär 222. Bedenken gegen 48. 154. 176. 348. Präparat bei 107. 381. spätere Augenstörungen nach 245. bei okulärer Tuberkulose 183. Wert der, bei Hauttuberkulose 245. bei Genitaltuberkulose 287. cytologische Befunde bei — 288. — Allergieprobe bei — 318. 382. — exsudative, phlyktenuläre, Augenerkrankungen u. — 382. — Anti. — Serum Marmorek 160. 222. — Behandlung der Augen — 153. 315. — Behrings Tulase bei Augen — 299. — Tuberkulin-Injektionen: bei Keratitis tuberculosa 26; bei Konglomerat-Tuberkel der Aderhaut 303; bei Iristuberkulose 313. — s. a. Serumdiagnostik. — der Chorioidea, Conjunctiva, Cornea, Iris, Papille, des Tränensackes s. d. — s. a. Keratitis t.; Panophthalmie; Skleritis t.; Uveitis t.
Tulase s. Tuberkulose.
Tumor(en) s. Geschwülste.
Turm-Schädel s. d.
Tusche, Wanderung der — in einem tätowierten Leukom 104*. — Subkonjunktival injiziert s. S. — Imprägnierung s. Tätowierung.
Typhus, bakteriolog. Untersuchungen des Konjunktivalsackes bei — 89. — Ophthalmoreaktion nach Chantemesse bei — 93. 286. 381.

Übersichtigkeit s. Hyperopie.
Ulcus corneae, verschiedene Bazillen bei — s. d. — Bakteriologie u. Behandlung des serpiginösen — 319. — durch Diplo-Bacillus Morax-Axenfeld, Zinktherapie 80. 253. 310. 362. — durch Bacillus pyocyaneus 88. — internum u. Keratitisparenchymatosa 306. 387. — Antidiphtherieserum bei eitrigem — s. Serum. — Pneumokokkenserum bei — s. Serum. — serpens: Lichttherapie 19; subkonjunktivaler aseptischer Abszeß zur Heilung des — 224; Immunisierung s. Serum. — Staphylokokken-Vaccine bei Hypopyon- — 184. — Kaninchen-Galle bei 213. 375. — Regeneration der Cornea nach — 362. — Serum bei — s. d. — s. a. Hypopyon-Keratitis.
Ultraviolette(s) Licht, Wirkung auf die Linse 51. — Strahlen, Lidschlußreflexe durch — 219. — Augenschutzgläser gegen — Strahlen 241. 369.
Umschläge, Augen- — in der ambulanten Praxis 287.
Unempfindlichkeit s. Anästhesie und Anästheticum.
Unfall(s), Glaukom in der — -Heilkunde 127. — -Versicherung und Augenverletzungen 141. — Befund vor — 315. Gewöhnung an Einäugigkeit u. deren Bewertung in der — -Heilkunde 62. — — akute Conjunctivitis u. — 155. — Verschlimmerung von Tabes u. progressiver Paralyse durch — 247. — u. Nervenkrankheiten 201. 248. — Grippe u. — 365. — s. s. Beruf. Gewerblich.
Universität s. Schule.
Urin s. Harn.
Urotropin bei Nachtblindheit 179.
Uvea, Ectropium s. d.
Uvealtractus-Erkrankungen, Jahresübersicht 421. — Melanosarkom des — bei 3jährigem Kind 219.
Uveitis tuberculosa 114. — proliferans (Fuchs) 242.

Vaccine-Erkrankung des Auges 157. — Anti-Staphylokokken. — s. Serum.
Valvulae-Falten s. Tränenkanal u. -röhrchen.
Varicellen, Neuritis optica nach — 878.
Variola, Glaucoma subacutum nach — 365.
Venen, s. Gefäße u. — -Erkrankungen. — s. a. Centralvene. — Verbindungen des Schlemm'schen Kanals 170. — der Retina s. Gefäßerkrankungen. — der Orbita s. d.
Verätzung durch Düngmittel, Essig, Schwefelsäure s. d.
Verband, Bazillen bei aseptischem — s. d. — Papierwatte-Augen- — 155. — -Material bei Augenoperationen 368.
Verblödung bei Netzhautdegeneration s. Retina.
Verbrennung mit Natrium 214. — mit Blei 375. — der Lider, Cornea s. d.
Vererbung s. Hereditär.
Vergiftung mit Atropin, Blei s. d. — s. a. Intoxikation.
Verknöcherung der Membrana hyaloides 379. — der Conjunctiva 389. — intraokulare 11.
Verletzungen, Jahresübersicht 480. — Lehrbuch der — des Auges 127. — die — des Auges mit Berücksichtigung der Unfall-Versicherung 141. — Augen- — im Talmud 29. — über — des Auges 178. 224. 254 (Behandlung). — Behandlung 314. 365 (konservative u. radikale). — Kasuistik 92. — Befund von — 315. — Kontusion(s)- — s. d. — durch Essig 91, Schwefelsäure 332. — zufällige — nach Star-Operation 380. — hysterische — durch Glas 80. — bei Geisteskranken 121. — Selbstverstümmelungen am Auge 315. 430 (bei Rekruten). — Linsentrübungen nach — s. d. — Aktenstudium über 100 — aus dem Bereiche der Steinbruchs-Berufsgenossenschaft 56. — Epithelimplantation hinter der Iris mit beginnender Cystenbildung nach perforierender Stich- — der Sklera 301. — perforierende — durch Radfahrer-Knallerbse mit zinnoberroten Massen im Glaskörper u. umschriebener Fremdkörperentzündung 301. — doppelte Perforation: durch Kupferdraht 61; mit Taschenmesser u. Cilieneinpflanzung in der hinteren Augenwand 161.* 205; durch Stahl 82. — Statistik aus der Tübinger Klinik 189. — vollständige einseitige Amblyopie u. Oculomotoriuslähmung nach Augen- — 157. — Schuß- — s. d. — Resektion der Vorderhälfte des Bulbus bei — 352. — Conjunctivalnaht bei sklero-kornealen Wunden 397. — der Iris, des Lides, Opticus, der Orbita, des Rückenmarks, Schädels, s. d. — durch Blitz, Düngmittel, Eisen, Elektrisches Licht, Glas, Häkelnadel, Hufschlag, Kupferdraht u. -splitter, Peitsche, Zündhütchen s. d. — s. a. Traumatisch, Unfall, Verätzung, Verbrennung.
Verschmelzungs-Frequenz bei periodischer Netzhautreizung durch Licht oder elektrische Ströme 152. — Unterschiede der — auf der Retina u. Verhalten bei kongenitaler Amblyopie 338.
Vesikantien bei Phlyktänen 378.
Vibration(s)-Massage s. d.
Violettblindheit, Diagnose der erworbenen — 13.
Vögel, Augen u. Sehen der — 27. — Licht- u. Farbensinn der Tag- — 52. — Farbensinn der Tag- u. Nacht- — 54.
Vorderkammer, Immunitäts-Verhältnisse in der — 301. — Invaginationscyste der — 87. — Behandlung der Linsenluxation in die — 11. — -Wasser s. Humor aqueus.
Vorlagerung s. Schieloperation.

Wachstums-Anomalien s. Hypophysis.
Wärme in der Augentherapie 345.
Weinsäure zur Aufhellung von Hornhaut-Atztrübungen 55. 207.
Wimper s. Cilie.
Windpocken s. Varicellen.
Winkel-Alpha 84.
Wirbel, Netzhaut im — -Tierauge u. im Auge der —losen 131.* — Chorioidea bei höheren —tieren s. d.
Wortblindheit, kongenitale 287; familiäre 122. 182.
Wund(en) s. Verletzungen. — -Infektion s. d. — Behandlung s. Verletzungen.
Wurm-Star der Fische 53.

Xanthelasma palpebrarum, klinische Form 345.
Xanthom, des Lides, doppelbrechende Substanzen 409.
Xerose(is) u. Hemeralopie 216. — Bazillen s. d. — parenchymatosa 304.
X-Strahlen s. Röntgen.

Young, Thomas 141.

Z s. a. C.
Zähne, Augenlähmungen u. Pupillenstörungen bei Erkrankungen der — 213. — Erkrankungen der — u. Augen bei Säuglingen 314.
Zapfen, die centralen — 254. 400.
Ziegenpeter s. Mumps.
Zink-Therapie bei Ulcus corneae durch Diplo-Bacillus Morax-Axenfeld 80. 253. 311. 362.
Zonula-Ursprung u. Ansatz der menschlichen — -Fasern 373. 400.
Zündhütchen-Verletzung, Aderhautabszeß bei — 243. — s. a. Kupfer-Splitter.
Zyklodialyse s. Cycl.
Zyste s. Cyste.

Autorenregister.

* Originalartikel.

Abadie 186. 224. 316. 364.
Abelsdorff 11. 54. 223.
Adam 43. 158. 189. 230. 249. 328. 330.
Adams 184. 303.
Adamantiadis 432.
Addario 392. 398.
Albertotti 11. 386.
Albrand, W. 223.
Alessandrini 398.
d'Allessandro 157. 313. 390.
Alexander 181.
Alfieri 395.
Alling 82.
Allport 77.
Amberg 22. 237.
Ambialet 214.
Ancona 389.
Angéli 75.
Angelucci 393. 394.
Angiolella 387
Ankele 191.
Antonelli 344. 365. 395. 396. 397.
Apthomas 345.
Arlt, F. R. v. 155.
Armaignac 362. 368.
Ask 25.
Asmus 175
Aubaret 74. 217. 344. 367.
Aubineau 75. 214. 378.
Augiéras 367.
Augstein 115.
Aurand 156. 380.
Axenfeld 116. 117. 118. 212. 219. 274. 275. 301. 318. 361.
Ayres 239.

Baack 253.
Babinski 363.
Bach 61. 237.
Badal 315.
Bagh 308.
Bailliart 367.
Baker 77.
Baldenweck 215.
Bałłaban 71.
Baquis 304.
Baratz 256.
Bardsley 169.
Bargy 75.
Bark 240.
Baroggi 397.
Barr 178.
Bartels, M. (Straßburg) 219. 235. 273. 300.
Bartels 61. 253.
Barts 253.
Baslini 217. 432.
Bassères 215.
Batten 181.
Baumgarten 191.
Bayer 421.
Béal 367.
Beard 78.
Beauvois 267.
Beck, D. de 83.
Becker, Fritz 250.
Behse 277.
Békéss 328. 337.
Belsky 224.
Benoist 63.
Bérard 76. 156.
Berendes 61.
Berger (Krefeld) 125
Bergmeister 44. 146.
Bernard 57.
Bernhardt, M. 287.
Bernhardt 247.
Bernheimer 150. 276.
Bernstein, E. J. 29.
Best 50. 113. 117. 218. 271. 383.
Bettremieux 75. 157. 315. 365. 376. 380.
Beykowsky 93.
Bialetti 386.
Bielschowsky 117. 218. 219.
Bietti 176. 386. 387.
Birch-Hirschfeld 171. 273. 300. 310.
Bispinck 191.

Bistis 216.
Black, Melville 79.
Black, Nelson M. 81.
Blaschko 187.
Blessig 59.
Blumental, L. 192.
Bocchi 392.
Bock, E. 94. 126. 160. 222. 313. 381.
Böhm 57.
Böttcher 78.
du Bois-Reymond 360.
Boltunow 15.
Bondi 246.
Bonnet 156.
Bonsignorio 75. 186. 314. 345.
Bonvicini 64. 202. 247.
Boral 381.
Bordier 124.
Bordley 82.
Borg, van den 177.
Borschke 238.
Bossalino 388.
Boruttau 10.
Botschkowsky 256.
Botteri 347.
Bottini 386.
Bouchart 365.
Bourdeaux 314.
Bourgeois 215. 365. 379. 431.
Braun 189.
Brav 29.
Brennig 95.
Bret 58.
Breuil 121.
Britto, de 58.
Brons 172.
Brown 242.
Brückner 50. 238.
Brunacci 393
Brunetière 154.
Bruns, H. D. 77. 85. 86.
Buchmann 183. 185.
Bull, Ch. St. 81.
Bumke 125. 276.
Burdon-Cooper 182.
Burt 184.
Businelli, F. 386.
Byers 82.
Bylsma 155.

Cabannes 58. 378.
Cailloud 120. 154.
Calderaro 389. 390. 391.
Callan 86. 88. 430.
Caneghem, van 244.
Cannas 388.
Cantonnet 59. 365.
Carlini 387.
Carlotti 316. 317. 363.
Caro 190.
Carra 367.
Casali 387. 388. 389.
Casella 398.
Caspar 199.* 311.
Cassirer 109. 188.
Castelain 74.
Cecchetto 395.
Chaillous 74. 363. 379.
Chalain 58.
Chalupecky 93. 127.
Chance 87.
Chanoin 216.
Charles 29.
Chavasse 315. 345.
Chavernac 214. 378.
Chedoudi 234.
Cheney 28. 87.
Cherno 24.
Chesneau 316.
Chevalier 76. 363. 367.
Chevallereau 60. 74. 367.
Chuiton 75.
Cirincione 51. 390. 401.
Citron 63.
Claiborne 81.
Claske 303.
Clausen 54. 207. 247. 274. 301.
Clothier 79.
Coats 303.
Cohen, Curt 243. 255.
Cohn, Sigismund 64.
Collin 43. 68. 159. 299.
Connor 347.
Consiglio 395. 396.
Constentin 217.
Contino 112.
Coppez 379.
Cords 152.
Cosmettatos 156. 214. 311. 344.
Coulomb 270.
Coulter 183.
Cozzolino 398.
Cramer, E. 63.
Croft 77.
Cross 122. 181.
Cuénod 366.
Culbantra 430.
Cunningham 169. 178.
Cuperus 52.
Czermak 9. 222.

Dahlfeld 329.
Damask 160.
Darier 153. 182. 218. 312. 314. 362. 397.
Darmstädter 360.
Darracq 76.
Davis, A. E. 96. 179.
Dehenne 367. 395.
Dejonc 172.
Del Monte, A. 388. 389. 391. 393.
Delord 156. 216. 315. 362. 367.
Delsano 319.
Demicheri 378. 432.
Denig 78. 79.

Dennis 240.
Derby, G. S. 29. 85.
Deschamps 214.
Descomps 432.
Despiats 120.
Deutschmann 383.
Didikas 232.
Dietschy 288.
Dimmer 119. 219. 299.
Dixey 184.
Dixon 29. 79.
Dodd 184.
Domec 314.
Dor, H. 10. 11. 121. 315. 363.
Dor, L. 10. 11. 364.
Dorfmann 338.
Doyne 346.
Dransart 120. 365.
Dreisch 40.
Duane 86.
du Bois-Reymond 360.
Dubreuilh 121.
Duclos 74. 367.
Dudley 81.
Dufour 10. 74. 368.
Dunn 242.
Dupuy-Dutemps 59. 214. 363.
Durme 245.
Dutoit 377.
Duyse, van 57. 76. 190. 216. 217. 244. 245. 270. 344. 399.

Ehrmann 384.
Eisenstein 267.
Eisenzimmer 318.
Elliot 181.
Eloni Pascha 231.
Elschnig 9. 90. 118. 158. 218. 222. 270. 283. 288. 303.
Elwood 80.
Else 377.
Emmanuel 115. 213. 219.
Éperon 362.
Erb 57. 413.
Erdmann, Paul 21. 110. 219.
Esdra 386.
Evans 185.
Ewetsky 224.
Ewing 88.

Faber 430.
Fage 57. 156. 366. 378.
Falchi 389.
Fangi 234.
Fava 378.
Fehr 70. 84. 134.* 202.
Fehsenfeld 287.
Fejér, Jul. 51. 257.*
Feilchenfeld, H. 17. 60. 97.*
Feilchenfeld, L. 247.
Feilchenfeld, W. 380.
Feitl 222.
Feldmann 251.
Felsch 55.
Ferentinos 56. 224. 312.
Fergus 303.
Fischer, E. 65.*
Fischer 233.
Fischer, Ph. 62.
Fischer, W. 251.
Fish 121.
Fisher 169. 345.
Fisher, W. A. 79.
Fleischer, B. 173. 174. 218. 219. 299. 312. 339.
Ford 183.
Fornet 318.
Forsmark 337.
Fortunati 386. 397.
Fournier, Edm. 71.
Foveau 383.
Frachtmann 382.
Franke, E. 63. 94. 298. 301.
Frenkel, H. 12. 214. 215.
Freund, H. 317.
Frey, H. 160.
Freytag 32. 218. 277. 328. 351.
Fridenberg, Percy 171.
Fritsch 95.
Fromaget 74. 156. 316.
Frosch 54.
Frost 192.
Früchte, M. 174.
Fruginele 379. 396.
Fuchs, E. 158. 341.
Fukala 362.

Gabrielides 156. 314.
Galezowski, Jean 367.
Gallatia 158.
Gallemaerts 59. 319. 349. 363.
Gallenga 390. 397.
Galloway 185.
Galthier 215.
Gand 76.
Garrow 346.
Gaupillat 157.
Gaupp 250.
Gayet 233.
Gendron 155.
Germani 391.
Gerts 336.
Gesang 333.
Gibb 179.
Gibbs 77.
Gifford 77. 78. 90.
Gilbert 78. 219. 301. 310. 368.
Ginsberg 203. 305. 308.
Gleichen 106.
Goerlich 286.
Goerlitz 409.
Goldberg 239. 240.
Goldsmith 182.

Goldzieher, W. 150.
Golesceano 367. 380.
Gonin 10.
Gontermann 384.
Gorbauch 190.
Gould 83. 84. 347.
Gourfein-Welt 58. 121.
Gowers 346.
Gradle 28. 242.
Grandclément 76.
Greeff 54. 208. 218. 225.* 274. 301.
Green 169. 303.
Green (St. Louis) 348.
Grey-Edwards 184.
Grober 352.
Groenouw 60. 100.* 101.*
Groß, O. 54.
Grossmann 122. 345. 346.
Gruening 89.
Guarino 232. 233.
Guglianetti 393. 421.
Günther 350. 384.
Guillery 55. 288.
Gullstrand 202. 300.
Gutmann, Adolf 17. 128. 205. 329.
Gutmann, G. 228.
Guzmann 146.

Haab 201.
Haass 12.
Haenel 117.
Hall 179.
Hallauer 302.
Hallopeau 75.
Hamburger 251.
Hamburger, J. 381.
Hammerschmidt 318.
Handmann 375.
Handwerck 124.
Hanke 115. 302.
Hans 312. 320.
Hansell 85. 86.
Happe 177. 218. 302.
Harland 79.
Harms 276. 302.
Harren 324.*
Hasford 346.
Hellendall 380.
Helmreich 10.
Henderson 83. 122. 170. 180. 183.
Herbert 122. 346.
Herford 109. 206.
Herrenknecht 125.
Hertel, E. 19. 159. 218. 272. 372.
Hertzell 254.
Hescheler 189.
Hess, C. 51. 52. 55. 83. 351.
Hessberg 383.
Hesse, R. (Graz) 22. 24. 114. 416.
Hesse, R. (Tübingen) 106. 170.
Hilbert 139.* 154. 175. 430.
Hinshelwood 122.
Hippel, A. v. 287.
Hippel, E. v. 218. 219. 280. 306. 308.
Hirsch 106.
Hirschberg, J. 2.* 33.* 84. 270. 356.*
Hirschler 126.
Hörrmann 287.
Hoffmann 60.
Hoffmann, R. 187.
Hoffmann, M. v. 218.
Holden 54. 88.
Holland-Letz 189.
Hommelsheim 249.
Hoor 233.
Hoppe 219.
Hosford 169.
Howe 84.
Hubbel 82. 269.
Hübotter 61.
Hudson 303.
Hull 345.
Hummelsheim 56. 299.
Hutchinson 345.

Jackson, Edw. 82. 83. 181. 202.
Jacovidès 233.
Jacqueau 315. 366.
Javal 12. 69.
Ibershoff 29.
Jensen 369.
Igersheimer 152. 218. 302.
Jocqus 120. 153. 314.
Johnes, Ch. D. 79.
Johnston 82.
Joseph 217.
Isaacs 244.
Isakowitz 52. 111. 116. 421.
Isupow 256.
Judin 192.
Jung 175.
Jusélius 308. 376.

Kafka 320.
Kahn, R. H. 95.
Kárány 32.
Katz, R. 192.
Kee Mc 80.
Kellermann 411.
Kelly 178.
Khouri 233.
Kipp 87.
Kiproff 381.
Kitamura 173. 243.
Klein, S. 44. 331.
Klinge 400.
Knapp, A. 88. 239.
Knapp, Paul 376.
Koch, Robert 49.
Koch 62.
Koehler 94.
Koellner 13. 125. 229. 230. 236. 329.
Königstein 43. 44. 332. 334.
Kötzle 247.
Koller 89.
Komoto 261.* 289.* 376.

Korányi 141.
Kos 94. 223.
Koster-Gzn. 26. 56. 112. 150. 237. 241.
Kowalewski 12.
Krämer, A. 84.
Krämer, C. 153.
Krämer, R. 92. 149.
Kraupa 352.
Kraus 64. 93.
Krause, Paul 159.
Krauss, Frdch. 80. 81. 347.
Krauss, W. 22. 50. 218. 273. 301.
Kreibich 382.
Krokiewicz 320.
Kroner, Karl 250.
Krückmann 201. 218.
Krusius, v. 23. 187. 218. 236. 241. 303.
Kuhnt 26.
Kunst 160.
Kunz 188.
Kuschel 25.
Kuß 74.
Kyrieleis 212. 415.

Laas 25.
Lacausade 315.
Lachmund 384.
Lafon 57. 379.
Lagrange 10. 74. 182. 216. 315. 344. 364. 367. 379. 388.
Lakah 232. 233.
Lamm 337.
Lamperi 395.
Landmann, O. 244.
Landolt, E. 9. 121. 212. 216. 344. 368.
Landström, John 12. 70.
Lang, W. 328.
Lange, O. 131.* 254.
Langfeld 14.
Langhorst 61.
Lapersonne, de 379.
Laqueur 339. 389.
Lauber 25. 44. 45. 146. 280. 333.
Leber, A. 109. 167. 272. 302.
Leber, Th. 218.
Leblond 216. 403.
Lecky 179.
Lederer 318. 431.
Leenheer 81.
Lefebure 216.
Lenz 119. 218. 256.
Leonhardt 340.
Leplat 157.
Lepnin 192. 432.
Leprince 351.
Lepuin 432
Lesser 61. 249. 350.
Lesshaft 311.
Levaditi 157. 376.
Levi 174.
Levinsohn 119. 218. 255.
Lewandowsky 192.
Lewis 78.
Lieto, Vollaro de 394.
Lindahl 336.
Lodato 391. 392. 393.
Löhlein 219.
Löser 109. 188. 203.
Löwenstein 243. 309.
Lohmann 218. 338.
Lourié 187. 390.
Lubowski 114.
Lukacz 92.
Lundsgaard 112. 243.
Lusenberger 64. 93.

Mackay 303.
Mackee 347.
Mactier 183.
Maddox 346.
Maget 365.
Maillet 76.
Makai 55.
Malisch 381.
Mallaunah 179.
Manché 391.
Manzutto 390.
Marchi 386. 389.
Markbereiter 92. 244. 310.
Marple 86. 88.
Marongin 386.
Marri 388.
Martin 367.
Marx 241. 374. 375.
Mastrobuono 394.
May 54.
Mayendorf, v. 187.
Maynard 202.
Mayou 169.
Mc Kee 80.
Mc Millan 180.
Meier, Gg. 255.
Meißner 47. 246. 331.
Meller 269. 278. 335.
Mende 254.
Mendel, Kurt 201. 248.
Mendoza, Suarez de 253.
Meroni 286.
Merz, A. v. 119.
Merz-Weigandt 318.
Mets, de 368.
Meyer 253.
Meyerhoff 186.
Michaelis, Leonor 64. 249.
Michel, v. 27. 41. 218. 328. 329.
Millan Mc 180.
Milne 106. 141.
Mingazzini 191.
Mirto 390.
Mizuo 219.
Monbouyran 154. 156.
Moissonier 215.
Monte del 388. 389. 391. 393.
Monthus 201. 215.
Morax 63. 75. 213. 214. 232. 316. 363. 379.

Morelli 160. 386.
Moretti 388.
Morgano 391.
Motais 76. 155. 364.
Moulton 80. 239.
Moutinho 57.
Mügge 425.
Müller, Chr. 384.
Müller, L. 142.
Müneh, K. 153.
Münz 224.

Nagel, W. A. 14. 15. 59. 224.
Napp 12. 23. 26. 229. 330.
Natanson, A. 123. 213. 224. 256. 323.*
Natanson, Leo 208.
Naumann, L. 90.
Necker 222.
Nedden, zur 26. 218. 272.
Neisser, A. 96.
Nettleship 328.
Neustätter 60.
Neweomet 84.
Nicati 316.
Nicolai 15.
Nikao Abe 411.
Nitsche 384.
Noceti 59.
Nogier 124.
Noll 186. 238. 240.
Nosmer 78.
Noyes 79.

Oatman 239. 240.
Off Pascha 233.
Oguchi 111.
Ohlemann 120. 313.
Ohm, J. 194.* 278. 350.
Okinczye 74.
Oliver 87.
Oiman 192.
Onodi 234.
Oordt, van 62.
Oppenheimer, H. 287.
Orlandini 387.
Orloff 215.
Orlow 256.
Osborne 233.
Otschapowski 192. 256.

Pagenstecher, H. E. 209. 284.
Painblan 155.
Pal 127.
Paltracca 392. 394.
Pansier 141. 328.
Papaioannou 128.
Paparcone 392.
Parisotti 366. 397.
Parker 239. 348.
Parkinson 346
Parsons 169.
Pascheff 150. 217. 380.
Paschkis 222.
Pasetti 388.
Paterson 180.
Paton 169. 303.
Patterson 80.
Pau 76.
Péchin 58. 96. 366. 432.
Pellier 270.
Percival 178. 184.
Peretz 345.
Pergens 74.
Perrod 388.
Pertsch 142.
Peters 173. 235. 287. 328. 338. 374.
Peyser 251.
Pfalz 218. 319.
Pflugk, v. 114. 209. 223. 279.
Pick, A. 186. 409.
Pigeon 217.
Pincus 24. 115. 409.
Plange 175.
Planturga 425.
Plehn 188.
Polack 74. 215. 368. 397.
Polland 320.
Ponjol 215.
Pooley 87.
Popow 192.
Posey, W. C. 28. 80. 83. 347.
Possek 352.
Potsek 116.
Poulard 94. 95. 187.
Pretori 51.
Prince 78.
Pröbsting 157.
Proell 245.
Prowazek 241.
Puccioni 389. 390.
Pusey 242.

Quackenboss 86. 87.
Quinta 398.
Quirsfeld 223.

Radcliffe 242.
Raehlmann 377. 404.
Rampoldi 388. 389.
Ramsay, A. M. 127.
Randolph 89.
Rawitz, B. 202.
Réal 252.
Redlich 45. 64. 202. 247.
Regnault 157. 376.
Reichardt, M. 63.
Reichmann 245.
Reid 346.
Reinke 124.
Reis, Viktor 211. 238. 310. 351.
Reis, W. 18. 117. 219. 302.
Rembe 78.
Renaud 345.

Rethi 317.
Reuss, v. 352. 371.
Revel 156. 216. 315. 363.
Richter 191.
Richter, P. F. 141.
Ridder, de 328. 378. 383.
Risley 89.
Robin 85. 86.
Roche 396.
Rochon-Duvigneaud 10. 217. 254. 363. 400.
Römer 218. 271. 301.
Rönne 212. 319.
Rohmer 365. 379.
Rohr 218.
Rol, Damville 179.
Roll 303.
Rollet 121. 156. 182. 319. 344. 364.
Romagnoli 386.
Roper 122. 182.
Roscher 60.
Rosenberg 251.
Rosenfeld 318.
Rosenkranz 254.
Rosmanit 12. 246.
Roth, A. 126.
Roure 74.
Roux, le 121. 312. 345.
Rowan 178.
Roy 378.
Rubert 192.
Ruhwandl 22.
Runge, Ernst 202. 248.
Rupp 381.
Ruppel 377.
Rupprecht 117. 118. 173.
Rus 158.
Ruß 64. 93.
Rutherford 83.
Ryerson 85.

Sachs, M. (Wien) 47. 92.
Salmon 186.
Salus 126. 246. 430.
Salvaneschi 390. 414.
Salzer 53. 218.
Salzmann 148.
Samek Bey 231.
Sarasoff 93.
Sattler, H. 55. 112. 269. 328.
Saunders 82.
Sauvineau 10. 187. 213. 379.
Savage 79.
Saxl 52.
Scalinci 51. 391. 392. 397. 398.
Schaaf 149.
Schäfer, C. 360.
Schanz, Fritz 125. 188. 219. 369.
Scheer 350.
Schenck 127.
Schereschewsky 318.
Scheuermann 312. 376.
Schieck 151. 218. 219. 273. 301. 303.
Schiele 94. 120.
Schirmer 218.
Schley 350.
Schmeichler 311.
Schmidt, H. 25.
Schmidt 432.
Schmidt-Rimpler 201. 240. 399.
Schnabel 143.
Schneidemann 202.
Schneider 253.
Schoeler, Fritz 13. 106. 114. 186. 309.
Scholtz 95. 309.
Schöning 430.
Schonack 328.
Schreiber 218. 219. 301. 307.
Schüller 45.
Schütz 382.
Schultz-Zehden 107. 178. 317.
Schumm 124.
Schuster, Paul 124. 219.
Schwarz, Ed. 286.
Schwarz, O. 361.
Schweinitz, de 78. 80. 84. 86. 202.
Scimemi 389. 396. 398.
Scott, Kenneth 234.
Seefelder 113. 115. 219. 302. 305. 306. 319.
Seggel 54.
Seidel 253.
Senn 377.
Servel 155,
Shiba 177.
Shoemaker 84.
Sicherer, v. 22. 62. 298. 351.
Silva, de 122. 184.
Sirilys 157. 312.
Smith, Eugen 77.
Smith 408.
Smith, O. 239.
Smith, Priestley 303.
Smith, Temple 180.
Snell 121. 178.
Snyder 242.
Solbrig 399.
Spicer 122. 181.
Spiegel 187.
Spiethoff 250.
Stadelmann 249.
Stärke 430.
Standisch 85. 87.
Stargardt 218. 219.
Steiger 23. 25.
Steiner, L. 95. 104.*
Steiner 214.
Steinert, H. 318.
Stephens 179.
Stern, Jacob 211.
Stevenson, Sidney 11. 182. 183. 184. 185.
Stevenson 78.
Stieren 81.
Stilling, J. 212. 374.
Stock 174. 176. 300.
Stocké 245.
Stockhausen 369.

Stölting 153.
Stoewer 115. 309. 376.
Strasser 94.
Straub 176. 212.
Strauch 319.
Stuelp 176.
Stutzer 23.
Suarez de Mendoza 255.
Süßenguth 251.
Suker, G. F. 77.
Sulzer 363.
Sweet 82.
Syndacker 28.
Szily, v. 118. 401.

Tascheff 282.
Taylor 88.
Teich 218.
Teichmann 288. 317.
Teillais 367.
Terc 332.
Terrien 269. 365.
Terson 58. 84. 214. 216. 314. 316. 364.
Terson, sen. 362. 383.
Tertsch 110. 115. 142. 146. 157.
Teulières 311.
Teutschländer 420.
Theobald 88.
Thomson (Glasgow) 184. 185.
Thomson, E. S. 28. 87. 346.
Thorey 125.
Thorner 171.
Tilbert 383.
Toepolt 224.
Tomaszewski 60.
Tooke 29. 80.
Topolanski 334.
Trantas 58. 367.
Trendelenburg 276.
Troncoso 79.
Trousseau 154. 284. 315.
Truc 12. 76. 156. 316. 345. 380.
Tscherning 141.
Tschirkowsky 172. 281. 283. 375.
Twietmeyer 237.

Uhlenhuth 60.
Uhthoff 218. 275. 300.
Ulbrich 25. 53. 178. 274.
Unger 333.
Unna 119.
Urmetzer 341.

Vacher 314. 364.
Valois 155.
Valude 12. 74. 215. 316. 365. 367.
Vasquez-Barrière 172.
Vassiliadès 379.
Veasey 81. 424.
Veraguth 223.
Verderame 26. 53. 178. 375. 387. 389.
Verhoeff 86. 87. 241. 242.
Vermes 309.
Viale 387.
Vidéky 382.
Vigier 379.
Villard 314. 316. 379.
Villemonte de la Chergerie 344.
Virchow, H. 106.
Vogt 218. 241.
Vollaro Lieto de 394.
Voorhoeve 423.
Vossius 201.
Vradinsky 29.
Vuellers 26.

Wagenmann 141. 178. 300.
Wagner 247.
Waldstein 159. 176.
Waldvogel 251.
Walterhöfer 247.
Walther, C. 126.
Wamsley 77.
Warnecke 161.* 205.
Wasjutinski 116.
Wassermann, A. 256.
Wassinsinsky 430.
Wasylintsky 224.
Watenabe 237.
Weckers, L. 172. 375.
Weeks, John E. 79.
Wehrli 302.
Weidlich 51.
Weigelin 174. 375.
Weinstein 213.
Weiss 425.
Weiss, K. E. 153. 312.
Weiss, Robert 19.
Weithauer 378.
Wells, D. W. 28. 78.
Wengler 218
Werncke 116.
Wernicke, Otto 129.* 240.
Wertheim 108.
Wessely 218. 219. 300. 318.
Westhoff 356.*
Wharton 181.
Wicherkiewicz 222.
Wick 126.
Widmark 269. 336. 337.
Wiens 350.
Williams 430.
Williamson 182.
Windmüller 223.
Wintersteiner 49. 118. 147. 148. 371.
Wirsing 95.
Wirts 243.
Wittner 92.
Wolff-Eisner 41. 320.

Wolff, H. 64.
Wolff, M. 248.
Wolffberg 155. 313. 329.
Wolfrum 299. 211. 218. 309. 311. 373.
Wood, C. A. 27. 77. 81.
Woodcock 179.
Woodruff 347.
Wray 169.

Yamaguchi 116.
Young 78.

Zade 302. 310.
Zeeman 173.
Zentmayer 83. 85.
Ziegler, S. L. 28. 86.
Ziem 245. 352.
Zimmermann, M. W. 85.
Zimmermann, W. 19. 56. 124. 153. 313.
Zirm 313. 382.

Centralblatt

für praktische

AUGENHEILKUNDE.

Herausgegeben von

Prof. Dr. J. Hirschberg, Geh. Med.-Rat, in Berlin.

Unter ständiger Mitwirkung der Herren Dr. Ancke in München, Dr. Berger in Paris, Prof. Dr. Birnbacher in Graz, Dr. Brailey in London, Dr. Bruns in Steglitz, Prof. Dr. Cl. du Bois-Reymond in Schanghai, Dr. Czellitzer in Berlin, Prof. Dr. E. Emmert in Bern, Prof. Dr. C. Gallenga in Parma, Dr. Ginsberg in Berlin, Prof. Dr. Goldzieher in Budapest, Dr. Gordon Norrie in Kopenhagen, Prof. Dr. Horstmann in Berlin, Dr. Issigonis in Smyrna, Prof. H. Knapp in New York, Prof. Dr. Krückow in Moskau, Dr. Loeser in Berlin, Dr. May in Berlin, Lt. Col. F. P. Maynard, I. M. S. Calcutta, Dr. F. Mendel in Berlin, Dr. Moll in Berlin, Dr. W. Mühsam in Berlin, Dr. Neuburger in Nürnberg, Dr. Pergens in Maeseyck, Prof. Dr. Peschel in Frankfurt a. M., Dr. Purtscher in Klagenfurt, Dr. M. Reich in Petersburg, Med.-Rat Dr. Scheer in Oldenburg, Prof. Dr. Schenkl in Prag, Prof. Dr. Schwarz in Leipzig, Dr. Spiro in Berlin, Dr. Steindorff in Berlin, Dr. Stiel in Köln.

Monatlich ein Heft. Preis des Jahrganges 12 Mark. Zu beziehen durch alle Buchhandlungen des In- und Auslandes und die Postanstalten des Deutschen Reiches.

1908. **Zweiunddreißigster Jahrgang.** **Januar.**

Inhalt: **Original-Mitteilung.** Der Star-Stich der Inder. Von **J. Hirschberg.**
Neue Bücher.
Gesellschaftsberichte. Berliner Ophthalmologische Gesellschaft.
Journal-Übersicht. I) A. v. Graefe's Archiv f. Ophthalmologie. LXVI. 2. — II. Zeitschrift für Augenheilkunde. 1907. Bd. XVII. Heft 5—6. Bd. XVIII. Heft 1—4. — III. Ophthalmology. 1907. III. Nr. 3—4.
Vermischtes. Nr. 1—3.
Bibliographie. Nr. 1 u. 2.

Hermann Snellen,

geboren 1834 in Zeist (Utrecht),
gestorben am 18. Januar 1908 zu Utrecht.

Francesco Businelli,

geboren 1829 zu Maniago (Venetien),
gestorben am 27. November 1907 zu Rom.

Der Star-Stich der Inder.

Von **J. Hirschberg.**

Vorbemerkung. Da meine Geschichte der Augenheilkunde im Altertum, die 1899 im XII. Bande des Handbuchs der gesamten Augenheilkunde erschienen war, bereits vollkommen vergriffen und eine neue Ausgabe nötig geworden; so habe ich selbstverständlich bei der Bearbeitung der letzteren alle Fortschritte der Wissenschaft, welche uns in diesen letzten Jahren zuteil geworden, nach Möglichkeit zu benutzen versucht. Hierher gehören für das Gebiet der Heilkunde des alten Indiens insbesondere die Werke von zwei Landsleuten, des Prof. Julius Jolly in Würzburg und des Dr. Rudolf Hoernle:

1) Grundriß der indo-arischen Philologie und Altertumskunde, begründet von G. Bühler. III, 10, Medizin, von Julius Jolly. Straßburg, 1901 (140 S.).

2) Studies in the medicine of ancient India. Part. I. Osteology or the bones of the human body by A. F. Rudolf Hoernle, C. J. E., Ph. D. (Tübingen), Hon. M. A. (Oxford), late Principal, Calcutta Madrasa. Oxford, 1907 (252 S.).[1]

I. Die alten Sanskrit-Schriften über Heilkunde.

Indien war den Alten das Land der Märchen und Wunder und ist es auch noch heute für uns. Die Inder sind das ungeschichtlichste Volk gewesen. So ist es geschehen, daß die alten, bis auf unsre Tage gekommenen Sanskrit-Bücher über Heilkunde im 19. Jahrhundert von einigen europäischen Forschern (Vullers, Hessler) bis gegen das Jahr 1000 vor unsrer Zeitrechnung zurückgeschoben wurden, während andre (Lassen) sie in die zweite Periode der Sanskrit-Literatur, um 500 vor u. Z., versetzten, und noch andre (Wilson) ihnen eine spät-mittelalterliche Entstehung zuschrieben. Erst in den letzten Jahren ist durch die bedeutenden Sanskrit-Forscher J. Jolly und Rudolf Hoernle Klarheit geschaffen worden. Ihnen folge ich in meiner Darstellung und muß ihnen getreulich folgen. Drei Systeme der Heilkunde in Sanskrit-Sprache sind vorhanden, das von Ātreya, von Suśruta und von Vāgbhata.

1) Ātreya war ein Arzt, hatte nach der Überlieferung sechs Schüler und beauftragte jeden derselben, seine Lehre in einem Lehrbuch (saṁhitā, Sammlung) niederzuschreiben. Danach hätten wir sechs Lehrbücher zu

[1] Eine Augenheilkunde der alten Inder hat uns Hoernle versprochen. Wir sehen dem Werk mit Spannung entgegen.

erwarten, die in den wesentlichen Punkten übereinstimmen; aber nur zwei sind bekannt. Das eine von Bheḍa (Bheḍa saṁhitā) ist zur Zeit nur in einer Handschrift, etwa vom Jahre 1650 unsrer Zeitrechnung, bekannt und stimmt mit dem Lehrbuch von Caraka in der Anordnung überein.

Das zweite, Agniveśa saṁhitā, ist zwar noch im 11. Jahrhundert u. Z. vorhanden gewesen und von einem Erklärer erwähnt worden, aber nicht auf unsre Tage gekommen. Heutzutage besitzen wir nur diejenige Redaktion, welche ein späterer Arzt aus Kashmir, Caraka, unternommen. Dieser hat aber sein Werk nicht beendigt.

Das letzte Drittel hat, wiederum einige Jahrhunderte später, ein andrer Arzt aus Kashmir, Dṛiḍhabala, hinzugefügt, wozu er nach eigner Angabe verschiedene ärztliche Werke benutzte, namentlich auch den Grundriß von Vāgbhaṭa I und die Pathologie (nidāna) von Mādhava; aber D. hat auch den von Caraka verfaßten Teil berichtigt. Die Erklärer des 11. und 13. Jahrhunderts u. Z. sprechen von einer Kashmir-Rezension auch des größeren ersten Teils von Caraka's Werk. Heutzutage ist in Indien Dṛiḍhabala's Anteil an dem Werk vergessen, man nennt dasselbe Caraka saṁhitā.

In alten Gesetzbüchern sind noch Spuren einer dritten ärztlichen Darstellung von Ātreya's Lehre nachweisbar; doch ist der Name dieses seines dritten Schülers unbekannt.

2) Suśruta war, im Gegensatz zum Arzt Ātreya, ein Wundarzt. Er schrieb ein Lehrbuch (saṁhitā) der Heilkunde (āyurveda), aber behandelte darin hauptsächlich nur die Wundarznei-Kunst, die (mitsamt der Augenheilkunde) dem Werk von Caraka gänzlich fehlt. Suśruta's Buch schien unvollständig; einige Zeit nach ihm hat ein Unbekannter eine Ergänzung (uttara-tantra) dazu geschrieben, worin auch die kleine Chirurgie (śālākya, von śalāka, spitzes Instrument, besonders zum Durchbohren der Augenhäute) und darin als Hauptteil die Behandlung der Augenkrankheiten vorkommt. Somit ist der Star-Stich nicht von Suśruta, sondern von seinem Ergänzer beschrieben. (Hoernle schließt daraus, daß diese Operation zu Suśruta's Zeiten noch unbekannt gewesen. Natürlich kann man das Gegenteil nicht beweisen.) Der ursprüngliche Verfasser dieser Sammlung wird gelegentlich von indischen Erklärern als S. der ältere (vṛddha Suśruta) bezeichnet.

3) Vāgbhaṭa, der schon die vervollständigte Sammlung von Suśruta, aber noch die unvollständige von Caraka benutzte, schrieb ein Compendium (Auszug) der achtgeteilten Wissenschaft (Aṣṭāṅga Saṁgraha). In die Lehre von den Augenkrankheiten führte er einige Veränderungen ein.

Auf Grund dieses Werkes schrieb ein Namensvetter von jenem ein Compendium der Essenz der achtgeteilten Wissenschaft (Aṣṭāṅga

hṛdaya saṁhitā). Der Verf. des erstgenannten Werkes wird mitunter von indischen Erklärern als V. der ältere bezeichnet.

Soweit ist alles übersichtlich und einfaches Ergebnis aus dem Studium der vorhandenen Sanskrit-Handschriften und Drucke ärztlichen Inhalts.

Die erwähnten Sanskrit-Gelehrten, JOLLY und HOERNLE, haben sich durch diese Klarstellung ein großes Verdienst um die Geschichte der Heilkunde erworben. Aber, sowie wir zur Zeitbestimmung übergehen, beginnen die Schwierigkeiten. Das gilt ja für die ganze indische Literatur-Geschichte.

Zufolge der ärztlichen Überlieferung der Inder hat die Kenntnis der Heilkunde einen zwiefachen Ursprung. Einerseits ward sie vom Gott Indra dem Weisen Bhāravādja und von diesem an Ātreya überliefert. Andrerseits kam sie von Indra zu Dhavantari und von diesem zu Suśruta. Ātreya, der Arzt, und Suśruta, der Wundarzt, werden als Begründer der Heilwissenschaft angesehen. Vor ihnen gab es nur Medizin-Männer, welche Heilkunde als Zauberei betrieben; die Quelle ihrer Kenntnis ward als übernatürlich betrachtet.

Nach einer nichtärztlichen indischen Überlieferung, die in den Jātaka, den Legenden von den Geburten Buddha's aufbewahrt ist, gab es zur Zeit Buddha's in Indien zwei Sitze des Lernens, wo alle Wissenschaften, einschließlich der Heilkunde, gelehrt wurden von weltberühmten Professoren: Kāsī (Benares) im Osten, Takṣaśila im Westen. In der letztgenannten Universität war kurz vor Buddha der erwähnte Ātreya Lehrer der Heilkunde; unter ihm hatte der berühmte und hochbezahlte Jīvaka, Buddha's Zeitgenosse, studiert.

Als Suśruta's Lehrer wird Kāśīrāja, d. h. König von Kāśī, überliefert. Den Ursprung der Augen-Operationen verlegt die indische Überlieferung nach dem Osten des Landes. Suśruta kannte die Lehren von Ātreya; ein sekundäres vedisches Werk, das in das 6. Jahrhundert vor unsrer Zeitrechnung hineingehört, kennt Suśruta's Lehren: folglich muß Suśruta wohl ein jüngerer Zeitgenosse von Ātreya gewesen sein.

Caraka war nach buddhistischer Überlieferung der Arzt des berühmten Königs Kanishka, dessen Zeitalter noch nicht genau feststeht: die Meinungen schwanken zwischen dem 1. Jahrhundert vor u. Z. bis zum 3. Jahrhundert nach u. Z. HOERNLE setzt ihn um 125—150 nach u. Z.

Die Vervollständigung von Suśruta's Werk wird dem Nāgārjuna, gleichfalls einem Zeitgenossen von Kanishka, zugeschrieben. Somit wären die Werke von Agniveśa und Suśruta zu gleicher Zeit ergänzt und neu herausgegeben.

Vāgbhata I ist später, als Suśruta und Caraka, nach der Überlieferung und nach seiner Benutzung der Werke dieser seiner beiden Vorgänger; er gehört in den Anfang des 7. Jahrhunderts nach u. Z. Der buddhistische Pilger Itsing (675—685 n. Chr.) erwähnt, daß die 8 Teile

der Heilkunde früher gesondert bestanden und letzthin durch einen Mann ausgezogen und in ein Bündel vereinigt seien. Das paßt auf saṁhagra (Auszug), Summarium. Mādhava, Dṛiḍhabala und Vāgbhata II müssen zwischen dem 7. und 11. Jahrhundert gelebt haben.

76 Augenkrankheiten zählt Suśruta II, Vāgbhata I hingegen 94; Vāgbhata II nimmt die Liste von Vāgbhata I an.

II. Die Urgeschichte des Star-Stichs zu ergründen ist eine der wichtigsten Aufgaben der Geschichte der Augenheilkunde.

Die Übersetzung des Star-Stichs in Suśruta saṁhitā (VI, 17), welche ich Herrn Prof. Gustav Oppert in Berlin, vormals Professor an der Universität Madras in Ostindien, zu verdanken hatte, lautet folgendermaßen:

„Ich werde nun die ärztliche Behandlung für die Heilung beim phlegmatischen Katarakt (Linganasa) besprechen, falls die im Auge befindliche Krankheit nicht die Form eines Halbmondes, Schweißtropfens oder einer Perle hat, fest oder ungleich, dünn in der Mitte oder streifig, sehr scheinig oder schmerzhaft oder ganz rot aussieht.

Nachdem der Sachverständige bei weder zu heißer noch zu kalter Witterung die beiden weißen Teile von dem Schwarzen (im Auge) des eingeölten und schwitzenden, gebundenen, sitzenden, seine eigne Nase grade ansehenden (Patienten) von dem äußeren Augenwinkel her gelöst und die beiden vom Adernetz freien Augen gut geöffnet hat, möge der Arzt dann sorgfältig, aber entschlossen, weder oberhalb noch unterhalb der beiden Seiten an der von der Natur gemachten Öffnung (Pupille) mit einer Lanzette, welche eine einem Gerstenkorn ähnliche Spitze hat, und die er mit dem Mittelfinger, Zeigefinger und Daumen fest in der Hand hält, mit der rechten Hand das linke und mit der linken das andre (rechte Auge) durchstechen. Unmittelbar darauf stellt sich ein Wassertropfen und gleichfalls ein Geräusch beim Durchstich ein.

Der Kundige soll dann, nachdem er nun die durchstochene Stelle mit Frauenmilch benetzt hat, gleichviel ob der Krankheits-Stoff fest oder beweglich ist, das Auge von außen schwitzen lassen. Nachdem er dann eine Lanzette mit windzerstörendem Hanf gehörig befestigt hat, möge er mit der Lanzettenspitze die Pupille ritzen. Wenn er dann den vom Schneidenden an der andren Seite des Auges befindlichen Nasenflügel zuhält, muß der im Augapfel entstandene Schleim durch Aufziehen der Nase entfernt werden. Leuchtet nun das Auge wie eine wolkenlose Sonne, oder ist es frei von Schmerzen, so darf man es als gut geritzt ansehen. Wenn dann Formen erkannt (gesehen) werden, nehme er die Lanzette langsam weg, und bedecke, nachdem er das Auge mit geschmolzener Butter beschmiert hat, dasselbe mit einer Bandage von Zeug. — Die Übersetzung

ist nach der Kalkutta-Ausgabe von 1835—1836, Bd. II, S. 343, 344 angefertigt.

Die in Dr. Hugo Magnus' Geschichte des grauen Stares auf Seite 178 und 179 enthaltene Übersetzung der Star-Operation von Professor Weber in Berlin ist genau und zuverlässig, das Original ist aber an vielen Stellen dunkel."

„Die gewöhnlichen Ausdrücke für Star im Sanskrit sind:

1. Linga nāśá = Wesens-Verlust.[1]
2. Mantha, von math, quirlen.
3. Netrapatala, Bedeckung des Auges."

2) Aus der „Quint-Essenz der acht Teile der Medizin" (aṣṭāṅgahṛdaya saṁhitā) von Vāgbhaṭa II, die zu Bombay öfters (1880, 1891, 1900, 792 S.) gedruckt ist, hat J. Jolly die folgende Beschreibung des Star-Stichs übersetzt, — die ihm einfacher und klarer erscheint, als die in den Übersetzungen von Stenzler bei Haeser (S. 32), von Weber bei Magnus und von Oppert in der ersten Auflage meiner Geschichte der Augenheilkunde im Altertum vorliegende Beschreibung des Suśruta.

„Bei mittlerer Temperatur, auf einem hellen Platz, am Vormittag, lasse sich der Arzt auf einer Bank, die so hoch, wie sein Knie ist, gegenüber dem Patienten nieder, der sich gewaschen und gegessen hat und gebunden (auf dem Boden) sitzt. Nachdem er mit dem Hauch seines Mundes das Auge des Kranken erwärmt, es mit dem Daumen gerieben und in der Pupille die gebildete Unreinigkeit erkannt hat, nehme er, während der Kranke auf seine Nase blickt und fest am Kopf gehalten wird, die Lanzette (śalākā) mit dem Zeigefinger, Mittelfinger und Daumen fest in die Hand und führe sie ein in Richtung nach der Pupille hin[2], auf der Seite, $^1/_2$ Fingerbreite vom Schwarzen und $^1/_4$ Fingerbreite vom äußeren Augenwinkel, indem er sie nach oben hin und her bewegt. Er durchbohre das linke Auge mit der rechten Hand oder das rechte mit der linken. Hat er richtig gestochen, so gibt es ein Geräusch und ein Wassertropfen fließt schmerzlos aus.

Den Kranken ermutigend, benetze er dann das Auge mit Frauenmilch, hierauf ritze er mit der Spitze der Lanzette die Pupille, ohne wehe zu tun. Sodann stoße er allmählich den Schleim nach der Nase zu, wo der Kranke ihn durch Aufziehen in die Nase beseitigen muß. Gleichviel, ob das Kranke fest oder beweglich ist, erhitze er das Auge von außen. Kann

[1] Lingam, das Sein (auch der Phallus, als Symbol der Naturkraft). Nāśá, Verlust, verwandt mit νέκυς, νόσος, nex, nocere. (Ebenso Curtius, Etym. S. 162.)

[2] Gedruckt hat Prof. Jolly „in die natürliche Offnung (Pupille) ein". Auf meine Anfrage, ob nicht der locus inanis des Celsus gemeint sein könnte, hat er in einem Schreiben, das er am 13. März 1902 an mich zu richten die Güte hatte, geändert: „in der Richtung nach der Pupile hin". (Daivanhidra, natürliche Öffnung.)

der Kranke die Gegenstände sehen, so ziehe der Arzt die Lanzette langsam heraus, lege eingefettete Baumwolle auf die Wunde und lasse den Kranken mit verbundenem Auge liegen."

In der ersten Auflage meiner Geschichte (1899) konnte ich meine schmerzliche Enttäuschung über den Inhalt der Übersetzung aus Suśruta nicht unterdrücken, zumal daselbst, als zweiter Akt, geschrieben stand: „den Augapfel ritzen". Ich fügte hinzu:

„In dem obigen Texte des Suśruta kann man beim besten Willen die Beschreibung der in Indien heutzutage ausgeführten Star-Operation (Durchstechen der Lederhaut mit einer Lanzette, Niederdrücken des Stares mit einer vorn abgestumpften Nadel) nicht finden, sondern nur ahnungsweise vermuten.

Allerdings ist der zweite Akt nicht ganz fortgelassen, wie Haeser und nach ihm Hirsch[1] annimmt; aber er ist doch nur eben angedeutet.

Das Aufziehen des Schleimes mit der Nase ist eine aus den humoralpathologischen Anschauungen hervorgegangene Zutat, mit der wir uns schon abfinden können.

Auch Dr. Breton,[2] der in unsrem Jahrhundert die Operation öfters in Ostindien von den einheimischen Starstechern ausführen sah, erwähnt ausdrücklich, daß nach Beendigung der Operation der Operierte einigemal die Luft kräftig durch die Nase ausstoßen mußte.

Wise[3] beschreibt den zweiten Akt der altindischen Star-Operation folgendermaßen:

Then introduce a blunt probe, with a flat surface near its extremity, with which detach the capsule and depress the cataract.

Woher er diesen Text genommen, weiß ich nicht. Mit Suśruta's Worten stimmt er nicht überein."

Aber, nachdem ich inzwischen die arabische Augenheilkunde kennen gelernt, sind mir die Texte der Inder klarer geworden; ich fühlte mich zu einer Hypothese ermutigt, die sich als fruchtbar erwiesen.

Erstlich lernen wir aus der (persisch geschriebenen) Augenheilkunde des Zarrīn-dast (Geschichte der Augenheilkunde § 270, S. 60) vom Jahre 1088 u. Z., daß derselbe eine besondere Methode des Star-Stichs den Indern zuschreibt.[4] Zweitens gewinnen wir aus dem „Buch vom Genügenden in der Augenheilkunde" von Ḫalīfa aus Syrien (um 1266 u. Z., § 272, I und § 282, S. 199 und 202) die Kenntnis von der Gerstenkorn-Lanzette, zum Eröffnen der „Bindehaut" vor der Star-Operation.

---

[1] S. 241.

[2] Transact. of the med. and phys. society of Calcutta. Vol. II, 1826. Übersetzt in Hecker's Litt. Annalen d. gesamten Heilk., Bd. XI, Berlin 1828.

[3] Review of the hist. of med. by Thomas A. Wise. London 1867, II. Band, S. 216.

[4] Daß dabei ein für uns unerklärlicher Fehler in den Text gekommen, habe ich angemerkt.

Meine Vermutung ging nun dahin, daß, nachdem der Einstich als erster Akt der Operation beschrieben worden, der zweite Akt das Ritzen der Pupille (d. h. in Wirklichkeit der Star-Hülle) bedeuten soll, nicht „Ritzen des Augapfels"; zumal ebensowohl in semitischen Sprachen wie im Griechischen das Wort, welches Pupille bedeutet, gelegentlich für Augapfel gesetzt wird. Diese Vermutung hat sich als richtig erwiesen, wie mir Herr Prof. Jolly bestätigt.

Würzburg, 8. Dezember 1907.

Ihre freundliche Anfrage beeile ich mich zu beantworten und freue mich, daß dies in bejahendem Sinne geschehen kann. Der von mir S. 114, Z 8 v. u. mit Augapfel wiedergegebene Ausdruck kann auch ganz gut mit Pupille übersetzt werden. Es heißt im Text: netramaṇḍalam, wörtlich „Augenkreis". In dem gedruckten Kommentar des Aruṇadatta (13. Jahrhundert) wird dieses netramaṇḍalam erklärt mit dṛṣṭimaṇḍalam „Pupillenkreis". dṛṣṭi heißt das Auge, aber auch speziell die Pupille, also wie das von Ihnen erwähnte ὄψις. netra ist mir sonst allerdings nur als Bezeichnung des Auges bekannt, doch wird der stets gut unterrichtete Kommentator wohl Recht haben. Von den andren, noch ungedruckten Kommentaren habe ich zurzeit keine Handschriften hier, es gibt deren mehrere in London. J. Jolly.

17. XII. 07. Bei Suśruta (VI, 17) steht: dṛṣṭimaṇḍalam, also die Lesart, welche der Kommentator des Vāgbhata als Erklärung gibt. J. Jolly.

Foes. Oecon. Hippocr., Genevae 1672, S. 287: ὄψις ..... pupillam significat ... interdum totum oculum indicat.

Preuß (Das Auge in Bibel und Talmud, 1896, I.): galgal, die Pupille, bisweilen das Auge.

Somit steht bei Suśruta eine allerdings unvollkommene Beschreibung des Star-Stichs, mit zwei Instrumenten, einer Lanzette, die den Augapfel eröffnet, und einer zweiten, die den Star ritzt; während die eigentliche Niederlegung mehr der Beihilfe der Kranken, durch Schnauben, als dem drückenden Instrument zugeschrieben wird. Auch wird die zweite Lanzette mit Hanf oder Baumwolle umwickelt, nicht die erste, wie bei Arabern (Gesch. d. Augenheilk. XIII, S. 218) und bei einigen der indischen Pfuschern unsrer Tage (XIII, S. 208): während andre von den letzteren beide Instrumente umwickeln. (Vgl. § 19.) Bei Vāgbhata ist aber auch die Niederlegung des Stares durch den Wundarzt angedeutet: „Ritze mit der Spitze der Lanzette die Pupille, ohne wehe zu tun; sodann stoße allmählich den Schleim nach der Nase zu, wo der Kranke ihn durch Aufziehen in die Nase beseitigen muß." Das Schnauben des Kranken ist hier nur Hilfstätigkeit. Die Vorschrift „nicht wehe zu tun" bezieht sich offenbar, wenn es auch nicht gesagt ist, auf Vermeiden der Regenbogenhaut. In diesem Text vermisse ich die Andeutung von zwei Instrumenten. Bei der Kürze des Textes, der wohl mündliche Erläuterung des Lehrers voraussetzt, wage ich nicht zu entscheiden, ob der Verf. dies wirklich so gewollt hat.

Jedenfalls ist jetzt schon Übereinstimmung zwischen der alten Lehre und der neueren Kunst-Übung in Indien wenigstens angebahnt.

Schluß-Bemerkung. Also die Beschreibung des Star-Stichs bei Suśruta II und Vāgbhata II ist etwas besser, als man bisher angenommen. Man muß auch berücksichtigen, daß dieselbe aus Versen und Prosa zusammengesetzt, und daß der Text, namentlich bei Suśruta, sehr schlecht überliefert ist.

Aber die Abfassung der uns vorliegenden Texte ist weit jünger, als man meistens angenommen: der von Suśruta darf nicht weit über den Beginn unsrer Zeitrechnung, der von Vāgbhata nicht über das 7. Jahrhundert derselben zurück verlegt werden.

Die Vermutung, daß der Star-Stich bei den Indern erfunden sei, hat bisher durch die neueren Forschungen weder eine Bestätigung noch eine Widerlegung erfahren.

Unser Büchertisch.

Neue Bücher.

(Auf die mit einem Sternchen bezeichneten Bücher wird noch zurückgekommen.)

Das neue Jahr beschenkt uns mit mehreren Werken, die als wesentliche Bereicherungen der Fach-Literatur anzusehen sind.

1) Prof. Dr. Wilhelm Czermak, Die augenärztlichen Operationen. Zweite, vermehrte Auflage, herausgegeben von Dr. Anton Elschnig, k. k. o. ö. Universitätsprofessor und Vorstand der deutschen Univ.-Augenklinik zu Prag. Mit zahlreichen Abbildungen.. I. Band, 2. Hälfte. Urban und Schwarzenberg, Berlin und Wien, 1907.

Im November-Heft dieses Centralblattes haben wir dies Werk als unentbehrlich bezeichnet. Der Schluß des ersten Bandes ist Dank der eifrigen und trefflichen Arbeit des neuen Herausgebers fertig gestellt. Wir haben also schon den allgemeinen Teil, die Lid-Operationen, ferner ein ganz neues und überaus wichtiges Kapitel über die Nebenhöhlen-Operationen, die Operationen in der Augenhöhle und an den Augenmuskeln.

Der Schluß des ganzen Werkes soll in Kürze erscheinen.

2) Die Diagnostik der Bewegungs-Störungen der Augen von Dr. med. E. Landolt in Paris. Mit einer Tafel und 23 Figuren im Text. Leipzig, Wilhelm Engelmann, 1907.

Ein überaus nützliches Werk des namentlich auf diesem Gebiet rühmlichst bekannten Verf.'s. Die Bewegungen des Auges bilden zweifellos eines der wichtigsten, aber auch der schwierigsten Kapitel der Augenheilkunde. Bewegungs-Störungen der Augen können nicht nur bei örtlichen, sondern auch bei allen Krankheiten des Gesamt-Organismus auftreten. Verf. behandelt 1. das konkomitierende Schielen, 2. das paralytische Schielen, 3. die Assoziations- oder Blick-Störungen, 4. die paradoxen Bewegungs-Störungen. Von den Symptomen ausgehend, schließt er auf die verursachende Krankheit. Das ist die Aufgabe, die uns die Praxis stellt. Der Leitfaden empfiehlt sich durch seine Kürze sowohl dem Studenten wie dem Arzt, dem Augenarzt wie dem Nervenarzt.

Die Ausstattung ist mustergiltig, sowohl in Hinsicht auf Papier und Druck, wie auch in Hinsicht auf die Abbildungen, die zum Teil farbig hergestellt wurden, wie auch endlich in bezug auf den Einband. In letzterer Hinsicht ist es wirklich an der Zeit, daß Deutschland nicht länger im Hintertreffen bleibt, — Deutschland, welches der Welt den Buch-Druck geschenkt hat.[1]

3) Lehrbuch der medizinischen Physik für Studierende und Ärzte. Zur Ergänzung jedes Lehrbuchs der Experimentalphysik, von Prof. Dr. med. H. Boruttau in Berlin. Mit 127 Abdildungen im Text. Leipzig, Joh. Ambr. Barth, 1908 (282 S.).

Wenn ich mich daran erinnere, wieviel Belehrung ich aus den Lehr- und Handbüchern der medizinischen Physik (von W. Wundt, 1867; von Th. Hoh, 1875, und besonders von A. Fick, I. Aufl. 1858, II. Aufl. 1866, aus der ersten noch mehr, als aus der zweiten) dereinst zu schöpfen Gelegenheit gehabt habe; so kann ich allerdings nicht recht begreifen, warum in dem ganzen, an Fortschritten in den exakten Wissenschaften so überreichen Menschenalter kein neues Werk über diese wichtige Hilfswissenschaft erschienen ist.

Dabei wird, wie der Verf. des neuen Werkes hervorhebt, die Zahl der Spezial-Fälle der Anwendung von Physik in der Medizin täglich zahlreicher. Trotz der besseren Vorbildung der Mediziner rechnet Prof. Boruttau nicht gleich auf größere mathematische Begabung der ersteren und hat sich die Aufgabe gestellt, dieselbe auch gelöst, eine wirkliche, mehr experimentelle als theoretische, medizinische Physik darzustellen. Die Fachgenossen werden nicht nur den VIII. Abschnitt über Optik, die Kapitel 89—92 über Röntgen-Strahlen und Radio-Aktivität mit größtem Vorteil studieren, sondern auch von der überaus lichtvollen Darstellung des ganzen Gebietes im höchsten Grade sich angezogen fühlen.

4) Galeni de usu partium libri XVII. Ad cod. fid. recensuit Georgius Helmreich Vol. I, libros I—VIII continens. Lipsiae. In aedib. B. G. Teubneri, 1907.

Die rühmlichst bekannte Verlagshandlung und der ausgezeichnete Herausgeber, der uns ja schon mit einer kritischen Ausgabe von Galeni de temperamentis und andren wichtigen Arbeiten beschenkt hat, bringen uns jetzt in trefflicher, lesbarer Ausgabe und in vorzüglicher Ausstattung das eine von Galen's Hauptwerken, die auf Anatomie begründete, erste, teleologische Physiologie, deren bisherige Text-Verderbnis jeder, auch ich selber in der von mir veranlaßten Ausgabe des X. Buches, bitter zu beklagen gehabt. Möge bei dem neu erwachten Interesse für geschichtliche Studien das Werk auch unter unsren Fachgenossen Freunde erwerben. Der zweite Teil, welcher im X. Buch die Lehre vom Seh-Organ behandelt, wird baldigst erscheinen.

5) Encycl. française d'Opht. Tome VII. Affect. du crist. Malad. du nerf opt. Tumeurs du nerf et Paralysie des muscles de l'oeil. L'Hémianopsie lat. homonyme. H. et L. Dor, Dufour, Gonin, Lagrange, Sauvineau, Rochon-Duvignaud. Paris, 1908.

Mit Freude begrüßen wir den raschen Fortschritt der französischen Encyklopädie der Augenheilkunde; obwohl ihr erster Band erst 1903, d. h.

---

[1] Artem, quae Graecos latuit latuitqe Latinos, Germani sollers edidit ingenium. Nun quidquid sapiunt veteres sapiuntque recentes, Non sibi, sed populis omnibus hoc sapiunt. (Inschrift am Gutenberg-Denkmal zu Mainz.)

4 Jahre nach dem zuerst fertig gedruckten Band unsrer deutschen Encyklopädie erschienen ist, so wird sie doch weit früher fertig sein. Denn es steht nur noch ein Band aus. Vielleicht dient das den Mitarbeitern des deutschen Werkes zum Ansporn, etwas rascher zu arbeiten.

6) Extrait de l'Encycl. franç. d'Opht. Affections du crystallin par M. M. Henri et Louis Dor. (319 S.)

Zunächst begrüßen wir die seltne und erfreuliche Tatsache, daß in der Ausarbeitung dieses wichtigen Kapitels der rasch vorschreitenden Encyklopädie der Augenheilkunde die gereifte Erfahrung und das weise Urteil des Vaters mit der rüstigen Jugendkraft des Sohnes zusammen zu wirken berufen und imstande waren. Die geschichtliche Einleitung, welche zu der überaus kurzen Skizze von Pansier im I. Buch eine wertvolle Ergänzung liefert, ist von der Hand des Vaters.

*7) Bulletins et mémoires de la Société française d'ophtalmologie. Vingtquatrième année, 1907. Paris, (G. Steinheil) 1907. (680 S.)

Auf den reichen Inhalt dieser Verhandlungen werden wir ausführlich zurückkommen.

*8) Prof. Giuseppe Albertotti. L'episodio biblico del riveggente Tobia nella scienza e nella arte. Pavia, 1907.

*9) Giuseppe Albertotti. Noticelle riguardanti la storia degli occhiali. (Occhiali scolpiti.) Padova, 1907.

*10) Prof. Giuseppe Albertotti. Ossificazioni endoculari. (Studio anatomo-patologico.) Modena, 1907.

*11) Prof. Giuseppe Albertotti. Contribuzione alla cura della lussazione del cristallino nella camera anteriore.

Die Arbeiten von Prof. G. Albertotti werden ausführlich referiert werden.

*12) Ophthalmia neonatorum with especial reference to its causation and prevention, by Sydney Stephenson M. B., C. M., Ophth. Surg. to Queen Charlotte's Hospital London etc. (The Middlemores price essay of the Brit. med. Ass. 1907.) London, 1907. (258 S.)

Auch diese interessante Schrift wird uns noch weiter beschäftigen.

13) Aus Natur und Geisteswelt: G. Abelsdorf. Das Auge des Menschen und seine Gesundheitspflege. Leipzig, Teubner, 1907. (90 S.)

Früher haben die ausgezeichnetsten und berühmtesten Fachgenossen mehr oder minder volkstümliche Bücher über Gesundheitspflege des Auges geschrieben: ich erwähne die Werke von Soemmering, Beer, Weller, Ritterich, Jüngken, Arlt, Steffan, Heymann, Chiralt in Sevilla, Chevalier in Paris, Emmert in Bern, Klein in Wien, die alle zwischen 1800 und 1883 erschienen sind. Die letzten zwei Jahrzehnte brachten nur wenige Veröffentlichungen der Art, z. B. die deutsch geschriebene von Crainiceanu zu Bukarest, im Jahre 1900.

Somit ist es freudig zu begrüßen, daß dieses brach liegende Feld wieder einmal eine neue Bearbeitung gefunden, und der Verf. nach den Vorträgen, die er in Berlin auf Anregung des Vereins für volkstümliche Kurse wiederholt gehalten, dies Büchlein geschrieben, aus dem gebildete Laien weit bessere Belehrung schöpfen können, als aus den älteren ähnlichen Inhalts. Man braucht nur die Kapitel von der Körnerkrankheit, von der Augenfinne, von der Kurzsichtigkeit, von der künstlichen Beleuchtung, wo das Gasglühlicht, das elektrische Licht bis zur Nernstlampe behandelt ist, nachzusehen, um die Vorzüge des neuen Buches gegenüber den alten deutlich zu erkennen.

*14) Zur Farbensinnprüfung im Eisenbahn- und Marine-Dienste von Dr. J. Rosmanit. Wien und Leipzig, 1907. (59 S.)

15) Nouveaux éléments d'ophtalmologie par H. Truc, E. Valude, H. Frenkel. Paris, A. Maloine, 1908. (981 S.)

Das vortreffliche Werk der beiden erstgenannten, vom Jahre 1896, ist durch hauptsächliche Tätigkeit des letztgenannten zu einem modernen, gehaltvollen Lehrbuch von 981 S. ausgestaltet worden, das zahlreiche Liebhaber finden wird.

*16) Über Morbus Basedowii. Eine chirurgische und anatomische Studie von John Landström. Stockholm, 1907. (196 S.)

*17) Die Physiologie des Lesens und Schreibens von Emil Javal. Autor. Übersetzung nach der 2. Auflage des Originals nebst Anhang über deutsche Schrift und Stenographie von Dr. med. F. Haass, Augenarzt in Viersen. Leipzig, W. Engelmann, 1908.

Gesellschaftsberichte.

Berliner Ophthalmologische Gesellschaft, 1907.

Vorsitzender: Herr v. Michel. Schriftführer: Herr Wertheim.

Sitzung vom 19. Dezember 1907.

1) Herr Napp stellt einen Patienten vor, der neben tuberkulösen Veränderungen am Bulbus an einer Tuberkulose der Bindehaut mit sehr tiefgreifender Geschwürsbildung leidet. Diese Geschwürsbildung hat Veranlassung zu einer bakteriologischen Untersuchung des Bindehautsackes gegeben. Dabei fand sich kulturell ein als nicht pathogen bekannter Pilz „Mucor stolonifer“,[1] der bisher im Conjunctival-Sekret noch nicht beobachtet wurde. Mit der Geschwürsbildung hatte jedenfalls sein Vorkommen nichts zu tun, denn sowohl pathologisch-histologisch, wie durch pro-diagnostische Blut-Untersuchung, vorgenommen durch Herrn Dr. Leber, konnte festgestellt werden, daß bei dem Patienten Tuberkulose vorliegt. Ebenso stellte sich eine lebhafte lokale Reaktion bei der Anwendung von Koch'schem Tuberkulin ein.

2) Herr Kowalewski: Syphilitischer Primäraffekt an der Übergangsfalte des oberen Augenlides. (Krankenvorstellung.)

26jähriger, kräftiger Arbeiter, der niemals ernstlich krank gewesen sein will, wurde seit 3 Monaten wegen eines beiderseitigen Bindehautkatarrhs ärztlich behandelt; nach einer vor 3 Wochen plötzlich auftretenden Verschlimmerung auf dem linken Auge suchte er spezialärztliche Hilfe auf.

Befund: das linke obere Augenlid ist sehr geschwollen, so daß bei dem Versuch, das Auge zu öffnen, trotz sichtbarer Kontraktion des Musculus frontalis, die Lidspalte nicht geöffnet werden kann; in geringerem Grade betrifft dies Ödem auch das Unterlid. Nach recht mühsamer Ektropionierung des Oberlids tritt an der nasalen Hälfte der Übergangsfalte ein 1 cm langes, $^1/_2$ cm breites Geschwür mit derben Rändern und speckig belegtem Grund zutage. Auf der Bindehaut des Unterlids sitzt an entsprechender Stelle ein $^1/_2$ cm im Durchmesser großes Abklatsch-Geschwür. Die Drüsen vor dem Ohre, am Kieferwinkel und zum Teil auch unterhalb des Unterkiefers und an der linken Halsseite sind beträchtlich vergrößert, nicht schmerzhaft. Abstrichpräparate von der Geschwürsfläche enthalten die Spirochäta pallida — wovon ein Präparat demonstriert wird —; die prodiagnostische Blutuntersuchung, welche in Prof. Lesser's Klinik vorgenommen wird, fällt positiv für Lues aus.

[1] stolo, Wurzelschößling. H.

Diagnose: Initialsklerose an der oberen Übergangsfalte des linken Auges.[1] Der Infektionsmodus ist unbekannt. Vermutlich hat während des bestehenden Bindehautkatarrhs ein Epitheldefekt in der Conjunctiva bestanden oder ist durch die mehrfache Ektropionierung und Touchierung von seiten des Arztes künstlich geschaffen worden. Die an Lues leidende Gattin soll des öfteren den Patient auf das Auge geküßt, auch ihm ins Gesicht gespieen — seit 6 Wochen befinden sich die Eheleute in Scheidung — haben. Jedenfalls bildet am Auge die obere Übergangsfalte wegen ihrer geschützten Lage höchst selten die Eingangspforte für das syphilitische Virus.

3) Herr Fritz Schoeler: Demonstration: Ein seltener Befund bei Keratitis parenchymatosa tuberculosa.

Das 11jährige Mädchen war schon 3 Wochen lang vorher in andrer Behandlung gewesen und kam vor etwa 4 Wochen in die Klinik. Bei der Aufnahme bestand auf dem rechten Auge eine beginnende Keratitis parenchymatosa ohne Besonderheiten. Auf dem linken Auge war die ganze oberflächliche Hornhautschicht in ein weiches, graues, reichlich gefäßdurchzogenes Gewebe verwandelt, das sich in Falten legte und mit dem Lide verschieblich war. Am unter Hornhautrande hing dieses Gewebe wie ein Sack über den Limbus herab. Die Lymphdrüsen des Halses waren geschwollen. Das Mädchen reagierte auf kleinste Dosen von Alt-Tuberkulin (0,027 mg) mit hohem Fieber. — Aus dem überhängenden, sackartigen Hornhautgewebe wurde ein schmales, etwa halbmondförmiges Stück mit schmalem Messer und Schere ausgeschnitten. Es floß dabei kein Kammerwasser ab, folglich handelte es sich nur um die oberflächlichen Schichten der Hornhaut, die von der Umbildung in dieses weiche, auf der Unterlage verschiebliche Gewebe betroffen waren. Unter dem Mikroskop zeigte ein Teilchen des ausgeschnittenen Stückes, das frisch untersucht wurde, den Charakter reinen Granulationsgewebes.

Eine Änderung hat seit der Behandlung am rechten Auge kaum stattgefunden, am linken hängt das Gewebe seit der Ausschneidung nicht mehr so weit sackartig über den Limbus hinüber.

4) Hierauf hält Herr Köllner einen Vortrag über die klinische Diagnose der erworbenen Violettblindheit.

Der Vortr. weist zunächst darauf hin, daß es sich bei der erworbenen Violettblindheit ebenso wie bei der angeborenen Rot- und Grünblindheit um ein dichromatisches Farbensystem handelt. Es liegen bisher 10 genauere physiologische Untersuchungen über das violettblinde System vor, 5 von König und 5 vom Vortr. Zu unterscheiden davon ist die Absorption blauer und violetter Lichter beispielsweise, wenn durch ein gelbes Glas gesehen wird. Für die Diagnose der Violettblindheit kommt in erster Reihe ihr Auftreten im Gesichtsfeld in Betracht. Es handelt sich um Skotome von ziemlich scharfer Begrenzung und sehr veränderlicher Größe. Diese Skotome können völlig verschwinden und brauchen nicht mit einer Herabsetzung der Sehschärfe einherzugehen. Beobachtet ist das Auftreten von Violettblindheit bei der Ablatio retinae, wo sie fast in allen Fällen vorhanden ist, bei Retinitis albuminurica, bei Retinitis diabetica specifica, bei Neuritis optica, besonders den Formen, die mit stärkerem Ödem einhergehen, und bei Chorioretinitis mit Beteiligung der Netzhaut. Auch bei Glaukom vor dem Auftreten von Netzhaut-Blutungen ist Violettblindheit beobachtet worden. Der dia-

[1] Vgl. Kowalewski: Verhandlungen der Berliner ophthalm. Gesellschaft 1905, S. 12, und Deutsche med. Wochenschrift 1905, Nr. 52.

gnostische Wert liegt darin, daß die Violettblindheit dem ophthalmoskopischen Bilde vorausgehen kann. Ihr Vorhandensein beweist das Vorliegen eines exsudativen Prozesses innerhalb der Netzhaut, dagegen kann man aus ihrem Fehlen keinerlei diagnostische Schlüsse ziehen. Für die Farbenprüfung kommt für den Kliniker in Betracht a) die veränderte Benennung der Farben: gelb wird rosa, weiß oder lila, blau grünlich genannt. Am zweckmäßigsten ist hierfür das Perimeter, die Wollproben eignen sich wegen ihrer Größe in beginnenden Fällen nicht; b) die subjektiven Klagen des Patienten über Farbigsehen, nämlich Violett- und Grünlichsehen. In vielen Fällen läßt sich mit dem weißen Perimeterobjekt diese Störung ebenfalls nachweisen; c) die Anwendung von Scheingleichungen zwischen zwei Farben; hierbei kommt im wesentlichen grün, blau und violett in Betracht. Man kann diese Scheingleichungen mit den entsprechenden Apparaten, auch einfach durch verschiedene Papierpigmente herstellen. (Vortr. demonstriert derartige Gleichungen mit dem Farbenkreisel.) Zu beachten ist dabei, daß blau und violett außerordentlich dunkel erscheinen.

Mit diesen Methoden wird es im allgemeinen gelingen, die Diagnose mit Wahrscheinlichkeit zu stellen, gesichert kann sie nur mit Spektralapparaten werden.

Die Stilling'schen und Nagel'schen Tafeln versagen meist, die Wollproben eignen sich nur in Fällen mit sehr ausgedehnter und lange bestehender Violettblindheit.

Der Vortr. bespricht dann noch die Differentialdiagnose gegenüber der einfachen Absorption durch gelbe Medien und gegenüber der angeborenen Violettblindheit.

5) Herr W. A. Nagel macht Mitteilung von einem Bericht über häufiges Vorkommen von akuter Hemeralopie in Indien, den Professor Fröbes in Valkenburg (Holland) zur Verfügung gestellt hat. Es scheint sich um plötzlich auftretende und ebenso schnell verschwindende höchstgradige Hemeralopie zu handeln, für die Blendung als Ursache angenommen wird. Genuß von Leber und Herz verschiedener Tiere gilt als Heilmittel.

6) Herr Nagel berichtet ferner über eine ausgedehnte Versuchsreihe über Pupillenweite und Licht-Empfindlichkeit, in der Herr H. S. Langfeld festzustellen suchte, ob bei den nicht seltenen Personen mit auffallend weiten Pupillen die Augen sonstige, hiermit zusammenhängende Eigentümlichkeiten zeigen. Verglichen wurden Personen, die im 3. und 4. Jahrzent standen (die älteste 36 Jahre) und mit Ausnahme von 2 Myopen (— 4 D) alle emmetrope Refraktion hatten. Gerade diese Myopen hatten enge Pupillen. Bei sehr großen Pupillen kamen alle Arten von Irisfärbung vor. Eine Unterempfindlichkeit gegen langwelliges Licht, an die zu denken war, weil die auffällige Pupillengröße sich besonders bei Lampenlicht zeigt, bestand nur bei einer Versuchsperson, die rot-anomal ist, die übrigen waren normale Trichromaten und ein Deuteranop. Einige Personen mit weiten Pupillen zeigten auffallende Blendbarkeit, andere gar nicht, wohl aber andererseits eine Person mit besonders enger Pupille. Blendungsschmerz und leichte Blendbarkeit hängen nicht zusammen, das eine kann ohne das andere vorkommen. Vergleichende Bestimmung der Schwellenweite im Zustande der Hell- und der Dunkeladaptation stößt auf Schwierigkeiten, weil die einfallenden Lichtmengen bei ungleicher Pupillengröße stark verschieden sind. Die Versuche ergaben denn auch ein ziemlich regelloses Bild. Nur das ist mit einigem Vorbehalt hinsichtlich der Verallgemeinerung zu sagen,

daß die Personen mit enger Pupille eine etwas schnellere und ausgiebigere Dunkeladaptation zu haben schienen, als ceteris paribus die mit sehr großen Pupillen.

7) Herr Nagel berichtet weiter über Versuche von Herrn A. Boltunow über Sehschärfe in farbigem Licht. Beabsichtigt war vor allem der Vergleich der Sehschärfe bei weißem und einzelnen farbigen Lichtern von gleicher Helligkeit. Dasselbe hatte A. König unter Verwendung der Messungen von Uhthoff, und ebenso später Örum angestrebt, doch hatten diese Autoren kein hinreichend sicheres Verfahren, um gleiche Helligkeit verschiedener Farben zu erzielen. König ging bei seinen Berechnungen sicher von einer unrichtigen Voraussetzung aus, indem er die Helligkeitsverteilung des Trichromaten und des Deuteranopen im Spektrum als gleich annahm, was nicht zutrifft.

Boltunow hat die Methode der Flimmerphotometrie benutzt, um subjektiv gleich helle Lichter zu erhalten, und zwar verwandte er ein neues Differenzial-Flimmerphotometer von Fr. Schmidt und Haensch. Als Sehzeichen diente teils ein Landolt'scher C-Ring, farbig auf schwarzem Grunde, teils ein Punktmuster, ebenfalls auf schwarzem Grunde gesehen. Zunächst ergab sich mit dem C-Ring die größte Sehschärfe für Weiß, die kleinste für Rot, eine mittlere für Grün, bei dem Punktmuster Maximum für Rot, Minimum für Grün, Weiß in der Mitte. Weitere Versuche zeigten, daß diese Differenz der beiden Methoden auf der ungleichen Lichtmenge beruht, die von den transparenten Sehzeichen durchgelassen wurden. Die Sehschärfe für Grün auf schwarzem Grunde nimmt nämlich unterhalb des Optimums mit abnehmender Lichtintensität schnell ab, für Rot sehr viel weniger.

Weitergehende Schlüsse sind aus den Versuchen, die fortgesetzt werden, zur Zeit noch nicht zu ziehen.

8) Herr G. F. Nicolai (Berlin) (a. G.) spricht über Versuche, die Bedingungen des Blendungsschmerzes messend zu verfolgen, die Herr Feilchenfeld und er im Berliner Physiologischen Institut angestellt.

Man kann den Einfluß der örtlichen und zeitlichen Ausdehnung des Lichtreizes auf den Blendungsschmerz bestimmen, ohne vorher irgendwelche Annahmen über die Natur des Blendungsschmerzes zu machen, ja ohne selbst die Tatsache des Blendungsschmerzes bedingungslos zuzugeben. Es handelt sich dann eben um die Bestimmung der Bedingungen, unter denen das zweifellos vorhanden angenommene Gefühl auftritt, das eine zu intensive Lichterscheinung immer begleitet. Ich konnte das Vorhandensein des Blendungsschmerzes, wie es Feilchenfeld in dem folgenden Aufsatz schildert, nicht in demselben Maße bestätigen. Während Feilchenfeld angibt, einen wirklichen Blendungsschmerz zu empfinden, den er in das Auge lokalisiert, habe ich nur im allgemeinen ein Unlustgefühl empfunden. Erst dann, wenn die Blendung so groß wird, daß ich die Augen absolut nicht offen zu halten imstande war, — es trat dies bei mir und den uns zu Gebote stehenden Blendungsmitteln (Sonne!) nur nach längerer Dunkel-Adaptation ein — fühle ich bei dem Versuch, die Augen gewaltsam zu öffnen, bzw. offen zu halten, einen wirklichen Schmerz, den ich deutlich in die Augenlider lokalisierte, und den ich mit der schmerzhaften Empfindung vergleichen mußte, die auftritt, wenn man irgend einen anderen Muskel gegen einen unüberwindlichen Widerstand gewaltsam zu kontrahieren sich bemüht. Wenn ich dem Impuls, die Augen wieder zu schließen, nachgab, fühlte ich keinen Schmerz. Mit dieser Einschränkung sei auch im Folgenden vom

Blendungsschmerz gesprochen. Für mich bedeutet dieser, daß das Licht mir merklich unangenehm war.

Im übrigen ergab die Untersuchung, daß sich die Intensität, bei welcher Schmerz- bzw. Unlustgefühl beginnt, in häufig wiederholten, unter gleichen Bedingungen angestellten Versuchen mit einer unerwartet großen Genauigkeit bestimmen läßt. Und zwar zeigte sich weiter, daß diese Grenze für uns beide annähernd an derselben Stelle lag.

Wir haben einmal diejenige Lichtintensität zu bestimmen gesucht, welche bei Hell- und bei Dunkel-Adaptation blendend wirkte. Zum Zwecke der Hell-Adaptation blickten wir 15 Minuten gegen ein, durch Bogenlicht beleuchtetes weißes Laken. — Die Dunkel-Adaptation wurde durch $^3/_4$ stündigen Aufenthalt im Dunkelraume hergestellt. Die Variierung der Intensität des Blendungslichtes erfolgte durch Verschiebung einer Auerlampe gegen eine im Papprahmen eingelassene Mattglasscheibe, auf welche wir in 25 cm Entfernung blickten. Es ergab sich in mehrfachen Versuchen, daß für uns beide bei Hell-Adaptation Blendung auftrat, wenn die Lampe der Mattglasscheibe auf 10 bis 15 cm genähert wurde. Bei Dunkel-Adaptation ist natürlich nur der erste Moment, in welchem das Licht sichtbar wird, mit den Hell-Adaptations-Bestimmungen vergleichbar, und man muß daher die Versuche häufen. Bei derselben Anordnung und einer Expositionsdaaer von 2 Sekunden ergab sich, daß die Unlustschwelle bei Dunkel-Adaptation eine hundertfach geringere objektive Lichtempfindlichkeit erfordert, als bei Hell-Adaptation. Weiter zeigte sich, daß, wenn man die dunkel adaptierten Augen einzeln prüfte, die Blendung des zuerst exponierten Auges durchweg bei einer sehr viel geringeren Lichtintensität erfolgte, als zur Blendung des gleich darauf exponierten Auges nötig war, obwohl der Adaptationszustand beider Augen im Momente der Exposition doch zweifellos annähernd derselbe war.

In bezug auf den Einfluß der Expositionsdauer zeigte es sich, daß eine gewisse Mindestdauer notwendig ist; bei gar zu kurzen Lichtreizen trat selbst bei höchster Intensität niemals Schmerz und bei mir auch niemals Unlust auf; so soll auch der Blitz niemals Blendungsschmerz verursachen. Wenn andrerseits der Reiz einigermaßen lange dauert, so nimmt der Blendungsschmerz sicherlich ab, wohl infolge einer gewissen Adaption des Auges. Es liegt nahe, hierbei an die analogen Verhältnisse bei der Reizung eines Nerven durch den elektrischen Strom zu denken.

Besonders deutlich wird der Umstand, daß nicht sowohl die Dauer des Lichtes, sondern der erste Einfall des Lichtes Schmerz hervorruft, wenn der Lichtreiz nicht kontinuierlich, sondern in Intervallen wirkte. Es gelang regelmäßig bei einer genügend großen Zahl von Wiederholungen unterschmerzlicher Lichtreize — wenn sie nicht gar zu tief unter der Schwelle lagen — Blendungsschmerz hervorzurufen, trotzdem doch zweifellos hierbei weniger Licht das Auge traf, als wenn der Lichtreiz dauernd gewirkt hätte. Zur Erzeugung des Blendungsschmerzes sind naturgemäß um so weniger Wiederholungen notwendig, je intensiver der Reiz ist. — Gerade dieser Umstand erlaubt sehr sichere numerische Bestimmungen, und dürfte sich als die beste Methode zum quantitativen Studium des Blendungsschmerzes erweisen und könnte dazu dienen, manche interessante Tatsache festzustellen (Optimum der Frequenz, Optimum der Dauer des Einzelreizes usw.).

Auch dies Verhalten ist durchaus entsprechend den analogen Verhältnissen bei mehrfacher Nervenreizung.

In Bezug auf den Einfluß der Flächengröße ergab sich, daß große Flächen geringere Lichtintensität erfordern als kleine. Bei den Extremen ist dies außerordentlich deutlich: ein kleines Loch, durch das man eine sehr helle Wolke betrachtet, ist nicht blendend, dagegen blendet der gesamte Wolkenhimmel selbst noch an trüben Tagen.

Wenn man die Größe der belichteten Netzhautstelle dadurch verdoppelt, daß man binokular beobachtet, so wirkt dies in Bezug auf das Auftreten des Blendungsschmerzes mehr, als die objektive Verdoppelung, und zwar ist bei monokularer Beobachtung erst der 16fache Reiz etwa ebenso schmerzhaft als der einfache, binokular beobachtete. Hierauf beruht die Gewohnheit, im blendenden Licht ein Auge zu schließen. Die Sehdeutlichkeit wird hierdurch fast gar nicht, der Blendungsschmerz erheblich herabgesetzt.

Abgesehen von dem tatsächlichen Wert des Mitgeteilten scheinen mir die Befunde vor allem deshalb interessant, weil sie ganz deutlich zeigen, daß der Adaptationszustand des Auges nicht durch Schwellenbestimmungen allein auch nur einigermaßen erschöpfend geschildert werden kann, denn wenn, wie oben gesagt, die Blendungs-Empfindlichkeit auf das 100fache wuchs, wuchs gleichzeitig die Empfindlichkeit seiner Schwellenwerte um mehr als das 100fache. Für die praktische Bewertung der Adaptation kommt aber die Blendung mindestens ebenso in Betracht, wie die Schwelle der Empfindlichkeit.

Dies gewinnt eine erhöhte Bedeutung, weil ich auf Grund von Versuchen, die ich gemeinsam mit S. Rabinowitsch angestellt, nachweisen konnte, daß bei gleicher Schwellenempfindlichkeit ein sehr verschiedener Adaptationszustand vorhanden sein kann; es scheint daher, daß in der Tat die von Aubert eingeführten Schwellenkurven nicht zur Bestimmung des jeweiligen Adaptationszustandes genügen.

Auch sonst ergaben sich mehrfache Parallelen zwischen den Resultaten der genannten Arbeit und unseren jetzigen Feststellungen. So konnte der in Bezug auf die Blendung ganz zweifellos konstatierte Einfluß des einen Auges auf das andere in sehr viel geringerem Grade auch für die Empfindlichkeitsschwelle wahrscheinlich gemacht werden.

Weiter hatte sich bei einer genauen Schwellenbestimmung herausgestellt, daß eine kurz dauernde Belichtung nicht wie man erwarten sollte, die Schwellenempfindlichkeit herabsetzt, sondern für kurze Zeit zu steigern scheint. Auch dies trifft, wie wir gesehen haben, im ausgesprochensten Maße für die Blendung zu. Doch muß in Bezug auf weitere Einzelheiten auf die demnächst erscheinende Dissertation von S. Rabinowitsch verwiesen werden.

9) Herr H. Feilchenfeld: Über den Sitz des Blendungsschmerzes.

10) Herr Adolf Gutmann zeigt mittels des Projektions-Apparates zunächst pathologisch-anatomische Präparate dreier Fälle von Papilloma carunculi lacrymalis.

Im ersten Fall bestand das Rezidiv eines früher entfernten Papilloms bei einem etwa 3jährigen Kinde: man sah im Präparat den typischen histologischen Bau der Karunkel, von deren Grundsubstanz unmittelbar baumastförmig die Zotten mit dickem Epithelmantel und axialem Gefäß ausgingen. Im zweiten Präparat, von einer 31jährigen stammend, war außerordentlich reichliche Zottenverästelung vorhanden und tiefe dicht nebeneinander liegende Oberflächenfalten. Das dritte zeigte den großen Blutreichtum dieses Papilloms: zahlreiche große dünnwandige Gefäße, woraus sich die anamnestisch

festgestellten, leicht auftretenden Blutungen bei Berührungen und die reichliche Blutung bei der später erfolgten Exstirpation des Tumors erklären.

Das letzte Präparat zeigt ein weiches Fibrom der Karunkel, bestehend aus Epithelmantel, lockeren Bindegewebs-Fibrillen mit Kernen und reichlichen großen Gefäßen, um die sich zahlreiche Rundzellen lagern. Der Epithelmantel weist an einer Seite reichliche, dicht nebeneinander stehende Becherzellen auf, deren Öffnung nach der Oberfläche des Tumors gerichtet ist. Der pathologisch-anatomische Befund eines typischen weichen Fibroms der Caruncula lacrymalis ist in der Literatur noch nicht gegeben worden.

Journal-Übersicht.

I. A. v. Graefe's Archiv f. Ophthalmologie. LXVI. 2.

1) **Beiträge zur Histopathologie der parenchymatösen Erkrankungen der Cornea**, von Dr. Wilh. Reis, Privatdozent und Assistenzart an der Kgl. Univers.-Augenklinik zu Bonn.

Verf. beschreibt zwei Fälle von intrauteriner parenchymatöser Hornhaut-Erkrankung.

1) Frühgeburt, 7. Monat. Exitus 1 Stunde nach spontaner Geburt. Der Verdacht, daß Lues vorlag, wurde durch den Nachweis von Spirochäten in den Nieren und weniger zahlreich in andren inneren Organen bestätigt.

An beiden Hornhäuten bestanden annähernd übereinstimmend eigenartige Veränderungen. Die Oberfläche war matt, fein gestippt, und in geringer Entfernung vom Limbus, mit ihm koncentrisch befand sich eine etwa 2 mm breite, ringförmige, grauweiß-gelbliche Trübung, welche tief im Parenchym gelegen war. Das Centrum der Hornhaut hob sich deutlich ab, war aber nicht völlig klar. Zwischen dem äußeren Rande des Ringes und dem Limbus verlief eine feine zackige Trübungslinie in den oberflächlichen Schichten.

Die mikroskopische Untersuchung ergab, daß in den Saftspalten des Hornhautparenchyms zahlreiche Zellen lagen, deren Herkunft im einzelnen meistens nicht mit Sicherheit bestimmt werden konnte. Jedenfalls handelte es sich sowohl um proliferierte fixe Hornhautzellen, als auch um eingewanderte Leukocyten. Die gewucherten Kerne der fixen Hornhautzellen zeigten zum Teil starken Zerfall, stellenweise waren die Saftspalten mit abgestorbenen Zellen angefüllt, die eine homogene Masse bildeten. Daneben bestand Degeneration der Lamellen, nach deren Zerfall die Saftlücken ineinander übergingen, so daß verhältnismäßig große Hohlräume entstanden. Die Regenbogenhant war stärker, als sonst bei Embryen gefunden wird, mit zelligen Elementen durchsetzt, doch fehlten herdförmige Ansammlungen von Zellen, wie sie der Ciliarkörper aufwies. Die Aderhaut war frei von echten zelligen Infiltraten. Die Gefäße in der Umgebung der Hornhaut zeigten keine nennenswerten Veränderungen.

Verf. vermutet, daß eine Schädlichkeit vom Kammerwasser aus auf die Hornhaut einwirkte, und daß der Ringtrübung eine ähnliche Bedeutung zukommt, wie dem bekannten Einwanderungsringe. Für eine Schädigung der Hornhaut spricht, daß niedriges Epithel am Rande der Hornhaut zweifellos regeneriertes Epithel darstellte. Die Hornhauttrübung wurde demnach nicht durch eine Erkrankung der Aderhaut verursacht, sondern war primär entstanden durch Schädigung des Gewebes seitens des im Kammerwasser enthaltenen syphilitischen Giftes.

2) Kind mit Hydrocephalus, nach Perforation entbunden. Der rechte Augapfel war gesund, der linke zeigte eine ähnliche Trübung wie in Fall 1, doch lag nur ein Halbring in der unteren Hälfte der Hornhaut.

Die Bowman'sche Membran war erhalten, das Epithel unten defekt. Unmittelbar unter der Bowman begann eine massenhafte Ansammlung von Zellen in der Hornhaut-Grundsubstanz. Auch hier fanden sich Leukocyten und Abkömmlinge der fixen Hornhautzellen. Die Regenbogenhaut und Aderhaut waren ziemlich kernreich, umschriebene Rundzellenhaufen lagen nur im äußeren Abschnitt der Aderhaut. Wahrscheinlich war der Prozeß endogen von der Aderhaut her entstanden.

2) **Wie ist die vermehrte Purpurfärbung in der Sehleiste der Kaninchenhaut zu erklären?** Von Robert Weiss, cand. med. (Aus dem physiol. Institut zu Leipzig.)

Wie Kühne s. Zt. eingehender beschrieb, nimmt bei einigen Säugetieren die Dunkel-Netzhaut in einem horizontal verlaufenden Streifen stärkere Purpurfärbung an. (Sehleiste.) Nach den Untersuchungen des Verf.'s besteht in diesem Netzhautgebiet eine Verdickung aller Schichten. Die stärkere Purpurfärbung wird besonders auf eine bedeutenden Verlängerung der Stäbchenaußenglieder beruhen.

---

3) **Über einen Fall von typischem Iriskolobom**, von Dr. W. Zimmermann in Görlitz.

Ein 27jähriger Mann gibt an, daß das eigentümliche Aussehen des rechten Auges sogleich nach der Geburt aufgefallen sei. Im unteren-inneren Quadranten ist die Hornhaut „verkürzt", die Hornhaut-Lederhautgrenze verwaschen, die angrenzende Lederhaut abgeflacht. Am unteren Hornhautrande finden sich drei Perforationsnarben. Etwa die äußere-untere Hälfte der Regenbogenhaut fehlt bis auf zwei kleine neben Perforationsnarben gelegene Pigmentreste an der Hinterfläche der Hornhaut. Die Regenbogenhaut ist ohne ausgesprochene Zeichnung und zeigt konsensuell und auf direkten Lichtreiz geringe Beweglichkeit. Auf der vorderen Linsenkapsel liegen zahlreiche Pigmentreste. Objektiv Astigmatismus, Gläser verbessern nicht. $S = {}^{1}/_{35}$. Medien klar, keine krankhaften Veränderungen am Hintergrunde.

Das linke Auge hat nach Ausgleich eines Astigmatismus volle Sehschärfe. Die Hornhaut-Lederhautgrenze ist im ganzen Umfange verwaschen, doch fehlen Narben. Die Zeichnung der Regenbogenhaut ist wenig ausgeprägt, Bälkchenstruktur indessen ganz normal, die Pupille etwas nach oben-innen verlagert, von nahezu dreieckiger Form.

Verf. nimmt an, daß eine intrauterine Entzündung sich zu einer Zeit entwickelte, als die Irisanlage bereits im Entstehen begriffen war. Da, wo an den Perforationsstellen die Linse der Hornhaut am längsten anlag, wurde die Entwicklung der Regenbogenhaut gehemmt, und die bereits gebildete Mesoblastschicht verfiel mit dem größten Teile des Pigments der Aufsaugung.

---

4) **Experimentelles und Klinisches über die Anwendung lokaler Lichttherapie bei Erkrankungen des Bulbus, insbesondere beim Ulcus serpens**, von Prof. E. Hertel, I. Assistent der Univers.-Augenklinik zu Jena.

Durch längere Einwirkung kurzwelligen Lichtes werden Gewebszellen zunächst in ihren Funktionen gelähmt und zum Absterben gebracht. Bak-

terien sind viel empfindlicher, als tierisches Gewebe. Will man Bakterien abtöten, so sind häufigere kurz dauernde Bestrahlungen vorzunehmen, während bei beabsichtigter Gewebszerstörung Sitzungen von längerer Dauer erforderlich sind.

Durch Bestrahlung mit ultraviolettem Lichte werden auch Bakterien-Toxine unwirksam gemacht, während Antitoxin-Lösungen bisher keine Einwirkung zeigten.

Die Bestrahlungen erzeugen am Auge eine beträchtliche Entzündung: Rötung, Ödem der Bindehaut. Besonders die vermehrte Blutzufuhr wird die Heilwirkung unterstützen. Es gelingt, durch die Hornhaut hindurch in der vorderen Kammer liegende Bakterien abzutöten. Eine ähnliche Wirkung wird aber erzielt, wenn die Bakterien in die vordere Kammer eines zuvor durch Bestrahlung gereizten und entzündeten Auges eingeführt werden. Der Lichtreiz bewirkt eine Vermehrung der antitoxischen Stoffe in der vorderen Kammer.

Bei sehr starkem Lichtreize treten die Folgezustände sofort ein, bei schwächeren Reizen scheinbar erst nach einiger Zeit. Tatsächlich beginnt die Wirkung sofort, wir vermögen aber die feineren Vorgänge in den Zellen nicht wahrzunehmen.

Verf. benutzte anfangs den Magnesiumfunken, der nur 4 mm lang zu sein braucht und bei 3 bis 4 Ampères für die therapeutische Verwendung an der Hornhaut völlig ausreicht. Er wirkt subjektiv nicht blendend, und seine Strahlen werden, wie Versuche zeigten, besonders von der Linse so absorbiert, daß eine schädliche Wirkung auf die Netzhaut nicht stattfindet. Die mit Eisenbogenlicht angestellten Versuche Birch-Hirschfeld's sind anders zu beurteilen. Leider ist der Magnesiumfunken-Apparat sehr kompliziert und das Geräusch bei überspringendem Funken lästig. Nach vielfachen Versuchen erwies sich eine Legierung von Kadmium und Zink als sehr brauchbar und ebenso unschädlich für die Netzhaut. Der Apparat des Verf.'s wurde vom Mechaniker Gehricke angefertigt.

Die Lichtbehandlung wurde bei annähernd 50 Fällen von Ulcus serpens angewandt, und zwar nach denselben Grundsätzen, welche für die Kauterisation gelten. Die Ausbreitung des Geschwürs mußte sicher festgestellt sein.

Verf. gibt eine kurze Krankengeschichte jedes Falles und betont, daß die neben der Kauterisation übliche Anwendung von Atropin und warmen Umschlägen beibehalten wurde.

Der Bestrahlung folgt stets eine Zunahme des Reizzustandes: vermehrte Injektion, Chemosis und selbst stärkere Infiltration der Hornhaut und Zunahme des Hypopyons. Diese vorübergehenden Folgezustände wirken durch die Hyperämie günstig, erschweren aber die Beurteilung, ob das Geschwür fortschreitet oder nicht. Auf der andren Seite bietet aber die Lichtbehandlung den großen Vorteil, daß kein gesundes Gewebe durch den glühenden Draht zerstört oder durch strahlende Wärme ungünstig verändert wird. Bei den bestrahlten Fällen sind die zurückbleibenden Narben auffallend zart und die Erfolge bezüglich der Sehkraft relativ günstig.

In der ersten Gruppe, welche etwas mehr als die Hälfte der Fälle enthält, genügte die Lichtbehandlung allein, um Stillstand der Geschwüre zu erzielen. Die zweite Gruppe umfaßt 8 Fälle, in denen entweder wegen großen Hypopyons die Spaltung vorgenommen wurde oder Perforation eintrat. Endlich folgen noch 13 Fälle, welche neben der Lichtbehandlung die Kauterisation und unter Umständen auch die Spaltung erforderten. Bei allen

diesen Fällen spielt offenbar die Neu-Infektion eine wichtige Rolle. Die Ursachen des Versagens können verschiedenartig sein. Vielleicht ist die Dauer und Stärke der Bestrahlung anders zu dosieren und die Wellenlänge der verwendeten Strahlen zu ändern.

Ein Hauptübelstand bleibt vorläufig die Schwierigkeit, die Reaktionserscheinungen der Bestrahlung und die Anzeichen des Fortschreitens des Geschwürs sicher zu trennen. Und dieser Übelstand ist schwerwiegend. Wir sollen der verderblichen Ausbreitung möglichst rasch steuern und andrerseits in Rücksicht auf das Sehvermögen nicht mehr Substanz opfern als unvermeidlich ist.

---

5) **Über experimentelles Glaukom nebst Untersuchungen am glaukomatösen Tierauge,** von Dr. Paul Erdmann, I. Assistent an der Univers.-Augenklinik zu Rostock.

Die bisherigen zahlreichen Versuche, durch Verödung der Abflußwege des Kammerwinkels Glaukom hervorzurufen, scheiterten daran, daß die milderen Verfahren keine ausreichende Verwachsung herbeiführte und die mehr oder minder eingreifenden Methoden so schwere Nebenwirkungen verursachten, daß ein einwandfreies Resultat nicht erzielt werden konnte. Das gilt für die rein mechanischen Eingriffe, wie für die Versuche mit chemischen Stoffen.

Verf. kam durch Zufall auf ein neues brauchbares Verfahren. Bei Versuchen über die Wirkungen des elektrolytisch zersetzten Kammerwassers auf das Auge wurde auch eine Stahlnadel als positive Elektrode in die vordere Kammer eines Kaninchens eingeführt. Darauf folgte Druck-Erhöhung, Vergrößerung des Augapfels und Druck-Exkavation der Papille.

Diese Beobachtung veranlaßten systematische Versuche, welche zu bemerkenswerten Ergebnissen führten. Bei einer Einwirkung des Stromes von wenigen Minuten färbt sich die Nadel schwarz, und in ihrer Umgebung bilden sich graugelbe feinflockige Massen. Rasch tritt Rötung, Chemosis, Irishyperämie und parenchymatöse Hornhauttrübung ein, und schon nach wenigen Tagen beginnt die Erhöhung der Tension mit nachfolgender Erweiterung der Pupille, Ausdehnung der Augapfelkapsel und Exkavation der Papille.

Bei der chemischen Untersuchung wurde Eisenoxyd und Eisenoxydul im Kammerwasser nachgewiesen.

Anatomisch ergab sich, daß das Eisen teils in gelöstem Zustande (Mikroreaktion), teils in Form von Körnchen in die vorderen und mittleren Schichten der Regenbogenhaut und in den Fontana'schen Raum eindringt. Hier bewirkt es Proliferation der die Balken auskleidenden Endothelzellen und Auswanderung von Leukocyten. Schließlich wird das Filterwerk völlig obliteriert und durch ein an Spindelzellen reiches fibrilläres Gewebe ersetzt, welches die Iriswurzel fest mit der Corneo-Sklera verbindet. Verf. beobachtete, wie andre Untersucher vor ihm, daß die Endothelzellen ein starkes Proliferationsvermögen besitzen und zur Bildung von glashäutigem und fibrösem Gewebe Anlaß geben. Die Exkavation der Papille konnte nur als Folge des erhöhten Druckes angesehen werden. Kavernen im Sinne Schnabel's wurden stets vermißt.

Die starke Ausdehnung der Kaninchen-Lederhaut entspricht ganz dem Hydrophthalmus jugendlicher menschlicher Individuen.

Störend waren bei den Versuchen die heftigen entzündlichen Erschei-

nungen, die Verf. unbeabsichtigten Nebenwirkungen der Elektrolyse zuzuschreiben geneigt ist. Er entleerte daher durch Punktion Kammerwasser und unterwarf es mit Hilfe von 2 Stahlnadeln der Elektrolyse. Die entstehende flockige, schwarzgraue Masse wurde in die vordere Kammer eingespritzt. Der Verlauf war ähnlich wie bei der ersten Versuchsanordnung, nur blieben die entzündlichen Erscheinungen gering. Im übrigen folgte in 75 % der Versuche Drucksteigerung mit Ausdehnung der Kapsel. Die Mißerfolge werden vielleicht durch die Anwesenheit von Fibrin verursacht, welches die Eisenteile einschließt und ihr Eindringen in die Maschenräume verhindert oder doch erschwert.

Siderosis der tieferen Teile des Auges wurde nicht beobachtet.

Läßt man Eisenstücke längere Zeit in physiologischer Kochsalzlösung liegen, so gewinnt man eine eisenhaltige Flüssigkeit, welche ebenfalls nach Übertragung in die vordere Kammer Glaukom erzeugt. Scheer.

II. Zeitschrift für Augenheilkunde. Bd. XVII. 1907. Heft 5.

1) **Ein Beitrag zur Lehre vom Schichtstar**, von Dr. F. Ruhwandl (Univers.-Augenklinik Würzburg)

Verf. bringt die Untersuchung von 10 entbundenen Schichtstar-Linsen, die von den bekannten Ergebnissen nicht abweichen. Er tritt für die Hess'sche Theorie ein, daß der Schichtstar eine angeborene Entwicklungsstörung sei.

---

2) **Beitrag zur Kenntnis der Bindehautschrumpfung nach Pemphigus**, von Dr. H. Amberg. (Univers.-Augenklinik Basel.)

Mitteilung eines Falles.

---

3) **Beitrag zur Ätiologie der Drucksteigerung**, von Dr. Hesse. (Univ.-Augenklinik Graz.)

Auf Grund zweier Beobachtungen berichtet Verf., daß die Quellung der unverletzten Linse im normalen Verlaufe des Alterstars Anlaß zu Drucksteigerung sein kann. Die Quellung bewirkt einen rein mechanischen Verschluß des Kammerwinkels ohne entzündliche Verlötung. Iridektomie und Extraktion brachten Heilung.

---

4) **Ein epibulbäres, pigmentiertes Sarkom**, von Privatdoz. Dr. v. Sicherer in München.

Bei einer 70jährigen Patientin wurde das Entstehen eines epibulbären Sarkoms aus Naevi pigment. beobachtet. Das Sarkom wucherte nach rückwärts, verbreitete sich schließlich nach der Hirnbasis hin. Der Exitus erfolgt nach multiplen Metastasen in Leber und Nieren.

---

5) **Über Veränderungen am Sehorgan bei Schädelverbildungen und ihre Ursachen, mit besonderer Berücksichtigung des sog. Turmschädels und der Rachitis**, von Dr. W. Krauss, Privatdozent in Würzburg.

Verf. übt zunächst Kritik an den Erörterungen in der Literatur. Die Auffassung Enslin's, daß der Turmschädel eine durch vorzeitige Verknöcherung der Sut. coronaria entstandene Schädelform sei, verwirft er, ebenso die Aufstellung eines Typus Pseudoturmschädel durch Cohen.

Einen Fall, der beide Formen zu vereinigen scheint, bespricht Verf. eingehend, wobei er besonders auf die Bedeutung von Röntgen-Aufnahmen der Schädel zur Klärung der Frage hinweist. Nach weiteren allgemeinen Ausführungen kommt Verf. zu dem Schlusse, daß es nicht angeht, zwischen Augen-Affektionen bei Turmschädel und solchen bei andren „Typen" von Schädel-Verbildungen zu unterscheiden. Der Exophthalmus, die Sehnerven-Atrophie und die andren Folge-Erscheinungen dieser Schädel-Deformationen sind darauf zurückzuführen, daß ein Mißverhältnis zwischen der Ausdehnungsfähigkeit der Schädelkapsel und der Ausdehnung ihres Inhalts eintritt. Die Ursache besteht in einem meist kurz nach der Geburt sich äußernden, chronisch entzündlichen Erkrankungsprozesse des Schädelknochen-Systems, der vielleicht mit echter Rachitis zusammenhängt. Er führt zu Hydocephalus, zu frühzeitiger Synostose einzelner Nähte und zu verspäteter Verknöcherung der knorplig angelegten Teile der Schädelbasis, je nach der Entwicklungszeit und der Stärke, mit der er den Schädel befällt.

---

6) **Studien über die erblichen Verhältnisse der Hornhaut-Krümmung,** von Dr. Steiger in Zürich.

Verf. hat in einer früheren Arbeit gefunden, daß die Astigmatismusverhältnisse ganz wesentlich durch erbliche Momente bedingt werden. Das gleiche gilt nach seinen neuen Ausführungen von der minimalen Hornhautkrümmung.

Heft 6.

1) **Über die Beziehungen der Miculicz'schen Erkrankung zur Tuberkulose,** von Dr. O. Napp. (Univers.-Augenklinik Berlin.)

Vgl. Referat in diesem Centralblatt April 1907, S. 112.

---

2) **Über Infiltrations-Anästhesie in der Augenheilkunde,** von Dr. Stutzer in Köln.

Zur Infiltrations-Anästhesie gebraucht Verf. Cocaïn, das allen Ersatzpräparaten gleichwertig ist, in 1—$^1/_2$ % Auflösung in physiologischer Kochsalzlösung unter Zusatz von 1 Tropfen Adrenalin auf 1 ccm. Als Ersatz ist Eusemin zweckmäßig.

Die Lösung wird in das Gewebe des Operationsfeldes bzw. in dessen Nachbarschaft gespritzt.

Bei Iridektomie spritzt Verf. 1—2 Teilstriche unter die Bindehaut parallel zum beabsichtigten Hornhautschnitt. Dieselbe Menge macht eine Skleralpunktion schmerzlos. Bei Conjunctival-Plastik, Tenotomie, Vorlagerung gewährleistet die Infiltration nicht nur hinreichende Schmerzlosigkeit, fördert auch die Orientierung. Aus allgemeinen Gründen zieht Verf. bei der Enukleation Allgemeinbetäubung vor. Bei Operationen an den Lidern und am Tränensack kombiniert Verf. die örtliche Infiltration mit einer Betäubung des Nervus infratrochlearis bzw. des N. frontalis, N. supraorbitalis, N. infraorbitalis. Verf. macht genauere Angaben.

---

3) **Zur Kasuistik der ringförmigen Trübungen an der Linsen-Vorderfläche nach Kontusions-Verletzungen des Auges,** von Dr. Krusius. (Univers.-Augenklinik Marburg.)

Nach einer von vorn einwirkenden Verletzung mit einem Eisenstück, wobei Hornhaut und Pupillarrand fest gegen die Linse gepreßt wurden, so

daß das Linsenepithel durch den Pupillenrand geschädigt wurde, war in Verf.'s Falle bei Mydriasis eine ringförmige Linsentrübung sichtbar. Es entspricht das ähnlichen Beobachtungen von Vossius. Die Trübung war am Schluß der Beobachtung nach 4 Wochen noch deutlich sichtbar.

Band XVIII, Heft 1.

1) **Über die unter dem Namen Blepharitis ciliaris bekannten Erkrankungen des Lidrandes,** von Dr. F. Cherno in Dornach.

Verf. sucht eine Reihe von Formen der Blepharitis zu unterscheiden, die jedoch kaum über Unterschiede des Grades hinausgehen. Am häufigsten ist die Erkrankung sycomatöser Natur. Die Infektion findet meist im Moment des Cilienwechsels auf die jugendlichen Knopfcilie statt. Die Therapie besteht in systematisch wiederholter Epilation der erkrankten Cilien.

Neben der gewöhnlichen sykomatösen Blepharitis existiert eine davon unabhängige ekzematöse, bei der die Ulcerationen nachweislich nicht mit erweiterten Haarfollikeln in Verbindung stehen.

---

2) **500 Katarakt-Extraktionen aus der Graser Augenklinik,** von Dr. R. Hesse.

Dimmer träufelt jetzt vor der Operation in allen Fällen Homatropin ein zur Erleichterung der Kapselöffnung und Linsen-Entbindung. Bis 1906 war die Lappen-Extraktion ohne Iridektomie die Regel, seither legt Dimmer eine periphere Iridektomie an, da dadurch die größte Sicherheit gegen Irisvorfälle gewährleistet scheint.

Beim Herausstreifen der Kortikalmassen kehrte Dimmer zu dem alten Verfahren mit dem unteren Lide zurück unter Deckung der Wunde mit dem Oberlide.

Bei der Nachbehandlung blieben die Patienten nur einen Tag im Bette. Von den 500 Fällen betrafen 458 unkomplizierte, 42 komplizierte Stare. 234 Fälle wurden ohne Iridektomie operiert, dabei kam es 27 mal = 11,5% zu Irisvorfällen, zu Entzündungen 10 mal = 4,3%, zu Wundsprengungen 37 mal. In 56 Fällen wurde eine kleine periphere Iris-Ausschneidung vor der Kapsel-Eröffnung vorgenommen. Dabei kam es 6 mal zur Wundsprengung und nur 1 mal = 1,9% zu Irisvorfall.

149 Operationen wurden mit Iridektomie ausgeführt. Im ganzen betrugen die Verluste 16 = 3,5%. Die Sehschärfe war überwiegend sehr gut.

Verf. spricht sich für Operation mit peripherer Iridektomie aus. Sie zeitigt gute Sehschärfe bei geringer Gefahr des Irisvorfalles.

---

3) **Spontanheilung eines traumatischen pulsierenden Exophthalmus,** von Dr. Pincus in Köln.

Nach einem Sturz, der zu Schädelbasis-Fraktur geführt hatte, war bei dem Patienten pulsierender Exophthalmus eingetreten, der wohl durch ein Aneurysma arterio-venosum infolge Ruptur der Carotis interna im Sinus cavernosus bedingt wurde. Dieser linksseitige Exophthalmus konnte durch Kompression der rechten Carotis interna zum Verschwinden gebracht werden.

Nach 10jährigem Bestehen trat Heilung von selbst ein, sie ist wohl durch Gerinnungs- und Thrombosierungsvorgänge im Sinus cavernosus bedingt.

---

4) **Ein Fall von Narbenfixation der Augen nach luetischer Nekrose**

der nasalen Orbitalwand, von Dr. H. Lauber. (I. Univers.-Augenklinik Wien.

---

5) **Bemerkungen zur Myopiefrage,** von Dr. F. Ask, Privatdoz. in Lund.
Verf. verteidigt die Lehre Stilling's in scharfen Ausführungen gegen Hamburger.

Heft 2.

1) **Die Veränderungen des Hornhaut-Astigmatismus und der Hornhaut-Refraktion im Zeitraum von $5^1/_2$ Jahren an Hand von 3000 Doppelmessungen,** von Dr. A. Steiger in Zürich.
Um über die Veränderlichkeit der Hornhautwölbung tatsächliches Material zu erhalten, führte Verf. Doppelmessungen bei 1300 Augen von Knaben und 1700 Augen von Mädchen aus. Er fand, daß etwa die Hälfte der Hornhäute innerhalb der $5^1/_2$ Jahre flacher wurde, die andre Hälfte blieb gleich. Ausnahmsweise fanden sich auch stärkere Wölbungen. Die Abflachung überwiegt bei den ursprünglich stärker gewölbten Hornhäuten. Die Unterschiede zwischen der Hornhaut-Refraktion der einzelnen Augen scheinen sich etwas auszugleichen. Die Abflachung ist bei den Mädchen stärker, als bei den Knaben.

---

2) **Die Architektur des Auges, ein Regulierungsmechanismus für die intraokularen Druck- und Stromschwankungen,** von Dr. J. Kuschel in Lüdenscheid.

---

3) **Beobachtungen über Altersstar mit Sekundärglaukom,** von Privatdozent Dr. Ulbrich in Prag.
Mitteilung dreier Fälle, in denen durch Quellung eines Altersstars Drucksteigerung hervorgerufen wurde.

---

4) **Zur Lösung des Problems der Kugel-Einheilung. Nachtrag 1907,** von Dr. H. Schmidt in Wilhelmshaven.
In 5 Fällen von Kugel-Einheilungen nach Exenteration, wie sie Verf. früher beschrieben hat, ist die Kugel reaktionslos und ohne an ihr nachweisbare Veränderungen ertragen worden. Die Beobachtung dauert bis zu $8^1/_4$ Jahren. In keinem Falle wurde das zweite Auge beeinflußt.
Das gleiche Verfahren versuchte Verf. bei 4 Fällen nach Enukleation, im letzten Falle mit Erfolg.

---

5) **Zwei Fälle von kontralateraler Sehstörung nach Operation der Spina septi narium, der eine kompliziert durch Erblindung auf der Seite der Operation und durch meningitische Symptome,** von Dr. Laas in Frankfurt a. O.
Über den ersten Fall berichtete Verf. in der Berliner ophthalm. Gesellschaft. (Referat in diesem Centralbl. März 1907, S. 78.)
Der zweite, ihm überlassene, Fall ähnelt dem ersten insofern, als auch bei ihm unmittelbar nach der Nasenscheidewand-Operation Erblindung des einen und Sehstörung des andren Auges eintrat. Er unterscheidet sich von ihm dadurch, daß bei der Operation nicht gemeißelt wurde, sondern die Säge in Anwendung kam, und daß außer der Sehstörung lange anhaltende Allgemein-Erscheinungen eintraten, die auf cerebrale und meningeale Reizung zurückgeführt werden mußten.

Die Fälle sind eine Mahnung, bei der Operation weit nach hinten und oben sich erstreckender Septum-Deviationen Zurückhaltung zu üben.

---

6) **Über Übertragung von Hautschollen nach der Enukleation bei eingeengtem Bindehautsack,** von Prof. Kuhnt in Bonn.

Bei wesentlich verengtem Bindehautsack findet nach einer Enukleation meist eine derartige Verkleinerung des Bindehautsackes statt, daß das Tragen eines annähernd großen künstlichen Auges unmöglich wird.

Verf. fand in folgendem Verfahren Abhilfe. Er näht die Sehnen der geraden Augenmuskeln an die Conjunctiva, überträgt nach der Enukleation eine von der Innenfläche des Oberarmes oder des Oberschenkels entnommene Hautscholle auf die durch Entfernung des Augapfels gesetzte Wundstelle. Das Stück muß recht groß und annähernd rund sein, seine Ränder werden möglichst weit unter die Bindehaut geschoben. Um die Hauptstelle in Berührung mit der Wundfläche zu erhalten, legt Verf. ein Holzei oder ähnlichen Pfropf in den Bindehautsack.

Heft 3.

1) **Experimentelle Untersuchungen über die gewebsschädigenden Eigenschaften des Novokaïns,** von Dr. Verderame in Basel.

Das Novokaïn wirkt schädlicher und weniger schmerzstillend, als das Kokaïn.

---

2) **Untersuchungen über den Bakteriengehalt der Bindehautsäcke von Star-Operierten bei Anwendung aseptischer Verbände,** von Dr. O. Napp. (Univers.-Augenklinik Berlin.)

Vgl. Referat in diesem Centralbl. Juli 1907, S. 208.

---

3) **Neue diagnostisch wichtige Resultate bei Durchleuchtung des Auges mit der Sachs'schen Durchleuchtungs-Lampe,** von Dr. H. Vuellers in Aachen.

Sachs verwendet seine Lampe zur Sichtbarmachung von intraokularen Fremdkörpern, zur Erkennung von Tumoren, von Chorioideal-Abhebungen, zum Erkennen des aufrechten Bildes des Fundus, der Ciliarfortsätze und der Purkinje'schen Aderhautfigur.

Verf. sah bei und nach Iritis oder Iridocyclitis ein Aufleuchten der Iris an verschiedenen Stellen. Bedingt ist dies durch Fehlen des retinalen Pigmentes. Bei Iridodialyse sah er einen großen Teil des retinalen Pigmentes fehlen, obwohl die Dialyse klein war.

Bei Patienten, die über Blendung klagten, fand sich ein Fehlen des retinalen Pigmentes an einzelnen Stellen. Bei Cataracta secundaria leuchten die Stellen, an denen Trübung vorhanden ist, am hellsten auf, wohl infolge besonderer Brechungsverhältnisse.

Bei einem Falle sehr dichter Membr. pupillaris persev. leuchtete die Pupille ganz rund auf.

---

4) **Entfernung einer bei der Extraktion in den Glaskörper luxierten Linse nach 7 Jahren,** von Prof. Dr. Koster-Gzn. in Leiden.

Bei einem Patienten mit hochgradiger Kurzsichtigkeit und Cataracta zonularis war bei der Linear-Extraktion der Kern in den Glaskörper luxiert. Es folgte heftige Entzündung der Uvea, welche wieder aufhörte. Nach

7jährigem ruhigen Verweilen im Glaskörper tauchte die Linse in der Vorderkammer auf und verursachte Iridocyclitis ohne Drucksteigerung. Es gelang den Kern zu entfernen, worauf die Entzündung nachließ.

Heft 4.

1) **Über die pathologisch-anatomischen Veränderungen der Blutgefäße bei Syphilis,** von Prof. v. Michel in Berlin.

Das eine Auge eines 38jährigen Mannes wurde wegen Drucksteigerung, als deren Ursache ein Tumor vermutet wurde, enukleïrt. Ein Einblick mit dem Augenspiegel war unmöglich.

Die anatomische Untersuchung ergab eine syphilitische Gefäß-Erkrankung im Gefäßgebiete der Iris und der Arteria und Vena centralis retinae, verbunden mit einer kleinzelligen Infiltration des Gewebes, bald in diffuser Ausdehnung, besonders in der Aderhaut, bald in bandenförmiger Anordnung. Auffällig erschien, daß fast ausschließlich die Adventitia und Intima der Gefäße erkrankt waren, während die Media größtenteils verschont blieb. Dies scheint Verf. gerade ein Charkteristikum der syphilitischen Erkrankungen der Wandungen der Augengefäße zu sein. Mitteilungen aus der Literatur über entsprechende Beobachtungen bestätigen diesen Satz.

---

2) **Untersuchungen über das Vorkommen baktericider Substanzen im Bindehautsekret nebst Bemerkungen über den Heilungsprozeß des Bindehautkatarrhs,** von Prof. Dr. zur Nedden. (Univers.-Augenklinik Bonn.)

Verf. faßt die Ergebnisse seiner Untersuchungen dahin zusammen, daß die entzündlichen Produkte, welche bei infektiösen Erkrankungen der Conjunktiva in dem Bindehautgewebe enthalten sind und zum Teil in das Sekret übertreten, baktericide Eigenschaften besitzen, während die Tränenflüssigkeit und das normale Bineehautsekret nicht baktericid wirken. Diese Eigenschaften wachsen, je stärker die Entzündung und Sekretion sind; Art und Dauer haben keinen Einfluß.

Bei der Heilung der Bindehaut-Entzündungen nach Anwendung der Adstringentien ist das Wesentliche die durch sie hervorgerufene Vermehrung der baktericid wirkenden Entzündungsprodukte.

Ähnliches gilt von der Heilung der Hornhautgeschwüre. Als wirksames Mittel zur schonungsvollen Vermehrung der baktericiden Entzündungsprodukte des Hornhautgewebes ist das Zinksulfat anzusehen. Spiro.

III. Ophthalmology. III. Band. Nr. 3. 1907. April.

1) **Die Augen und das Sehen der Vögel mit besonderer Berücksichtigung der Augenhintergrund-Bilder,** von Casey A. Wood in Chicago.

Zum Studium diente dem Verfasser das Material des Londoner Zoologischen Gartens und er stellte seine Untersuchungen an Exemplaren der verschiedensten Klassen der Vögel an. Er kommt dabei zu folgenden Resultaten:

1) Die höchste Fähigkeit des Sehens, gleichzeitig der weiteste Spielraum der Akkommodation findet sich beim Vogel.

2) Die Eulen besitzen binokulares Sehen. Ihre Augen ähneln in vieler Hinsicht denen des Menschen.

3) Wahrscheinlich besitzt jeder Vogel einen Pecten; er findet sich auch beim Apteryx.

4) Die Refraktion der meisten wilden Vögel ist Hyperopie; bei den Hausvögeln findet sich Hyperopie, Myopie, Astigmatismus.

5) Akkomodations- und Refraktions-Apparat sind komplizierter als in den anderen Tierklassen.

6) Die Zahl der Foveae ist bei verschiedenen Vögeln verschieden.

7) Der Farbensinn ist bei den Vögeln sehr entwickelt; die Zapfen wiegen in der Retina vor.

8) Eine Anzahl kongenitaler Anomalien beim Menschen findet sich als Entwicklungsstadien des Vogelauges.

---

2) **Keratitis tuberculosa. Geheilt durch Tuberkulin-Injektionen**, von S. Lewis Ziegler in Philadelphia.

Bericht eines Falles mit sehr guten Abbildungen.

---

3) **Die Behandlung des Glaucoma simplex**, von Friderick E. Cheney in Boston.

Der Verf. zieht Iridektomie, die Miotika und Sympathektomie in Betracht. Der ersten Methode gibt er am meisten den Vorzug und will sie sogar auf solche Fälle ausdehnen, wo positive Drucksteigerung noch nicht nachweisbar ist. Längere Anwendung der Miotika kann die Iridektomie nur dann ersetzen, wenn die Patienten unter ständiger Beaufsichtigung sich befinden. Die Sympathektomie hat keine guten Resultate geliefert.

---

4) **Diskussion zu obigem Vortrag**, von William Campbell Posey in Philadelphia.

Den Wert der Iridektomie kann Verf. nicht so hoch einschätzen wie Cheney. Er zieht die Miotika, event. ihre Kombinierung mit der Iridektomie, vor.

---

5) **Der Verlauf und die Behandlung einfacher Cyklitis**, von Edgar S. Thomson in New York.

Schilderung der bekannten Symptome und Behandlungsweise.

---

6) **Obliteration des Cavum orbitae bei Trachom des Konjunktivalsackes**, von E. F. Syndacker in Chicago.

Durch eine Verletzung war das Auge verloren gegangen, daneben bestand Trachom der Konjunktiva. Dies veranlaßte, unterstützt durch den Reiz des Glasauges so unvorteilhafte Narbenbildung, daß allmählich Obliteration der Augenhöhle erfolgte.

---

7) **Über einige Formen oberflächlicher Keratitis punctata, die leicht übersehen werden**, von H. Gradle in Chicago.

---

8) **Aufrechtes Sehen mit umgekehrtem Netzhautbilde**, von David W. Wells in Boston.

Auseinandersetzung über die Theorien, die erklären, warum wir alle Gegenstände aufrecht sehen, obgleich sich ihr Bild auf unsrer Netzhaut umkehrt.

---

9) **Über die Wahrnehmung von Licht und Farbe,** von A. E. Ibershoff in Cleveland.

Kurz gehaltene physiologische Darstellung.

Nr. 4. Juli.

1) **Bericht über einen Fall von Keratitis e lagophthalmo mit pathologischen Befunden,** von Fred T. Tooke in Montreal.

Eingehende mikroskopische Beschreibung.

---

2) **Colobom der Chorioidea nach oben. Markhaltige Nervenfasern,** von George S. Derby in Boston.

Beschreibung und Abbildung dieses seltenen Bildes des Augengrundes.

---

3) **Die Blinden und ihre Beziehungen zum religiösen und bürgerlichen Gesetz. Einige Augenverletzungen, die gesetzliche Bestimmungen erfordern, im Talmud,** von Aron Brav in Philadelphia.

Der Talmud und die biblische Gesetzgebung befassen sich sehr eingehend mit den Rechten der Blinden, ein Beweis, daß unter den Juden Blindheit sehr verbreitet war. Verf. hat alle Bestimmungen hierüber gesammelt und zusammengestellt; eine sehr lesenswerte Arbeit, aus der sich wertvolle kulturelle Rückschlüsse ziehen lassen.

---

4) **Dendritische Keratitis,** von J. W. Charles in St. Louis.

Für seine Ansicht, daß diese Form in einer Erkrankung der Nervenendigungen ihren Urprung hat, führt der Verf. folgende Gründe an:

1. Herpes und Malaria führen beide zu Erkrankungen der Nervenendigungen.
2. Ist Unempfindlichkeit der Hornhaut vorhanden.
3. Die Stellen der Trübungen entsprechen den Ausbreitungen der Nerven.
4. Die Entzündung beginnt stets mit und unter dem Epithel.

---

5) **Nichtchirurgische Behandlung des Schicht- und Kernstares. Behandelt durch subkonjunktivale Injektionen von Dionin,** von Edward J. Bernstein in Kalamazoo.

Mit Einspritzung von 2 % Dionin hat Verf. in einem Falle von Schichtstar und zwei Fällen von Alters-Star Aufhellung der Linse erzielt.

---

6) **Zwei Fälle von angeborenem Flügelfell des Oberlides (Epitarsus),** von Dr. Vradinsky.

Der Verf. bezeichnet damit Falten der Bindehaut die sich trapezförmig von Fornix nach dem Rande des Oberlides hinüberziehen.

---

7) **Die Ursache der Schwierigkeiten bei Korrektur der Refraktion,** von Lewis S. Dixon in Boston.

Verf. erörtert die Schwierigkeiten die latenten Grade der Hyperopie zu korrigieren und fordert durch Jahre fortgesetzte Untersuchungen und Änderungen des Glases, bis dies Ziel erreicht ist. Er beschreibt den Weg, den er hierbei einschlägt.

Vermischtes.

1) H. Snellen.

Wer die Begründung der modernen Augenheilkunde um die Mitte des 19. Jahrhunderts mit viel schönen Reden zu preisen anhebt, nennt immer die Namen Helmholtz und Graefe, Arlt und Donders. Aber mit dem Namen von Donders ist der von Hermann Snellen unlösbar verbunden. Man könnte beiden ein gemeinschaftliches Denkmal setzen, wo sie, wie Schiller und Goethe, einen Lorbeerkranz erfassen.

Als Sohn eines hochgeschätzten Arztes bei Utrecht geboren, studierte Hermann Snellen an der Universität zu Utrecht unter Mulder, Schroeder van der Kolk und Donders; promovierte 1857 mit der bedeutenden Dissertation „Experimentelle Untersuchungen über den Einfluß der Nerven auf die Entzündung", wurde 1862 Dozent und Primär-Arzt an dem von Donders begründeten Niederländischen Gasthaus für Augenleidende, dessen stolzen Neubau 1899 auf dem internationalen Kongreß der Augenärzte zu Utrecht wir alle zu bewundern Gelegenheit hatten, und 1877 Professor der Augenheilkunde an der Universität, mit der Antrittsrede „über die Methoden der klinischen Ophthalmologie". Zweiundzwanzig Jahre wirkte er in dieser Stellung und entfaltete eine hervorragende Tätigkeit als Lehrer, Operateur und Forscher. 1899, im 65. Jahre seines Lebens, legte er seine Professur nieder, zugunsten seines Sohnes Dr. Hermann Snellen jun., blieb aber Direktor der Augenheilanstalt, bis in der letzten Zeit das zunehmende Alter ihn nötigte, seine praktische Tätigkeit zu beschränken.

Mit Donders verband ihn nicht nur die wärmste, herzlichste Freundschaft, sondern auch das innigste Familien-Verhältnis, da er das Glück hatte, die Tochter des großen Forschers heimzuführen. Das glücklichste Familienleben war ihm beschieden, gesegnet von einer stattlichen Zahl rüstig emporwachsender Kinder. In der Blütezeit seines Lebens war er ein hervorragend schöner Mann.

Sein Name wird in der Wissenschaft unvergessen bleiben. Schon 1864 veröffentlichte er seine ausgezeichnete Arbeit „über die neuroparalytische Augen-Entzündung nach Durchschneidung des N. trigeminus", worin er die traumatische Natur dieses Leidens nachwies und die Verhütung desselben durch Schutz-Bedeckung anempfahl.

Seine zweite, berühmte Veröffentlichung enthält die Optotypi ad visum determinandum, die seit 1862 in zahlreichen Auflagen und Sprachen erschienen sind. (Die letzte Auflage vom Jahre 1902 ist für uns wieder brauchbar geworden, da die deutsche Schrift Berücksichtigung gefunden, die in früheren gefehlt hatte.)

Es folgten 1866 die Lösung der vorderen Synechie, 1874 die Richtung

der Haupt-Meridiane des astigmatischen Auges, die Stokes'sche Linse mit konstanter Achse, über Durchschneidung des Ciliarnerven bei anhaltender Neuralgie eines amaurotischen Auges. Die drei letztgenannten Arbeiten hat er in Graefe's Arch. f. Ophth. deutsch veröffentlicht, während seine vorher genannten Arbeiten holländisch erschienen sind. Deutsch veröffentlichte er auch 1876/7 in Zehender's Klin. Monatsbl. f. Augenheilk. „das Phakometer" und „gleichseitige monokuläre Prüfung beider Augen mittels farbiger Sehproben".

Zusammen mit E. Landolt verfaßte er 1874 den wichtigen Abschnitt von der Funktionsprüfung des Auges, für das Handbuch von Graefe-Saemisch. Für die zweite Auflage desselben Handbuchs hat er auch jüngst das Kapitel von den Augen-Operationen geschrieben, das allerdings schon Spuren der sinkenden Kraft erkennen läßt.

1881 schrieb er über sympathische Ophthalmie, 1888 über Glaukom-Behandlung und Geschichte, 1891 über Beschränkung der Akkommodation und Konvergenz bei seitlichem Blick, 1892 über Nachbilder, 1893 über Glaukom-Operation, 1894 über subkonjunktivale Behandlung von Wunden der Horn- und Lederhaut, 1896 die Bowman-Vorlesung über Sehen und Netzhaut-Wahrnehmung, 1897 die Sehschärfe-Prüfung (englisch, für das amerikanische Handbuch der Augenkr.), 1897 über die Behandlung des Keratokonus und über Erythropsie.

1899 erlebte er die stolze Freude, den 9. internationalen Kongreß der Ophthalmologie in Utrecht zu eröffnen und zu leiten; hierbei hat er leider nicht eine glückliche Hand bewiesen, so daß die Rückkehr zu den in den Kongressen von Heidelberg und Edinburgh so glänzend bewährten Grundsätzen den Leitern des kommenden Kongresses zu Neapel wohl an's Herz gelegt werden muß.

Noch die letzten Jahre brachten wichtige Arbeiten des unermüdlichen Forschers. Im Jahre 1900, auf dem internationalen Kongreß der Medizin, empfahl er, in seinem Referat über die Enukleation, die doppelwandigen Reform-Augen, welche sich ja recht bewährt haben.

Also die letzte originale Leistung von Snellen war ebenso gut, wie die erste. Ein reich gesegnetes, erfolgreiches Leben hat seinen Abschluß gefunden.

Nennt man die besten Namen, so wird auch der seine genannt. H.

2) Francesco Businelli.

Den Besuchern des internationalen Medizin-Kongresses zu Rom im Jahre 1894 ist die angenehme Erinnerung an die ebenso ehr- wie liebenswürdige Persönlichkeit des Prof. Businelli in dauernder Erinnerung geblieben; den geschichtlich Denkenden war er ein Markstein einer vergangenen politischen Zeit, in welcher der österreichische Doppel-Aar noch seine Fittiche über Lombardei und Venetien ausbreitete, und die in der deutschen Literatur durch die Schilderungen von Boerne und Heine uns bekannt geblieben. Damals geschah es, daß Italiener, wie mein alter Freund Cantani und wie unser lieber Businelli, nach Prag oder nach Wien, der Hauptstadt des Reiches, gezogen wurden.

In Padua hat Businelli von 1847—1853 studiert, dann bis 1855 in Wien, wo er das Diplom als Operationszögling erhielt und bei Ed. Jäger arbeitete; 1857—1859 war er Assistent an der Augenklinik von Ferd. Arlt und Mitglied der k. k. Gesellschaft der Ärzte.

Die Regierung des geeinten Italiens wurde bald auf den in Österreich so vortrefflich ausgebildeten Sohn der heimischen Erde aufmerksam und übertrug ihm 1861 die Professur der Augenheilkunde in Sassari (Sardinien); 1862 die zu Modena und 1873 zu Rom, das seit 1871 wieder Hauptstadt des Reiches geworden. So hat Businelli neben seinen wissenschaftlichen Aufgaben noch gewissermaßen eine patriotische zu erfüllen gehabt.

Die Zahl seiner Arbeiten ist groß. Wir erwähnen die folgenden:

1) Über akute Dacryadenitis (1860). 2) Über Asthenopie (1860). 3) Über das Ophthalmoskop (1862). 4) Über Geschichte, Bedeutung und Fortschritt der Augenheilkunde (1864). 5) Über Hornhautfistel (1864). 6) Über Asymmetrie des dioptrischen Apparates (1864). 7) Jahresbericht für 1863/4 (zusammen mit Saltini). 8) Über das menschliche Auge, volkstümliche Vorlesung (1866). 8) Gestieltes Hornhaut-Gewächs (1867). 9) Sehen und Brille (1868). 10) Hysterische Blindheit und Polyopie (1868). 11) Luxation der Linse unter die Bindehaut (1869). 12) Ausziehung der Fremdkörper aus dem Auge (1869). 13) Drei Fälle von Zündhut-Verletzung (1870). 14) Augenheilkunde auf dem Lande (1871). 15) Augen-Entzündung der Neugeborenen (1872). 16) Horn- und Regenbogenhaut-Entzündung (1872). 17) Über eine v. Graefe-Büste in der Augenklinik zu Rom (1872). 18) Über sympathische Entzündung der Regenbogen- und Aderhaut (1878). 19) Über durchbohrende Verletzung des Auges (1895). 20) Über Iris-Ablösung (1896). 21) Über Lid-Erschlaffung (1896). 22) Über künstliche Reifung des Stares (1897). 23) Phlegmone der Orbita infolge der des Tränensackes (1898). 24) Rheumatische, akute, doppelseitige Tenonitis (1898). 25) Über schoten-hülsigen Star (1901). 26) Adrenalin (1903). 27) Durchbohrende Wunden des Augapfels (1904). 28) Künstliche Reifung des Stars (1905).

Wenn Businelli auch nicht zu den schöpferischen Geistern gehörte, so kann er doch wegen seiner bis ins höchste Alter bewahrten Schaffens-Kraft und Freudigkeit mit seinem näheren Landsmann Tizian verglichen werden. H.

3) 1907, S. 380, Z. 6 lies „Hereinführen“ statt „Herumführen“.

Bibliographie.

1) Der Druckverband in der Therapie der Netzhaut-Ablösung, von Dr. Gustav Freytag in München. (Münchener med. Wochenschrift. 1907. Nr. 35.) Nach der Ansicht des Verf.'s ist der Druckverband aus der Therapie der Netzhaut-Ablösung im allgemeinen zu streichen, da für seine Anwendung die nötigen theoretischen und durch die Praxis gewonnenen Grundlagen fehlen und eine schädliche Wirkung nicht auszuschließen ist.

2) Die Untersuchung der reflektorischen und optischen Augenbewegungen und ihre Bedeutung für die topische Diagnostik der Augenmuskel-Lähmungen, von Kárány. (Münchner med. Wochenschr. 1907. Nr. 22/23.) Die sehr interessanten theoretischen Überlegungen, die Verf. aus einer Reihe klinischer Beobachtungen ableitet, sind zu kurzem Referate ungeeignet. Fritz Mendel.

Um Einsendung von Separatabdrücken wird gebeten (Berlin NW. 26 Schiffbauerdamm)

Verlag von Veit & Comp. in Leipzig. — Druck von Metzger & Wittig in Leipzig.

Centralblatt

für praktische

AUGENHEILKUNDE.

Herausgegeben von

Prof. Dr. J. Hirschberg, Geh. Med.-Rat, in Berlin.

Unter ständiger Mitwirkung der Herren Dr. Ancke in München, Dr. Berger in Paris, Prof. Dr. Birnbacher in Graz, Dr. Brailey in London, Dr. Bruns in Steglitz, Prof. Dr. Cl. du Bois-Reymond in Schanghai, Dr. Czellitzer in Berlin, Prof. Dr. E. Emmert in Bern, Prof. Dr. C. Gallenga in Parma, Dr. Ginsberg in Berlin, Prof. Dr. Goldzieher in Budapest, Dr. Gordon Norrie in Kopenhagen, Prof. Dr. Horstmann in Berlin, Dr. Isaigonis in Smyrna, Prof. H. Knapp in New York, Prof. Dr. Krückow in Moskau, Dr. Loeser in Berlin, Dr. May in Berlin, Lt. Col. F. P. Maynard, I. M. S. Calcutta, Dr. F. Mendel in Berlin, Dr. Moll in Berlin, Dr. W. Mühsam in Berlin, Dr. Neuburger in Nürnberg, Dr. Pergens in Maeseyck, Prof. Dr. Peschel in Frankfurt a. M., Dr. Purtscher in Klagenfurt, Dr. M. Reich in Petersburg, Med.-Rat Dr. Scheer in Oldenburg, Prof. Dr. Schenkl in Prag, Prof. Dr. Schwarz in Leipzig, Dr. Spiro in Berlin, Dr. Steindorff in Berlin, Dr. Stiel in Köln.

Monatlich ein Heft. Preis des Jahrganges 12 Mark. Zu beziehen durch alle Buchhandlungen des In- und Auslandes und die Postanstalten des Deutschen Reiches.

1908. Zweiunddreißigster Jahrgang. Februar.

Inhalt: **Original-Mitteilung.** Bemerkungen zur Magnet-Operation. Von **J. Hirschberg.**

Neue Instrumente, Medikamente usw. Eine Okklusionsbrille. Von Dr. Dreisch in Ansbach.

Gesellschaftsberichte. 1) Berliner Ophthalmologische Gesellschaft. — 2) Ophthalmologische Gesellschaft in Wien.

Referate, Übersetzungen, Auszüge. Schlußbericht über die Tätigkeit der deutschen Expedition zur Erforschung der Schlafkrankheit, von Geh.-Rat Prof. Dr. Koch.

Journal-Übersicht. I. Archiv für Augenheilkunde. 1907. LVII. Heft 3—4. LVIII. Heft 1—3. — II. Die ophthalmologische Klinik. 1907. Nr. 18—20. — III. Wochenschrift für Therapie und Hygiene des Auges. 1908. Nr. 1. — IV. Archives d'Ophtalmologie. 1907. August—November.

Vermischtes. Nr. 1 u. 2.

Bibliographie. Nr. 1—29.

Bemerkungen zur Magnet-Operation.

Von **J. Hirschberg.**

I. Ein neuer Fall von Magnet-Operation an einem Kinde.

1) Am 17. Juni 1907 traf bei mir, mit einem freundlichen Schreiben des Augenarztes Dr. Seidenman aus Lublin, ein 10jähriger Knabe aus guter Familie ein, der am 6. Juni d. J. auf der Straße bei dem Zurecht-Hämmern eines schadhaft gewordenen Fahr-Rades zugesehen und eine Verletzung des rechten Auges erlitten. Sofort kam eine Blutung aus einer Lid-Wunde. Am nächsten Tage wurde der Augenarzt befragt, der am 15. Juni den Knaben zu mir sandte. Während der ersten 3 Tage nach der Verletzung war die Sehkraft aufgehoben, stellte sich aber danach wieder ein.

Das linke Auge ist gesund. Das rechte hat S = $^5/_{20}$ und ein normales Gesichtsfeld. Die Lidwunde ist verheilt. Die Lederhaut zeigt innen-oben, nicht weit vom Hornhaut-Rande, eine kleine Narbe. Das Auge ist nur mäßig gereizt, aber doch gerötet. Sowie der vor der Sehprüfung eingeträufelte Tropfen der Atropin-Lösung die Pupille erweitert hatte, sah ich den Splitter im Glaskörper. Der im ganzen noch rot durchleuchtbare Glaskörper zeigte ein schwarzes Geäste, das so aussah, wie ein Strauch im Winter, aber umgekehrt, mit der Wurzel nach innen-oben. In dem größten Ast nasenwärts saß der Splitter, allerdings eingehüllt in die schwarze Masse, aber bei Drehung des Spiegels hell-metallisch glänzend.

Der von der Reise ganz erschöpfte Knabe wurde, mitsamt seiner Mutter, sofort aufgenommen und am nächsten Morgen für die Allgemein-Betäubung vorbereitet.

Der Eisenspäher zeigte größten Ausschlag nasenwärts nahe zum Hornhaut-Rande, auch nasenwärts-oben, weniger nasenwärts-unten.

Zunächst wurde Cocaïn eingeträufelt. Der Hand-Magnet mit zweitgrößtem Ansatz wurde nasenwärts-oben angelegt, hatte aber nicht gleich Erfolg. Da der Knabe ziemlich unruhig war, wurde er alsbald an den Riesen-Magneten gebracht, der auf halbe Kraft eingestellt war, und zwar die Kammerbucht nasenwärts gegen die Magnet-Spitze gelegt. Sogleich wölbte sich die Regenbogenhaut nach vorn. Freilich begann Schmerz und Unruhe. Der Splitter drang unter geringer Blutung nicht ganz durch die Regenbogenhaut hindurch. Bei Abwärtswendung des Auges kam er binnen wenigen Sekunden durch die Pupille gegen die Hornhaut und fiel in die Kammerbucht hinab. Sogleich wurde die Allgemein-Betäubung bei Rückenlage eingeleitet und gelang rasch und gut, ohne Brech-Bewegung.

Lanzenschnitt nach unten, einmaliges Einführen des kleinen Ansatzes vom Hand-Magneten, und der Splitter war draußen. Eserin, Verband, zu Bett.

Der Splitter ist grauschwarz, nicht verrostet, glatt, unregelmäßig viereckig. Flächengröße $1^1/_2 \times 2$ mm. Gewicht 10 Milligramm. Der Splitter hatte also bei der Durchbohrung des Oberlids und des Augapfels soviel von seiner lebendigen Kraft eingebüßt, daß er wohl gar nicht erst gegen den Augengrund geschlagen, sondern gleich im Blutgerinnsel hängen geblieben, nicht allzuweit von der Eingangspforte, nahe der Mitte des Glaskörpers. Reizlose Heilung. Am 23. Juni 1907 Nachblutung in die Vorderkammer. Nach 2 Tagen ist die Blutung abgeflacht, Pupille frei. Am 26. Juni 1907 sieht das Auge bei gewöhnlicher Betrachtung wie ein gesundes aus. (Nur eine Spur von Blut in der Kammerbucht unten.) Bei der Entlassung am 11. Juli 1907 hatte das verletzte Auge S = $^5/_7$ (mit — 1 D. sph. ⊃ — 1 D. cyl. ↾) und ein normales Gesichtsfeld.

II. Nachblutungen

nach der Magnet-Operation sind leicht verständlich, da der im Augengrund haftende Splitter die Aderhaut durchbohrt hat, und bei der Ausziehung der vorläufige Verschluß von Blutgefäßen wieder gelockert oder sogar ganz zerstört werden kann. Sie sind nicht allzu selten und erfordern die sorgsamste Beachtung. Ich unterscheide primäre, sekundäre und tertiäre Nachblutungen. Die primären erfolgen im Anschluß an die Operation der Ausziehung, die sekundären während des Heilens der Operationswunde, die ja einen äußeren und einen inneren, im Augengrunde belegenen Anteil besitzt; die tertiären treten nach der Verheilung ein, durch Einwirkung einer neuen Schädlichkeit, z. B. einer Verletzung, die jedoch bei einem normalen Auge eine derartige Folge nicht nach sich gezogen hätte.

Von diesen Nachblutungen sind zu trennen die Vorblutungen, welche der Splitter durch sein Eindringen hervorgerufen und die bereits vorhanden sind, wenn der Verletzte zum Arzt kommt: ihre Reste, einschließlich der sie deckenden, bläulichen, kulissen-förmigen Trübungen im Glaskörper können monatelang fortbestehen und erheischen die sorgsame Beachtung des behandelnden Arztes; sie werden aber, nach meinen Erfahrungen, leider recht oft übersehen, zumal wenn sie in der äußersten Peripherie des Augengrundes sitzen.

Die primäre Nachblutung habe ich bisher nur einmal, in einem besonders schwierigen und komplizierten Fall beobachtet, mit unglücklichem Ausgang.

2) Am 21. Januar 1902, mittags $2^1/_2$ Uhr, kam ein 24jähr. Schmied P. S. von auswärts; 22 Stunden zuvor hat er sein rechtes Auge beim Hufbeschlag verletzt. Auge gereizt, winklige Narbe in der Hornhaut, innen-oben von ihrer Mitte. Eiter am Boden der Vorderkammer, weißliche Trübung im Pupillen-Gebiet, schwachroter Reflex, Fremdkörper nicht sichtbar, Finger auf 8 Fuß. Sideroskopie positiv: größter Ausschlag gerade nach unten und nach außen-unten. Der Splitter dürfte in der Netzhaut sitzen. Sofort Magnet-Operation, die schwierig ist durch Kneifen und Stemmen des Verletzten, aber vollkommen regelrecht verläuft.

Riesen-Magnet mit halber Kraft unten und ein wenig nach außen gegen den Äquator zu angesetzt, macht Schmerz und zieht, indem das Auge ein wenig nach unten gedreht wird, den Splitter sofort durch die Iris hindurch in die Kammerbucht.

Der Verletzte wird gelagert, ein kleiner Schnitt am Hornhaut-Rande unten angelegt, der große Hand-Magnet mit feinem Ansatz nur eben an die Wunde gebracht: der Splitter ist sofort heraus, mit ihm kommt das zähe Hypopyon.

Der Operierte preßt geradezu unvernünftig, so daß die Iris hervortritt, und es geraten scheint, den Vorfall sofort abzuschneiden. Ein wenig Blut ist in der Vorderkammer, Wunde glatt, Verband, zu Bett.

Der Splitter ist prismatisch, scharfkantig, von 1,5 × 0,5 × 0,5 mm; Gewicht 14 mg.

22. Januar 1902. Auge ganz reizlos, Wunde glatt und rein, Hornhaut klar, nur wenig Blut in der Vorderkammer.

23. Januar 1902. Auge reizlos, aber die ganze Vorderkammer voll Blut. Nachmittag $2^1/_2$ Uhr, heftiger Schmerz, Auge hart und voll Blut.

Abends $^1/_2 9$ Uhr. Schmerz fort nach dem letzten Verbandwechsel. Aber der Verband ist durchblutet, es besteht Iris-Vorfall. Der Operierte ist unruhig und unfolgsam.

24. Januar 1902. Auge noch voll Blut und hart, unten kleiner Iris-Vorfall. Unten Chemosis. Verband noch blutig.

25. Januar 1902. Chemosis fort. Auge noch gerötet, aber reizlos, das Blut füllt nicht mehr die ganze Vorderkammer.

26. Januar 1902. Vorderkammer ziemlich frei; abnormer, grauer Reflex aus der Pupille.

3. Februar 1902. Lichtschein und Projektion erhalten, Pupille zackig, weißliche Massen im Glaskörper, Betastung der Ciliar-Gegend empfindlich.

Am 11. Februar 1902 wurde das Auge enukleiert, da Patient über Flimmern im gesunden Auge geklagt. Letzteres ist gesund geblieben.

Die starke Nachblutung, bei der mehrere Tage lang Blut aus der Wunde floß, ist natürlich durch die Aderhaut-Verletzung bedingt, aber durch unzweckmäßiges Verhalten des Verletzten befördert. Die Sehkraft des verletzten Auges wäre nie zu brauchbarer Höhe angestiegen, die Gefahr der sympathischen Augen-Entzündung war groß, zumal der Kranke bereits mit Hypopyon gekommen war. —

3) Eine Beobachtung der sekundären Nachblutung habe ich in diesem Centralblatt 1907, April-Heft, S. 101—104 (zusammen mit Herrn Dr. Fehr) ausführlich beschrieben.

Am 22. November 1907, ein Jahr nach der Magnet-Operation, war S = $^5/_{10}$ bis $^5/_7$, Gesichtsfeld genau ebenso, wie in Fig. 5 der erwähnten Mitteilung abgebildet worden; keine Spur von Netzhaut-Ablösung sichtbar.

4) In folgendem will ich einen seltnen Fall von tertiärer Nachblutung mitteilen, der noch dazu dadurch bemerkenswert scheint, daß der Eisensplitter von nicht weniger als 23 mg Gewicht nach fast sechzehnjährigem Verweilen im vorderen Teil des Augengrundes durchaus erfolgreich ausgezogen worden ist.

Am 14. Februar 1905 kam ein 36jähriger Schlosser H. K., der im Oktober 1889, mit einem Hammer auf den andren schlagend, eine Verletzung seines linken Auges sich zugezogen: ein Splitter drang durch das

Oberlid ins Auge hinein, das Auge war sofort voll Blut und seine Sehkraft erloschen. Am folgenden Tage ging er zu einem Augenarzt und blieb in dessen Beobachtung volle 2 Jahre. Es wurde ihm angeblich gesagt, daß wegen der Blutung der Splitter nicht auszuziehen sei, und daß nur im Falle des Auftretens von Entzündung eine Operation geboten wäre. Nur eine leichte Rötung trat mehrmals auf, ging aber immer wieder schnell vorüber.

In den ersten Monaten nach der Verletzung besserte sich die Sehkraft mit dem Schwinden der Blutung. In der letzten Zeit glaubt er aber wiederum eine Abnahme der Sehkraft zu beobachten, namentlich bei trübem Wetter. Entzündungen oder Schmerzen sind in den letzten Jahren nicht

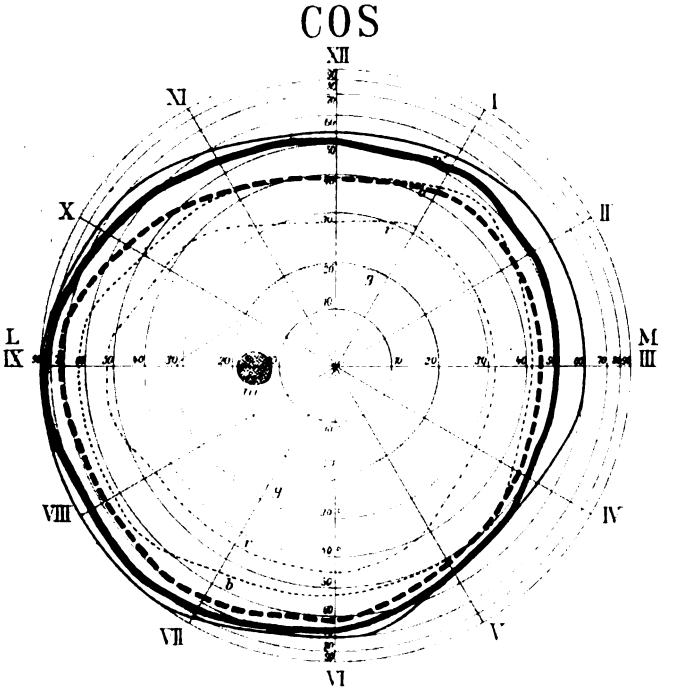

Fig. 1.

mehr aufgetreten. Doch soll sich auch das rechte Auge etwas verschlechtert haben. Das rechte ist gesund, bis auf kleine Hornhautfleckchen, aber kurzsichtig. Rechts S = $^5/_{12}$ mit — 7 D., Sn. 0,5 in 15 cm, Gesichtsfeld normal. Das linke, verletzte Auge hat S = $^5/_{30}$ mit — 3 D., liest Sn. 0,75 in 18 cm; sein Gesichtsfeld ist normal, zeigt aber bei herabgesetzter Beleuchtung eine geringe Einengung. (Vgl. Fig. 1.) Dieses verletzte Auge ist reizlos, von normaler Spannung, frei von Verrostung, zeigt gleichfalls Hornhautfleckchen und außen-oben, im Hornhautsaum, eine radiär gestellte, feine Narbe von 3 mm Länge. Eine dreieckige Trübung mit oberer Spitze

sitzt schläfenwärts in der hinteren Rinde der Kristall-Linse. Die Pupille wird durch Atropin-Einträuflung maximal und regelmäßig erweitert.

Der Glaskörper zeigt Flöckchen. Am Sehnerven-Eintritt besteht ein kleiner Aderhaut-Schwund (Staphyloma posticum). Unten-außen vom Mittelpunkt des Augengrundes sieht man einen umschriebenen hellen Herd von Aderhautschwund, vielleicht die Prall-Stelle. Unten-innen, an der Grenze des erreichbaren, beginnt eine Pigment-Anhäufung, daneben ein heller Streifen. Vom Splitter selber ist nichts zu sehen.

Der Eisenspäher zeigt größten Ausschlag nach innen-unten zu, gegen den Äquator. (Vgl. Fig. 2: die Zahlen bedeuten Grade des Ausschlags, *Ä* den Äquator des Augapfels, *HR* den Hornhaut-Rand, *PR* den Pupillen-Rand.)

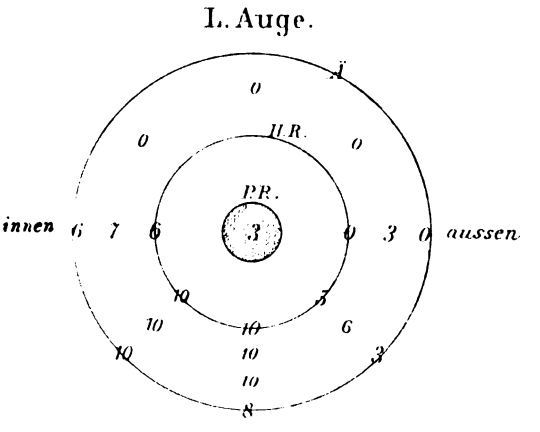

Fig. 2.

Die Radiographie (Fig. 3.) enthüllt einen größeren, wagerecht liegenden Splitter im vorderen Abschnitt des Augapfels, nach unten zu. (Bisher war der Verletzte noch niemals mit dem Eisenspäher oder dem Röntgen-Verfahren untersucht worden. Zu mir ist der Mann von dem Vertrauensarzt der Unfallversicherungs-Berufsgenossenschaft gesandt worden.)

Fürwahr, ein schwieriger und verantwortlicher Fall! Aber die Einengung des Gesichtsfeldes bei herabgesetzter Beleuchtung deutet den kommenden und dann unheilbaren Verfall der Sehkraft an.

Die Magnet-Operation am 25. Februar 1905 gelingt rasch und ohne wesentliche Zufälle, zeigt aber doch mehrere Eigentümlichkeiten, die von der Größe und der langen Einwachsung des Splitters abhängen.

Wie immer, ist der Riesen-Magnet hergerichtet; wie immer, wird mit dem Hand-Magnet der Anfang gemacht, an der Stelle des größten Ausschlags. Der Hand-Magnet bewirkt keine Empfindung bei dem Kranken. Aber der Arzt merkt doch bei sorgfältigem Beobachten der eignen Hand, daß eine Anziehung stattfindet. Da aber bei der Bewegung der Spitze des Hand-Magneten vom Äquator innen-unten gegen den entsprechenden Hornhautrand hin der Splitter nicht gleich in die Vorderkammer kommt, so wird die halbe Kraft des Riesen nach vorn von der Ausschlagsstelle angesetzt; dies bewirkt Empfindung bei dem Kranken und für uns eine merkwürdige Veränderung: der untere Teil der Iris wird herabgezogen.

Deshalb wird die Spitze des Riesen-Magneten sogleich auf den unteren Hornhaut-Rand aufgesetzt. Sofort ist der Splitter in der Vorderkammer; aber er ist so groß, daß bei dem Versuch, ihn hinter der Iris um den Pupillen-Rand herum zu befördern, unten Iris-Ablösung eintritt.

Da er sichtlich jetzt in der Iris haftet, so wird das Auge vom Riesen-Magneten entfernt, der Kranke gelagert, Holocaïn tüchtig eingeträufelt und

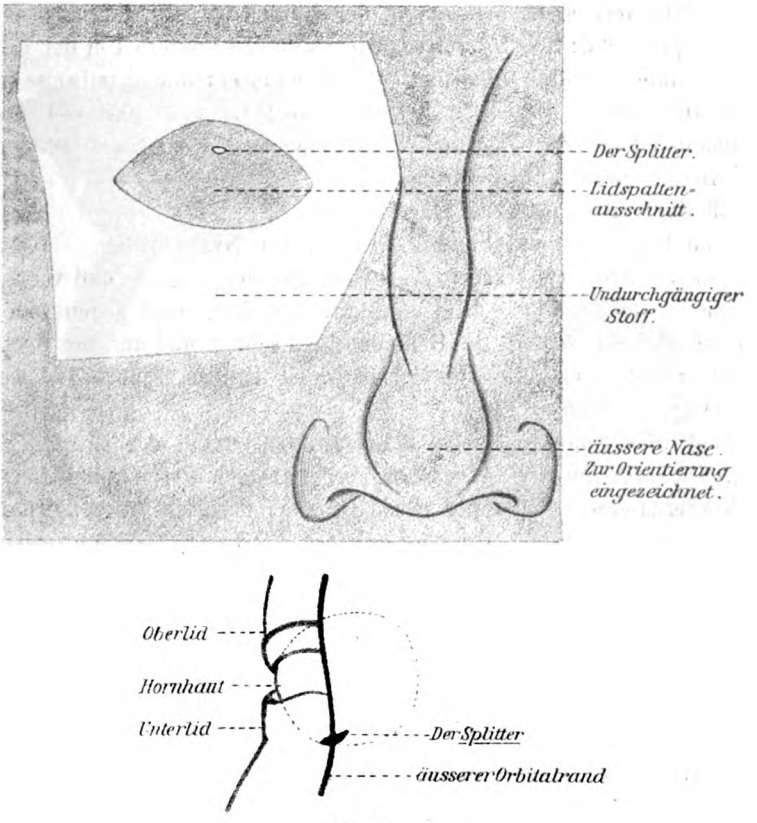

Fig. 3.

noch ein kleiner Versuch mit dem Hand-Magneten gemacht, den Splitter ganz aus der Iris zu befreien. Da er aber zu fest verfangen ist, stehe ich davon ab, in der Voraussicht, eine Iridektomie zu machen.

Lanzenschnitt am Hornhaut-Rande, nach außen-unten. Der Hand-Magnet braucht mit dem Einführungs-Ansatz nur eben zwischen die Wundlefzen eingeführt zu werden, so ist schon der Splitter draußen, allerdings mit dem anhaftenden, beweglichen Iris-Stück. Er wird mit der Iris-Pinzette gefaßt, die Iris hinter ihm mit einem Scheren-Schlag durchtrennt. Ein breites Kolobom nach unten ist regelmäßig gebildet.

Kleine Blutung. Wunde glatt. Keine Spur von Glaskörper. Verband. Zu Bett. Der Splitter ist verhältnismäßig groß und ganz schwarz, 4,5 mm

lang, 3 mm breit, nicht sehr dünn, die oberen Schichten etwas zerreiblich. Gewicht 23 mg, aber beim Wägen ging ein Teil der bröckligen Rinde verloren. Der Splitter hatte also unten vor dem Äquator im Augengrund fest gesessen.

26. Februar 1905. Wunde glatt verheilt. 27. Februar 1905. Nachblutung füllt ein Drittel der Vorderkammer. Leichte Schwellung des unteren Teils der Augapfel-Bindehaut. 2. März 1905: das Auge sieht wieder, Blut verringert, Schwellung der Bindehaut geht zurück.

9. April 1905: S = $^5/_{35}$, Gesichtsfeld gut. Der untere Teil der Pupillen-Ausschweifung ist durch die vorherbestehende Linsentrübung teilweise gedeckt.

8. Juli 1905. Mit — 2 D. sph. ⊂ — 2 D. cyl. (fast →) S = $^5/_{20}$. (Hornhaut-Ast. + 2,25 D., fast ↑.) Augengrund ist sichtbar. Die Trübung der Linse ist beschränkt geblieben.

29. September 1906 derselbe Zustand.

Nun folgt der zweite Akt, die tertiäre Nachblutung.

Am 15. April 1907 kehrte K. wieder, mit der Angabe, daß vor 2 Tagen ihm, als er um eine Ecke bog, ein Mann mit dem Kopf gegen sein linkes Auge gelaufen sei, so daß die Brille dagegen schlug nnd auf den Boden fiel. Sofort erfolgte Trübung des Sehens. Seit einigen Stunden ist das verletzte Auge blind.

Das linke Auge ist reizlos, ohne äußere Wunde, von normaler Spannung, hat aber nur Lichtschein, bei richtiger Projektion. Am Boden der Vorderkammer ein wenig Blut. Roter Reflex vom Augengrund nicht zu erlangen. Es besteht also eine schwere Blutung im Augeninnern. Aufnahme, kalte Umschläge, Jodkali, Bettruhe.

18. April 1907 nur Lichtschein. Braune Masse hinter der Linse. Schmerz. Drucksteigerung. Hornhaut leicht gestichelt. Eserin. 22. April 1907 Druck noch hoch. Hornhaut-Punktion in Aussicht genommen. 23. April 1907 Besserung, zählt Finger, so daß von der Operation Abstand genommen wird. 7. Mai 1907 erkennt er die Uhr. Klumpige Glaskörper-Trübung, Eintritt des Sehnerven sichtbar.

11. Mai 1907 mit — 2 D. S = $^5/_{35}$, Gesichtsfeld normal: also wie vor dem unglücklichen Stoß. 2. Januar 1908 ebenso.

Neue Instrumente, Medikamente usw.

Eine Okklusionsbrille.

Von Dr. Dreisch in Ansbach.

Schielbrillen, deren einige konstruiert worden sind, werden von Augenärzten deshalb selten verordnet, weil sie ihren Zweck in der Regel nur mangelhaft erfüllen und das Tragen recht lästig ist. Man begnügt sich damit die Anweisung zu geben, es solle das nichtschielende Auge täglich einige Zeit verbunden werden und überläßt das Übrige dem Vater oder der Mutter des Kindes. Diese verordnete Maßregel erfreut sich bei den Beteiligten nicht

immer der nötigen Beliebtheit und wird infolgedessen zum Schaden des Patienten häufig unterlassen. Es ist deshalb sehr zu begrüßen, daß wir in der Okklusionsbrille, der Erfindung einer sorgssmen Mutter, eine Schielbrille erhalten haben, welche verdient in Fachkreisen die nötige Würdigung zu finden. Die Okklusionsbrille ist eine Zusammensetzung von Klappe und Brille.

Sie besteht aus einer halben Brille, an welcher eine weiche Klappe befestigt ist, die am Orbitalrand anschließend das Auge verdeckt, ohne es zu komprimieren. Seidenbänder, die das Ohr umschließen, führen um den Hinterkopf herum, und ein Haken, in die Brille eingefügt, schließt die sinnreiche Vorrichtung.

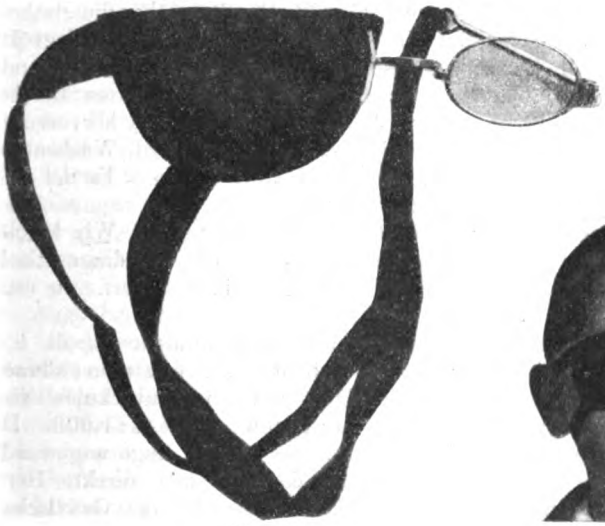

Fig. 1.

Fig. 2.

Die Brille sitzt fest, ohne einzuschneiden oder Striemen, wie es bei der Gummiklappe der Fall ist, zu hinterlassen und drückt nicht auf den Augapfel. In das Brillenteil kann dann das allenfalls nötige Korrektionsglas eingeschliffen werden.

Leistet die Okklusionsbrille als Schielbrille gute Dienste, so hat sie auch noch den Zweck Brillenträgern, die gegebenenfalls einmal auf einem Auge einen Verband zu tragen genötigt sind, unter der weichen Klappe die Aufnahme von Verbandzeug zu ermöglichen.

Die Okklusionsbrille verdient sonach wegen ihres praktischen Wertes die Aufmerksamkeit der Herren Fachkollegen.

(Verfertiger Lucke & André in Rathenow.)

Gesellschaftsberichte.

1) Berliner Ophthalmologische Gesellschaft, 1907.

Vorsitzender: Herr v. Michel. Schriftführer: Herr Wertheim.

Sitzung vom 16. Januar 1908.

1) Herr von Michel: Nachruf für Oskar Lassar.

2) Herr A. Wolff-Eisner (a. G.): Über Kontraindikationen der Anwendung der Conjunctival-Reaktion (Ophthalmo-Reaktion).

Verf. bespricht die Vorteile dieser lokalen Tuberkulin-Reaktion vor der subkutanen und definiert sie als eine Überempfindlichkeits-Reaktion, die dem bei der Serumkrankheit und Heufieber geltenden Grundgesetz der Immunität entspricht. Er unterscheidet drei Formen der Überempfindlichkeit, die spezifische Normalreaktion, die Schnellreaktion und die Dauerreaktion und bespricht deren verschiedene prognostische Bedeutung. (Vgl. Berliner klin. Wochenschr. 1908. Nr. 2). Er bespricht die Cutan- und Conjunctival-Reaktion und setzt auseinander, daß die erstere latente, die letztere nur aktive Tuberkulose-Herde im Körper anzeigt und ihr daher die größere klinische Bedeutung zukommt.

In letzter Zeit, nachdem solange nur günstige Resultate über die Methode veröffentlicht worden waren, beginnt eine Reaktion einzusetzen. Es liegt dies daran, daß von Höchst und der französischen Firma Präparate in den Handel gebracht werden, die nur scheinbar einprozentig sind und schwere Erscheinungen, speziell bei Augenkranken (vgl. Wiens und Günther) hervorrufen. Treupel, Schmidt und Vortr. haben in der Münchener med. Wochenschr. 1908 Nr. 3 auf diese falschen Konzentrationen hingewiesen. Es ist also kontraindiziert, zu starke Lösungen zu benutzen.

Calmette führt als Kontraindikation die Conjunctivitis an. Wir können dies nicht anerkennen: durch die Conjunctivitis wird nur die diagnostische Verwertung erschwert; bei Anwendung seiner Technik hat Verf. nie eine Schädigung beobachtet.

Als absolute Kontraindikation sieht er Uvea-Tuberkulosen an, da hier infolge der Überempfindlichkeit unabsehbare Reaktionen entstehen können. Er schlägt eine andere Dosierung bei Verdacht auf Augentuberkulose vor; erste Instillation Lösung 1 : 100,000, zweite 1 : 10,000, dritte 1 : 1,000. Die sonst für falsch gehaltene Wiederholung vermindert, beim Auge angewandt, den diagnostischen Wert der Mathode nicht, da man hier direkte Herdreaktionen beobachten kann. Als Vortr. beim Vorsitzenden der Gesellschaft den Vortrag anmeldete, standen sämtliche französische Autoren Painblan, Brunnetière, Aubaret und Lafon, Stephenson, Calmette, Petit und Morax auf dem Standpunkt, die Reaktion bei Uvea-Tuberkulose zu empfehlen. Obwohl von Kalt bei einer Hornhautaffektion und bei einer tuberkulösen Iritis schwere Reaktionen beobachtet waren und obwohl Barbier bei Keratitis nach Anstellung der Reaktion den Verlust eines Auges beobachtet hatte, (obwohl also bei Keratitis die Anstellung der Reaktion anscheinend besonders gefährlich ist); nahm Morax ein zufälliges Zusammentreffen an, was Vortr. für vollkommen ausgeschlossen erachtet. Dagegen möchte er die Phlyktänen bei Kindern nicht der Konjunktival-Reaktion in die Schuhe schieben, da sie auch nach cutaner Reaktionsanstellung auftreten und auf einer speziellen Überempfindlichkeit der Skrophulösen beruhen.

Bei Conjunctivitis Tuberkuloser hält er die Anstellung der Reaktion für weniger gefährlich, als bei Uvea-Tuberkulose. Immerhin ist auch hier Vorsicht geboten.

Da die Conjunctival-Reaktion in der Ophthalmologie sicherlich noch eine diagnostische Mission zu erfüllen hat, so hat er hier die Kontraindikation besprochen und einen Weg vorgeschlagen, der nach seinen Versuchen Erfolg ohne Gefährdung verspricht und Miskreditierung der Methode verhindert.

Vortr. fügt dem Referat an, daß die Diskussionsredner alle möglichen Fälle angeführt haben, in denen die Reaktion Schaden angestiftet hat, als ob Vortr. für die Reaktion und nicht über Kontraindikationen gesprochen hätte. Fast alle vorgebrachten Fälle lassen sich erklären durch Anwendung

falscher Konzentrationen (meist Tuberkulin-Test von Höchst) und durch Nichtbeachtung der vom Vortr. angeführten Kontraindikationen. Gegenüber Herrn Citron hatte Vortr. auszuführen, daß er die Prioritätsfrage in dieser Gesellschaft nicht angeschnitten habe, und daß seine Darstellung, er hätte bei Verwendung zehnprozentigen Tuberkulins Reaktionen bei Gesunden beschrieben, falsch ist. Er hat früher Calmette die Priorität mit der Begründung zuschreiben wollen, daß er zuerst einprozentiges Tuberkulin verwendet hätte, und muß jetzt sehen, daß Calmette infolge der Benutzung des Trockentuberkulins mit viel höher konzentrierten Lösungen gearbeitet hat, als Vortr. Die Konzentration ist heute noch unbestimmt, noch heute probiert man daran herum, welche Konzentration sich als die günstigste darstellt. Es ist darum der ursprünglich angewandten Konzentration keine prinzipielle Bedeutung zuzumessen.

3) Herr Collin: Über Schädigungen durch conjunctivale Tuberkulin-Reaktionen.

3) Herr Adam: Die Bedenken des Augenarztes gegen die Ophthalmo-Reaktion.

Vortr. weist an der Hand der Literatur nach, daß noch andere Augenerkrankungen die Ophthalmo-Reaktion kontraindizieren können und erinnert an die Arbeit von Schiele, der schwere Schädigungen bei Trachom beobachtet hat. Dieser Autor schreibt: wer das akute Trachom negiert, der kann sich dadurch, daß er einem Trachomatösen einen Tropfen Tuberkulin ins Auge bringt, leicht ein derartiges Bild verschaffen.

Auch von Schädigungen des gesunden Auges durch die Conjunctival-Reaktion kann Vortr. berichten. In der französischen Literatur hat er 7 Fälle gefunden, die zum Teil Hornhautgeschwüre, in einem Fall sogar eine schwere Iridocyklitis nach der Reaktion bekamen, trotzdem das Auge vorher völlig gesund war. Aus verschiedenen Gründen (Zeitraum zwischen Instillation und Auftreten der Komplikation, geringe Schwere der Reaktion, Form der Geschwüre usw.) schließt er, daß diese „Spätreaktionen" nicht auf die Allergie des Gewebes und die hierdurch bedingte Reaktion zu beziehen seien, sondern daß sie vielmehr lokalen toxischen Einflüssen des Tuberkulins zu danken seien. Er stellt diese Erscheinung in Analogie zu der „Spätreaktion" an der Haut nach der Pirquetschen Cutan-Reaktion, die als langdauernde Papeln imponieren und von Pick pathologisch-anatomisch als Leichentuberkel angesehen werden. Daß das Tuberkulin toxische Einflüsse entfalten kann, erscheint durchaus möglich, da eine erhebliche Menge Tuberkulin in das Auge gelangt: 2 Tropfen der 1 % Lösung enthalten 1 mg Tuberkulin, eine Menge, die subkutan injiziert — wobei sie sich noch im ganzen Körper verteilt und nur zum geringen Teil ins Auge gelangt —, bei Augentuberkulose schon enorme Reaktionen verüben kann.

Er ist gleichfalls des Meinung, daß die Methode noch nicht einwandfrei sei und noch nicht allgemeine Anwendung finden dürfe.

---

2) Ophthalmologische Gesellschaft zu Wien.

Sitzung vom 11. Dezember 1907.

Königstein zeigt einen Patienten, der vor 5 Wochen durch einen Hebel einer Presse ins Gesicht getroffen wurde. Er war 24 Stunden bewußtlos und blutete aus Mund und Nase. Bereits 3 Wochen nach der Verletzung war ein bedeutender Exophthalmus nebst Parese des Rectus internus und de Rectus externus vorhanden. Seitdem ist noch eine Parese des Rectus

superior hinzugetreten. Wie die Röntgenbilder zeigen, besteht eine Fraktur der lateralen und der unteren Orbitalwand und des Proc. zygomaticus. Die Pathologie dieses Falles unterscheidet sich von den meisten Fällen des Enophthalmus traumaticus dadurch, daß es sich um eine sichere Orbitalfraktur handle.

Robinson demonstriert die Röntgenbilder des Falles und zeigt, daß es sich um eine Fraktur des Os zygomaticum an 3 Stellen handle, wozu noch eine Fraktur des Alveolarfortsatzes des Oberkiefers hinzutrete.

Königstein bemerkt zur Frage der Wirksamkeit der Cyclodialyse, daß die Trabekel des Lig. pectinatum bei Tieren und beim Menschen sich mit zunehmendem Alter verdicken, ebenso wie ihr glasiger, homogener Überzug. Auch das Endothel der Descemet'schen Membran wird homogen und drusig, auch stellenweise pigmentiert. Der Widerstand bei der Cyclodialyse rühre wohl von den verdickten Trabekeln her, und in ihrer Durchtrennung liege vielleicht die Wirksamkeit des Verfahrens.

Klein weist darauf hin, daß er in der März-Sitzung des Jahres 1904 ein Verfahren der Muskelvorlagerung beschrieben habe. Er will seine Priorität gegenüber einem amerikanischen Arzte wahren, der dasselbe Verfahren im Jahre 1906 publiziert hat. Zur Technik der Operation bemerkt er, es sei vorteilhafter, die Nähte ganz subconjunctival zu führen, da sie sonst durchschneiden können. Er hat auch die Beobachtung gemacht, daß der Effekt sich mit der Zeit steigere. Als Unterstützung der Vorlagerung empfiehlt sich die Tenotomie.

R. Bergmeister macht auf die Seltenheit des Lenticonus anterior und posterior aufmerksam. Vom letzteren seien nur sechs einwandsfreie Fälle bekannt. Charakteristisch ist das Bild bei skiaskopischer Untersuchung. Es erscheint an der Grenze des abnorm brechenden Linsenteiles ein heller Lichtrand, innerhalb dessen ein in umgekehrter Richtung wandernder Schatten sichtbar sei. Der Vortr. stellt einen 9jährigen Knaben vor, bei dem am rechten Auge $^6/_{18}$ Sehschärfe und eine Hornhautnarbe besteht. Am andren, mit einem Lenticonus posterior behafteten Auge besteht $^6/_{60}$ Sehschärfe. Während man durch die Randpartien der Linse eine Refraktion von + 4 D. erhält, besteht im Bereiche der abnorm brechenden Partie eine Myopie von 4 D. Im Lenticonus sind 3 dunkle Pünktchen sichtbar, von einer A. hyaloidea ist nichts zu sehen. Der Patient hat kein Trauma erlitten und keine Krämpfe gehabt. Zur Prüfung der Purkinje-Sanson'schen Bilder bedient man sich am besten eines Glühfadens von 4 m Länge. Im Bereich des Lenticonus ist das hintere Linsen-Bildchen in die Länge gezogen und verschwindet an einer Stelle ganz. Es sind außerdem noch 2 Lichtpünktchen sichtbar, die sonst nicht beobachtet werden.

In den anatomisch untersuchten Fällen wurde die Entstehung des Lenticonus posterior auf dem Zug der A. hyaloidea zurückgeführt. Von diesen Fällen sind zu trennen diejenigen vom falschen Lenticonus, bei denen es sich um eine Ruptur der hinteren Linsenkapsel handelt.

Wintersteiner bemerkt, daß einige solche Fälle zweifellos intra vitam entstehen. Andre sind Artefakte, die man stets erhalten könne, wenn man die Augen in Flüssigkeiten fixiert (Merkel's Flüssigkeit), die zu einer starken Quellung der Linse führen.

Lauber stellt eine 33jährige Patientin vor, die vor 2 Jahren bemerkte, daß der innere Augenwinkel schwarz sei. Es besteht derzeit eine braune Pigmentierung der Bindehaut des linken Auges, und zwar der Bindehaut

des unteren Lides, der unteren Übergangsfalte, der Karunkel und der Plica semilunaris. Das Pigment liegt in den obersten Gewebsschichten, also im Epithel oder unmittelbar unter dem Epithel. Es scheint sich derzeit bloß um einen Naevus zu handeln, doch muß die Beobachtung zeigen, ob der Zustand ein gutartiger ist, oder ob sich ein malignes Neoplasma, ein Melanosarkom, oder Melanocarcinom entwickelt. Im Anschluß an diesen Fall zeigt Lauber Präparate von einem Falle eines diffusen Melanosarkoms der Conjunctiva, das einen 44jährigen Mann betroffen hatte. Die ganze Bindehaut der Lider, der Übergangsfalten und des Bulbus war in eine schwarze Masse umgewandelt. Am Präparat erkennt man, daß der Tarsus dem Wachstum des Sarkoms widerstanden habe, welcher jedoch über den oberen Rand des Tarsus ins prätarsale Bindegewebe eingedrungen ist. Den Ausführungsgängen der Drüsen folgend, ist das Sarkom eine kleine Strecke weit in die Meibom'schen Drüsen, ferner in die Tränendrüse eingedrungen, welch letztere fast ganz vom Melanosarkom eingenommen ist. Entlang den Gefäßen ist das Sarkom tief in die Sklera eingedrungen. Es hat auch die Bowman'sche Membran unterminiert und greift die Hornhaut an.

Wintersteiner hält den Fall für sehr selten. Er besitzt Präparate eines ähnlichen Falles, der aber viel weiter vorgeschritten sei. Der Patient ist ohne Lokalrezidiv an Metastasen gestorben. Vortr. hält es nicht für erwiesen, daß sich Sarkomzellen im Schlemm'schen Kanal befinden; es kann sich um transportiertes Pigment aus dem Tumor, oder um physiologische Pigmentierung handeln, die v. Hippel für das Glaukom verantwortlich machen wollte.

Lauber bemerkt, man könne die Einwanderung der Sarkomzellen entlang den Gefäßen in der Serie verfolgen.

Redlich zeigt eine Patientin, die ein merkwürdiges Pupillenphänomen aufweist. Die Patientin leidet an Epilepsie, hat aber gegenwärtig sicher hysterische Krampfanfälle. Während dieser Anfälle, oder wenn sie laut und kontinuierlich schreit, oder auch, wenn sie längere Zeit die Hände drückt, werden die Pupillen, die sonst normal sind, weit und starr, oder wenigstens sehr träge reagierend. Es hat sich gezeigt, daß bei starker Muskel-Anstrengung bei Hysterischen und Epileptischen sich dies Pupillen-Phänomen beobachten läßt. Der Vortr. erörtert die verschiedenen Möglichkeiten der Genese des Zustandes. Doch kann er sich nicht endgültig über die Bedeutung der Erscheinung aussprechen, wozu es noch fortgesetzter Untersuchungen bedarf.

Lauber und Schüller stellen einen Patienten aus der Nervenklinik Hofrat v. Wagner's vor. Im Alter von 2 Jahren stürzte der jetzt 21jähr. Patient aus einem Parterre-Fenster. Es entwickelte sich bei ihm eine Wachstumsstörung des Gesichtes, die im Jahre 1900 zu einem ähnlichen Symptomenkomplex geführt hatte, wie er gegenwärtig besteht. Er wurde am 26. Juni 1900 wegen Ektropium in der Poliklinik operiert. Die Diagnose lautete: Ptosis, Ektropium, Exophthalmus pulsans e fractura cranii. Im Laufe der späteren Zeit soll die Verbildung des Gesichts noch zugenommen haben.

Es besteht folgender Befund. Der Unterkiefer, dessen rechte Hälfte kleiner und dünner ist, ist nach rechts verschoben um etwa 2 cm; die Kaumuskulatur ist viel schwächer als links, doch besteht keine Ankylose. Die Verschiebung ist zum Teil auf die Atrophie des Knochens, vielleicht auch auf das Übergewicht der Mm. pterygoidei der linken Seite zurückzuführen, denen die Muskeln der rechten Seite ungenügend entgegenwirken. Der obere Teil des M. temporalis fehlt und ein Teil des Stirnbeins ist eingesunken. Am oberen Orbitalrand besteht ein großer glattrandiger Defekt und der äußere

Orbitalrand tritt etwas zurück. Etwa 3 cm über dem schmächtigen, verdünnten Jochbogen verläuft parallel zu ihm ein breiter Knochenwulst von höckeriger Oberfläche. Er erstreckt sich fast bis zum Ohre, das etwas tiefer steht, als links. Über dem Meatus auditorius externus befindet sich eine Einsenkung im Knochen. Zwischen dem erwähnten Knochenwulst und dem Jochbogen tastet man in der Tiefe den M. temporalis. Aus den Röntgenbildern (Dr. Schüller) kann man entnehmen, daß die Verschmächtigung des Unterkiefers und Jochbogens auf der rechten Seite wirklich besteht, daß der Knochenwulst als eine Vorwölbung eines Teiles der äußeren Orbitalwand und der Schädelwand zu betrachten ist, und daß der Knochen von vielfachen Kanälen, die wohl Blutgefäßen entsprechen, durchzogen wird. Ein Teil der äußeren hinteren Orbitalwand fehlt, so daß eine breite Kommunikation der Augenhöhle mit der Schädelhöhle bestehen muß. Die Sattelgrube ist auf ein 5—6faches vergrößert, die Sattellehne nach hinten verdrängt, wie es bei großen Hypophysis-Tumoren vorkommt. Hier geht die Zerstörung des Knochens über die Medianebene nach links hinüber.

An den Weichteilen erkennt man eine schlaffe, schwammige Beschaffenheit der Haut der Lider und der Schläfe; es handelt sich wohl um eine trophische Störung. Eine ähnliche Beschaffenheit weist die Mundschleimhaut, entsprechend der rechten Wange auf. Von der äußeren Lidkommissur läuft eine Hautnarbe horizontal etwa 5 cm nach hinten. Sie steht mit einer Narbe der Conjunctiva tarsi des oberen Lides in Zusammenhang (Operationsnarbe). Der rechte Bulbus steht um etwa 8 mm tiefer, als der linke, er ist medialwärts etwas verschoben. Der Bulbus, sowie die Lidhaut weisen deutliche pulsatorische Bewegungen auf. Die Exkursionen betragen etwa 1—2 mm. Die Pulsation ist auch deutlich fühlbar. Geräusche bestehen subjektiv nicht, können auch nicht objektiv nachgewiesen werden. Der Bulbus läßt sich sehr leicht in die Orbita zurückdrängen. Bei forciertem Versuch des Lidschlusses wird er stark in die Orbita zurückgezogen, auch läßt sich bei extremen Augenbewegungen Retraktion deutlich beobachten. Es besteht am rechten Auge ein Staphyloma posticum (Myopie etwa 20 D.) mit Sehschärfe = Fingerzählen in 3 m. Ausgedehnte myopische Chorioretinitis; an den Gefäßen bestehen keine Anomalien. Das linke Auge ist normal. Die Pulsation des Bulbus läßt sich durch Kompression sowohl der rechten, wie der linken Carotis fast vollständig unterdrücken, ohne daß sich die übrigen Symptome ändern. Mit Ausnahme einer Hypästhesie im Gebiete des rechten Trigeminus sind die Gehirnnerven normal.

Es kann sich kaum um ein Aneurysma durch Ruptur der Carotis interna im Sinus cavernosus handeln. Ja es ist sehr fraglich, ob die Affektion wirklich traumatischen Ursprunges ist. Es handelt sich am wahrscheinlichsten um ein Lymph- oder Hämangiom, oder einen stark vaskularisierten Tumor, der zum Teil die Schädelknochen usuriert hat, zum Teil zu trophischen Störungen am Skelett und an den Weichteilen geführt hat. Die Pulsation in der Orbita ist wohl eine von der Schädelhöhle mitgeteilte und durch die abnorme Kommunikation bedingt. Die Retraktions-Bewegungen des Auges lassen sich durch ein Ausweichen des Orbitalgewebes an den lateral ausgeweiteten Teil der Orbita erklären.

Resumierend kann man sagen, daß es sich um einen Enophthalmus pulsans handelt, infolge Usur der lateralen und hinteren Orbitalwand, wahrscheinlich durch einen intracraniellen Tumor (Lymphangiom?) bedingt.

Sitzung vom 15. Januar 1908.

Meißner stellt einen Patienten vor, bei dem seit etwa 5 Monaten beim Bücken ein rechtsseitiger Exophthalmus auftritt; dabei besteht auch eine Pulsation des Bulbus, die nach Wiederaufrichtung des Patienten zusammen mit dem Exophthalmus verschwindet. Es bestehen sonst an dem Auge keinerlei Anomalien. Die Sehschärfe ist $^6/_6$, der Augenhintergrund normal; es besteht keine Bewegungsstörung. Beim Hervortreten des Auges sinkt die Sehschärfe um ein geringes. Der Röntgenbefund ist negativ. Außer Varicen an den Beinen bestehen sonst keine pathologischen Zustände beim Patienten.

Es sind 40 Fälle von intermittierendem Exophthalmus bekannt. Ebenso wie bei dem vorgestellten Falle entsteht ein (stets einseitiger) Exophthalmus bei forcierter Exspiration mit Verschluß der Nase, und bei Kompression der Jugularvenen. Das Wesen derartiger Fälle besteht wohl in Varicen der Orbitalvenen, deren Entstehung zum Teil auf angeborene Anlage, zum Teil auf Phlebitis mit nachfolgender Ektasie zurückgeführt wird. Trauma und etwaige arteriovenöse Anastomose kommen nicht in Betracht. Birch-Hirschfeld hat gefunden, daß beim Bücken physiologischerweiser ein Exophthalmus von etwa 4 mm entsteht und führt ihn auf besondere Cirkulationsverhältnisse zurück. Das venöse Blut der Orbita fließt nach hinten in den Sinus cavernosus, nach vorn in die Gesichtsvenen ab. Bei gebückter Stellung sei der Abfluß gegen den Sinus cavernosus erschwert, durch die Schwerkraft; wenn nun eine Schwierigkeit im Abfluß nach den Gesichtsvenen eintrete (z. B. Kompression der Jugularvenen mit Rückstauung), so könne es zur Stauung in den Venen der Orbita und zum Exophthalmus kommen. Am schwierigsten ist im vorliegenden Falle die Deutung der mit dem Exophthalmus auftretenden Pulsation.

Therapeutisch wird Druckverband angewendet, der dem Exophthalmus und der Stauung entgegenwirken soll. Die Prognose bezüglich der Heilung sei jedenfalls zweifelhaft.

Lauber erwähnt, daß auch bei sicheren Neurosen Erweiterungen in der Orbita, Pulsationen beobachtet worden sind. Man könne auch an Lymphangiom denken.

Sachs referiert über einen Fall von Gliom bei einem $14^1/_2$jährigen Knaben, den er zuerst am 30. September 1906 sah. Der Patient klagte über Sehstörungen, die seit 2—3 Monaten bestanden und ihm das Lesen mit dem erkrankten linken Auge seit etwa 4 Wochen unmöglich machten. Der Bulbus war leicht injiciert, die Cornea normal; die Iris war etwas dunkler, als die des andren Auges, etwas verschmälert und reagierte weder direkt, noch konsensuell, machte somit den Eindruck der Atrophie. Die Linse war normal, der Glaskörper durchsichtig. Die Papille war graugelb, nasal und nasal-oben schlecht abgegrenzt, und hier umschloß sie ein papillenbreiter grauroter Wall, in dem große, dunkle Gefäße sichtbar waren. Einige von ihnen ließen sich bis zur Papille verfolgen, andre haben das Bild von Gefäßschlingen, deren zu- und abführende Schenkel unsichtbar waren. Peripher ging der Wall in eine sehnig weiße Masse über, die bis zur äußersten Peripherie des ophthalmoskopischen Gesichtsfeldes reichte, den ganzen nasalen und oberen Teil des Grundes einnahm; sie zeigte keine Struktur, so daß sich kein Anhaltspunkt für die Einstellung im aufrechten Bilde darbot. Die Gefäße in diesem Teile waren mit wandständigen, aneurysmatischen Ausbuchtungen besetzt, die ihnen

ein rosenkranzartiges Aussehen verlieh. Die Makula war relativ normal, die Netzhaut nicht abgehoben. In dieser Gegend lagen, an Zahl gegen die Peripherie zunehmend, gelbe, zum Teil isolierte, zum Teil konfluierende punktförmiger Gebilde, deren Aussehen an die Drusen der Glaslamelle erinnerte; sie lagen unter den Retinalgefäßen und waren nicht prominent. Die Peripherie der Netzhaut war auch hier in eine weiße, strukturlose Masse umgewandelt, die Gefäße zeigten aneurysmatische Erweiterungen und Thrombosen. Im Glaskörper waren, besonders deutlich nasal unten, wundernetzartige Gefäßbildungen sichtbar. Der Druck war etwas erhöht, Schmerzen bestanden nicht. Da das Auge für das Sehen verloren war und der Verdacht eines Tumors vorlag, wurde die Enukleation vorgeschlagen, jedoch von den Angehörigen des Patienten abgelehnt. Gegen Ende des Jahres 1906 traten mehrmals Anfälle von Drucksteigerung auf; zeitweilig erschienen an der hinteren Hornhautfläche graugelbe, am Rande durchscheinende Präzipitate, die wieder verschwanden. Der Glaskörper wurde trübe und dadurch der Grund unsichtbar. Zeitweilig füllten sich auch an der Irisoberfläche neugebildete Gefäße. Anfangs 1907 häuften sich die Glaukomanfälle, die durch Pilocarpin bekämpft wurden. Am 20. Januar 1907 traten zum ersten Male Orbitalsymptome auf, ähnlich denen einer Cellulitis orbitalis. Unter Schüttelfrost und leichtem Fieber trat ein Ödem des oberen Lides, Ptosis und Exophthalmus auf, der Bulbus war unbeweglich, auf Berührung sehr empfindlich, die Temperatur lokal gesteigert. Unter Anwendung von Eis gingen diese Symptome in 4—6 Tagen zurück, doch blieb ein leichtes Ödem, leichte Ptosis und eine Beweglichkeits-Beschränkung, besonders nach oben bestehen, ein Zustand, der sich durch den Februar hindurch erhielt. Die Präzipitate an der Hornhaut-Hinterfläche vermehrten sich, es trat Katarakt auf. Der Patient begab sich aufs Land. Sein Allgemeinzustand verfiel langsam. Die Orbitalsymptome wurden als Reaktion auf Nekrose im intrabulbären Tumor gedeutet, an einem extrabulbären Tumor wurde mit Rücksicht auf die rasche Rückbildung der Symptome nicht gedacht. Im Juli traten unter neuerlichen Orbitalsymptomen heftige Schmerzen auf, so daß sich der Patient zur Enukleation entschloß, die am 10. August 1907 ausgeführt wurde. Dabei bemerkte man eine Verdickung des Opticus, so daß noch ein Stück des Nerven reseziert wurde. In der Orbita fand sich kein tastbarer Tumor, Lymphdrüsen-Schwellungen fehlten. 10 Tage nach der Operation trat hinter der geschlossenen Bindehaut eine Blutung auf, mehrere Tage darauf waren Tumoren in der Orbita tastbar. Gleichzeitig entwickelte sich eine vollständige Anästhesie des ersten Trigeminus-Astes. Es wurde als letzter Versuch anfangs September die Exenteration der Orbita ausgeführt. Bald darauf traten Basalsymptome auf: Verlust des Geruches, des Gehörs, eine rechtsseitige Abduzenslähmung. Der Patient wurde komatös und starb.

Die mikroskopische Untersuchung (Demonstration des Präparates) ergab, daß es sich um ein Gliom handle. Die Kornea ist normal, es besteht eine Atrophie und periphere Anlegung der Iris, die auch ein deutliches Ektropium des Pigmentblattes aufweist. Entsprechend einer in vivo unterhalb der Hornhaut gesehenen Sklerektasie ist die Sklera perforiert. An der hinteren Hornhautfläche liegen zahlreiche Tumorzellen, die auch die Hinterfläche der Iris bedecken. Der Ciliarkörper ist infiltriert, die Chorioidea bis zum Opticus in eine mächtige Tumormasse umgewandelt, in der zahlreiche, von einem Zellmantel umgebene große Gefäße sichtbar sind. Von der Netzhaut ist bis auf die M. limitans interna nichts zu sehen. Die ursprüngliche Netzhaut-

geschwulst ist bis auf unbedeutende Reste nekrotisch und resorbiert. Die Geschwulst ist in den Sehnerven hineingewuchert, der ganz degeneriert ist.

Die Diagnose war wohl hauptsächlich wegen des Alters des Patienten nicht richtig gestellt worden. Daß es sich um einen Tumor der Netzhaut handelte, konnte nicht zweifelhaft sein, doch hatte man eher an eine Gefäßgeschwulst, als an ein Gliom gedacht. Die Beobachtung zeigte die drei bekannten Entwicklungsstadien des Glioms: intraokuläres Wachstum, Glaukom, extraokuläres Wachstum. Unter den von Wintersteiner gesammelten 467 Fällen von Gliom waren nur 8 älter als 13 Jahre, und zwar 16, 15, $13^1/_2$ Jahre alt. Auch das ophthalmoskopische Aussehen wich von dem durch Hirschberg, Perles und Schöbl beschriebenen ab; immerhin waren die Charakteristika eines weißen, an großen Gefäßen reichen Tumors vorhanden.

Wintersteiner glaubt, daß die Diagnose deshalb schwierig war, weil weder das Bild des Glioma exophytum, bei dem Knoten hinter der sichtbaren Netzhaut liege, noch das des Glioma endophytum mit zerklüfteter Oberfläche vorhanden war. Es handelte sich anfangs wohl um die seltene diffuse Form des Glioms mit nur wenigen Knoten.

Das Gliom ist nicht, wie gewöhnlich behauptet wird, gefäßreich, im Gegenteil, es ist eine gefäßarme Geschwulst, in der Kapillaren und Präkapillaren fast fehlen. Die vorhandenen großen Gefäße treten wegen des sie umgebenden Zellmantels so deutlich hervor; die Zwischenräume zwischen ihnen sind sehr groß, was den Grund der häufigen ausgedehnten Nekrosen bildet.

Wintersteiner demonstriert Präparate eines Falles von Gliom, dessen mikroskopisches Bild dem vorgestellten Fall sehr ähnlich sieht, und eines zweiten Falles eines diffusen Glioms der Netzhaut, bei dem die Retina abgehoben ist, einige kleine Knoten aufweist und Aderhaut-Metastasen bestehen. Vortr. meint, daß, abgesehen von der Netzhaut-Abhebung, dies der Zustand des Sachs'schen Falles im Anfangsstadium gewesen sei.

Referate, Übersetzungen, Auszüge.

Schlußbericht über die Tätigkeit der deutschen Expedition zur Erforschung der Schlafkrankheit, von Geh. Med.-Rat Prof. Dr. Koch. (Deutsche med. Wochenschrift. 1907. Nr. 46.)

Die Bekämpfung der Schlafkrankheit geschah fast ausschließlich mit Atoxyl. Von den Leichtkranken wurde die weit überwiegende Mehrzahl durch eine Kur von 4—6 Monaten dauernd von Trypanosomen befreit, also vollkommen geheilt; weniger günstig waren die Erfolge bei den Schwerkranken, doch auch hier betrug die Mortalität nicht mehr den 10. Teil von derjenigen der nicht mit Atoxyl behandelten Schlafkranken. Verf. nennt das Atoxyl, wenn auch kein unfehlbares Mittel, so doch eine gewaltige Waffe im Kampfe gegen die Schlafkrankheit.

Uns Ophthalmologen interessiert vor allem der Passus, der die Mitteilung enthält, daß im ganzen 22 Fälle von dauernder Erblindung bei den mit Atoxyl behandelten Schlafkranken vorgekommen sind. Da 1633 Fälle behandelt wurden, so wären das etwa 1,5%. Diese Erblindungen, die sich auf beiden Augen in verhältnismäßig kurzer Zeit entwickelten, sind jedoch nur beobachtet, als man, um zu besseren und namentlich dauernden Resultaten zu gelangen, die Einzeldosen von 0,5 auf 1 g steigerte, die in

Intervallen von 7—10 Tagen injiziert wurden. Vorher waren dergleichen Beobachtungen nicht gemacht, ebensowenig später, als diese bösen Erfahrungen bestimmten, zu dem alten Verfahren: Doppelinjektionen von 0,5 g in 10tägigen Pausen zurückzukehren. Mit dem Augenspiegel ist an den erblindeten Augen keinerlei Veränderung, auch nicht am Sehnerven beobachtet worden.

Diese Erfahrungen von Erblindung nach Atoxyl sind von größter Bedeutung, da ja auch in Europa das Atoxyl eine außerordentliche Verbreitung gefunden hat und speziell bei der Syphilis-Behandlung in großen Dosen angewandt wird. Auch bei uns sind mehrere Fälle schwerer Sehstörung beobachtet und beschrieben worden, die unter dem Bilde einer toxischen Neuritis mit Abblassung der ganzen Sehnervenscheibe, sehr engen Netzhaut-Arterien und koncentrischer Gesichtsfeld-Beschränkung aufgetreten ist; in 2 Fällen (Bornemann, v. Krüdener) schritt die Sehstörung bis zur Amaurose fort, in zweien (des Ref.) wurde sie zum Stillstand gebracht.[1] In allen vier Fällen hatte fortgesetzter Gebrauch mäßiger Einzeldosen (0,16—0,4) die Vergiftung verursacht. Die Erkrankung hatte einen mehr chronischen Charakter.

Exc. Koch hat eine ausführliche Beschreibung der 22 Fälle in Aussicht gestellt. Nach der kurzen Mitteilung könnte man mit Rücksicht auf den akuten Verlauf bei negativem ophthalmoskopischen Befunde, der wohl nicht lange negativ geblieben sein wird, geneigt sein, diese als akute, durch zu große Einzeldosen bedingte Fälle von Atoxylvergiftung den bisher beobachteten so gegenüberzustellen, wie z. B. die Fälle akuter Methylalkohol-Amblyopie denen von chronischer Alkohol-Neuritis gegenüberzustellen sind.

Fehr.

Journal-Übersicht.

I. Archiv für Augenheilkunde. 1907. Band LVII. Heft 3.

21) **Zur Kenntnis der Tuberkulose des Augenhintergrundes.** Klinische Beobachtung, von Dr. W. Krauss, Privatdoz. in Marburg und Dr. A. Brückner, Privatdoz. in Würzburg.

Bei zwei jugendlichen Männern mit erblicher Tuberkulose-Belastung fanden Verff. eine chronische Entzündung der Netzhaut und Aderhaut, die ungewöhnliche Hintergrunds-Bilder bot. Die Papillen erschienen leicht gerötet; nicht ganz scharf begrenzt, zahlreiche Blutaustritte waren unregelmäßig verteilt, gelblich graue größere und kleinere Herde, daneben stecknadelkopfgroße prominente, weiße Herdchen. Neben Stellen abgehobener Netzhaut fiel eine große weißlich verfärbte Zone auf.

In beiden Fällen traten im Anschluß an diagnostische Tuberkulin-Einspritzung frische Blutungen im Augenhintergrunde auf. Verff. nehmen eine tuberkulöse Erkrankung an, die vor allem in der Netzhaut lokalisiert ist.

---

22) **Beitrag zur Wirkung subkonjunktivaler Injektionen,** von Prof. Dr. Best in Dresden.

Nach subkonjunktivalen Kochsalz-Einspritzungen konnte Verf. große Mengen von Glykogen in der Netzhaut nachweisen. Er nimmt eine spezi-

---

[1] Vgl. Deutsche med. Wochenschrift. 1907. Nr. 49.

tische Zelltätigkeit in der Netzhaut als Folge des Reizes an. Die Frage, auf welchem Wege die Netzhaut durch Einspritzungen unter die Bindehaut beeinflußt wird, ist noch ungeklärt. Durch die Auffindung der Glykogenbildung ist zunächst nur die Tatsache einer Stoffwechsel-Änderung festgestellt.

---

23) **Beiträge zum Krankheitsbilde der Ophthalmoplegia interna,** von Dr. J. Fejér in Budapest.

Verf. teilt 7 Fälle von isolierten Pupillen- mit Akkommodations-Lähmung mit. Die Erkrankung tritt am häufigsten bei den luischen und atrophischen Prozessen des Central-Nervensystems auf. Ihr Vorkommen würde bei genügender Achtsamkeit häufiger als bisher beobachtet werden.

24) **Versuche über die Einwirkung ultravioletten Lichtes auf die Linse,** von Prof. Hess in Würzburg.

Bei Einwirkung ultravioletten Lichtes (mittels der Uviollampe) beobachtete Verf. an Fröschen, Meerschweinchen, Kaninchen in den meisten Fällen ausgedehnte und charakteristische Veränderungen im Kapsel-Epithel der Linse. Verf. fand keinen Unterschied im Verhalten alter und junger Tiere. An den Linsenfasern konnten Veränderungen nicht festgestellt werden.

Ein Erklärungsversuch, den Glasbläser-Star auf die Einwirkung ultravioletten Lichtes zurückzuführen, bedarf noch weiterer Beobachtung.

25) **Zur Keratitis dendritica superficialis,** von Dr. Pretori in Reichenberg.

Verf. teilt Beobachtungen von 32 Fällen mit, die dem Herpes corneae ähnelten. Die Erkrankung beginnt 2—3 Tage nach einem Schüttelfrost, hat die Form einer baumförmig verzweigten, von aufgeworfenen grauen Rändern eingefaßten Furche, dauert 30 Tage, heilt meist vollständig aus. Die Krankheit steht in ursächlichem Zusammenhange mit der Influenza.

26) **Über quantitative Beziehungen zwischen den Pupillenweiten, den Akkommodations-Leistungen und den Gegenstandsweiten nebst allgemeinen Bemerkungen zur Akkommodationslehre,** von Dr. J. Weidlich in Elbogen a. d. Eger.

27) **Untersuchungen über die physikalisch-chemischen Eigenschaften des Humor aqueus,** von Dr. N. Scalini, Privatdoz. in Neapel.

Die Eigenschaften des Humor aqueus sind nach des Verf.'s Untersuchungen von denen der Lymphe verschieden. Der Humor aqueus ist das Produkt einer der Tätigkeit des Ciliarepithels zuzuschreibenden Sekretion. Die wichtigste Erscheinung dieser Sekretion besteht im Durchgang der Salze (vor allem NaCl) gegen die Augenhöhle hin in solcher Menge, daß durch Anziehung von Wasser der hydraulische Druck in der genannten Höhle stets erhalten bleibt. Diese Sekretion scheint, wie die Nierensekretion, nicht unter dem Einfluß eines Nervenmechanismus zu stehen.

Heft 4.

28) **Veränderungen, bedingt durch Cysticercus im ersten Stadium einer Einwanderung in das Auge,** von Prof. Cirincione in Palermo.

Die klinische Beobachtung eines Auges, in das ein Cysticercus 35 Tage vor der Aufnahme eingedrungen war, ermöglichte dem Verf. das Studium früher Veränderungen. Der Cysticercus saß seit 18 Tagen im Glaskörper,

wo er gut beobachtet werden konnte. Neben einer mechanischen Wirkung hatte der Cysticercus eine entzündliche ausgeübt, die sich mit mäßiger Stärke entwickelte. Die reizende Wirkung beschränkt sich auf Netzhaut und Sehnerven. Die schweren Veränderungen in den Augen, die lange einen Cysticercus enthielten, sind die Wirkung der Wucherung und Umbildung des Aderhautgewebes, hervorgerufen durch die Wirkung des Cysticercus als aseptischer Fremdkörper.

29) **Ein Fall von Linsendefekt nebst Bemerkungen über den physiologischen Nachweis der Linsencentrierung,** von Dr. Isakowitz. (Aus der Maximilians-Augenklinik, Nürnberg.)

30) **Über Dunkeladaptation und Sehpurpur bei Hühnern und Tauben,** von Prof. Hess in Würzburg.

Bei abnehmender Beleuchtung bestimmte Verf. die Grenze der Wahrnehmbarkeit von Futterkörnern bei Hühnern bei verschiedenen Adaptationszuständen. Es zeigte sich, daß die an Stäbchen verhältnismäßig sehr armen und Sehpurpur höchstens in Spuren zeigenden Netzhäute der Tagvögel kaum geringerer Dunkeladaptation fähig sind, als die an Stäbchen und Purpur reiche extrafoveale Menschen-Netzhaut. Daß das Pigment in solchen an Purpur und Stäbchen armen Netzhäuten eine wesentliche Rolle bei der Dunkeladaptation spiele, ist wenig wahrscheinlich, da sich die Augen pigmentloser albinotischer Tauben den stark pigmentierten der Hühner dabei als gleichwertig erwiesen.

31) **Untersuchungen über Lichtsinn und Farbensinn der Tagvögel,** von Prof. Hess in Würzburg.

Wie über die Dunkeladaptation machte Verf. auch Untersuchungen über den Farbensinn der Tagvögel. Er ließ Körner picken, die durch ein Spektrum farbig erschienen. Es zeigte sich, daß für das Huhn die sichtbare Grenze des Spektrums nach dem langwelligen Ende mit der für das Menschenauge zusammenfällt, dagegen nach dem kurzwelligen Ende hochgradig verkürzt ist. Etwas erheblicher noch war die Verkürzung bei der Taube; bei einem Pavian zeigten sich die gleichen Verhältnisse, wie beim Menschen.

Die Erklärung für das Verhalten der Vögel ist wohl die, daß in der Netzhaut infolge der den Zapfen vorgelagerten farbigen Kugeln nur Strahlen von relativ großer Wellenlänge zur Wahrnehmung gelangen können.

Die primäre Erregung für die Licht- und Farbenwirkung findet bei den Tagvögeln in den Außengliedern der Zapfen statt.

32) **Ein Beitrag zur Kasuistik der Tuberkulose der Bindehaut,** von Dr. E. Saxl. (Univers.-Augenklinik Würzburg.)

Mitteilung eines Falles, der durch häufig wiederkehrende Wucherungen ausgezeichnet ist.

33) **Über Korneakrankheit der Iridocyclitis,** von Dr. Cuperus in Zwolle.

Verf. beobachtete in 3 Fällen als neue Form der Hornhaut-Beteiligung bei Iridocyclitis eine streifenförmige, vom Rande zur Mitte radiär verlaufende Trübung der Hornhaut-Hinterfläche. Der Verlauf ist günstig; die Trübung besteht wahrscheinlich aus einer Infiltration.

Band LVIII. Heft 1.

1) **Über einen Fall von tiefer Ektasie in der Gegend des Sehnerveneintritts,** von Dr. Verderame. (Univers.-Augenklinik Basel.)

2) **Plastischer Ersatz eines völlig zerstörten Oberlides,** von Privatdoz. Dr. Ulbrich in Prag.

In den Defekt des Oberlides wurde das Unterlid nach Abtragung der Wimpern eingenäht. 6 Wochen darauf wurde an die Stelle des künftigen Unterlides ein Hautlappen aus dem Oberarm eingepflanzt und nach dessen Einheilung das Lid zur Bildung einer Lidspalte aufgetrennt. Der Erfolg war befriedigend.

3) **Zwei interessante Schußverletzungen der Orbita,** von Dr. Ulbrich, Privatdoz. in Prag.

Im ersten Falle zeigten sich bei der ersten Untersuchung 9 Tage nach der Verletzung (Schuß in die rechte Schläfe) hochgradige Veränderungen der linken Aderhaut. Czermak hielt es bei der kurzen verflossenen Zeit nicht für angängig, einen Zusammenhang mit der Verletzung anzunehmen, hielt vielmehr einen alten Krankheitsprozeß für sicher. Röntgen-Aufnahmen zeigten jedoch, daß die Kugel in der linken Augenhöhle saß, so daß trotz der Kürze der Zeit nach der Verletzung die Veränderungen doch als Degenerations-Erscheinungen nach Durchschneidung der hinteren Ciliargefäße aufzufassen sind.

Im zweiten Falle fanden sich nach Schußverletzungen organisierte Blutungen und erhebliche Pigment-Veränderungen am Grunde. Verf. faßt sie als Folgezustände nach Verletzung der hinteren Ciliararterien auf. Die Kugel war an der rechten Schläfe eingedrungen und aus der linken Schläfe entfernt worden.

4) **Anatomische Untersuchungen über den Wurmstar der Fische,** von Privatdoz. Dr. Salzer in München.

Von 12 Forellen mit Wurmstar, die Verf. beobachtete, untersuchte er 7. Nur in einem Falle waren Parasiten in lebensfrischem Zustande vorhanden, bei den andren konnten nur abgestorbene Wurmlarven oder Endstadien gefunden werden. Die Ursache der Erkrankung sind die Larven verschiedener Saugwürmer, z. B. des Hemistomum spathaeum, eines bei Wasservögeln häufigen Saugwurmes. Diese Larven kommen wohl auf dem Blutwege in die Aderhaut, von der sie durch den Glaskörper oder durch den Akkommodations-Apparat des Auges (Campanula) in die Linse eindringen. Das Einbohren der Parasiten durch die Linsenkapsel ist nicht unwahrscheinlich. Über das Eindringen der Parasiten ergeben die anatomischen Untersuchungen nichts, dagegen zeigten sie, daß die Parasiten sich fast ausschließlich in der Rindensubstanz aufhalten. Hier kann die Erkrankung mit Hinterlassung des Kerns und entzündlicher Reste abheilen. Oft kommt es zur Perforation der Hornhaut und Ausstoßung der Linse.

Bei der Abtötung der Parasiten wächst das Linsenepithel um ihn herum und kapselt ihn ein.

Die Parasiten wirken entzündungs-erregend und gewebs-erweichend. Die entzündlichen Wirkungen kommen erst nach Zerstörung der Linsenkapsel durch direkte Wirkung auf die Iris zur vollen Geltung.

5) **Beiträge zur Linsenchemie**, von Dr. O. Groß. (Aus der Univers.-Augenklinik Würzburg.)

Verf. analysierte den Preßsaft menschlicher Starlinsen. Benutzt wurden 1,5333 g Trockensubstanz, die bei der Veraschung 0,47 g Asche ergaben. Mit Wasser erhitzt ging bis auf 0,001 g alles in Lösung. Diese Lösung enthielt 0,7% SO_4, 0,6% Chl., 1,9% Gesamtchloride, 0,3% Kalium, 0,6% KCl, 1,3% NaCl, 0,4% Na.

6) **Ein Fall von Mikrophthalmus mit Oberlidcyste**, von Dr. May und Dr. W. A. Holden in New York.

7) **Ein Fall teilweiser spontaner Resorption der Linse**, von Generalarzt Dr. Seggel in München.

Bei einem Patienten mit Pigment-Entartung der Netzhaut beobachtete Verf. eine allmähliche, wenn auch nicht vollständige Aufsaugung einer kataraktösen Linse. Es trat nie ein Reizzustand ein. Verf. nimmt Alterstar, nicht komplizierten an.

Verf. glaubt auch einen Erfolg seiner Therapie auf die Pigment-Entartung festgestellt zu haben. Er ließ Leberthran reichlich nehmen, außerdem viel Leber, zuletzt rohe Hammelleber mit Mehl zu Klößchen geformt. Daneben wurde alle 3 Wochen eine Strychnin-Injektion von 0,003 bis 0,004 g gemacht.

8) **Untersuchungen über die Entstehung und die Entwicklung des Trachoms**, von Prof. Greeff, Geh. Med.-Rat Frosch und Dr. Clausen in Berlin.

Als immer wiederkehrenden Befund bei Trachom-Augen fanden Verff. im Sekret, im Follikel-Inhalt kleinste, bei stärkster Vergrößerung eben erkennbare, punktförmige Doppelbakterien, die rund zu sein scheinen, manchmal wie Stäbchen aussehen. Sie sind stets von einem Hof umgeben und kommen entweder einzeln oder zu mehreren aneinander gelegt in den Zellen neben dem Kern vor. Sie fanden sich bei verschiedenen Färbemethoden.

Die Bakterien scheinen identisch mit den von Halberstädter und Prowazek gesehenen.

Schlüsse ziehen Verff. aus den Resultaten vorläufig nicht.

9) **Einige Bemerkungen über den Farbensinn der Tag- und Nachtvögel**, von Privatdoz. Dr. Abelsdorff.

Von der Tatsache ausgehend, daß von farbigen Lichtern dasjenige, dem die größte scheinbare Helligkeit zukommt, die stärkste Pupillen-Verengung hervorruft, belichtete Verf. Tieraugen mit verschiedenen Farben, um aus den Veränderungen der Pupillengröße zu schließen, welche Farbe dem Versuchstiere als die hellste erschiene. Bei der Haustaube erschien danach Rot heller als Blau und Grün, entsprechend den Versuchen von Heß. Entgegengesetzt der Taube verhielt sich die Eule. Hier bewirkte gleichhelles Blau eine stärkere Pupillen-Verengerung, als Rot. Ähnlich reagierte das Auge der Katze, während das des Hundes wie beim farbentüchtigen Menschen reagierte.

Heft 2 und 3.

10) **Über die Hornhauttrübung durch metallische Ätzgifte und ein**

verbessertes Verfahren zu ihrer Aufhellung, von Dr. Guillery, Oberstabsarzt in Köln.

Verf. stellt die Resultate seiner oft mitgeteilten Versuche in sehr eingehender Weise zusammen.

Gegenüber dem Streite, ob bei Kalk-Ätzung die Ursache der Hornhauttrübung eine Eiweißverbindung ist, oder Calciumcarbonate dabei im Vordergrund stehen, schließt Verf. aus neuen Ätzungen am Kaninchen, daß es sich bei den Carbonaten, die in der geätzten Hornhaut sich finden, um dem Gewebe fremde Massen handelt. Es ist das eingelagerte Ätzmaterial selbst, das auch, wenn es zunächst frei davon war, in kurzer Zeit reichliche Mengen Kohlensäure aus der Luft aufnimmt. Das getrübte Gewebe selbst ist nicht in erkennbarem Maße carbonat-haltig. Als Aufhellungsmittel bei den Verätzungen der Hornhaut durch metallische Ätzmittel hat sich die Weinsäure am wirksamsten gezeigt. Sie erwies sich jedoch in den wirksamen Lösungen (bis $^1/_4$ %) als schädlich. Dagegen bewährte sich im Tierexperiment ein Zusatz von Acidum tartaricum von 0,05 % zu einer 10 % Chlorammoniumlösung. Es wurden langdauernde Augenbäder mit dieser Mischung vorgenommen. Sie zeigten sich bei Blei- und Kupfertrübungen sehr wirksam, auch bei Kalktrübungen. Auch bei einem sehr schwer durch Kalk verätzten menschlichen Auge sah Verf. guten Erfolg, er wird darüber genaueres mitteilen.

Es empfiehlt sich bei Ätzungen menschlicher Hornhaut mit 4—5 % Lösung von Chlorammonium mit 0,02—0,1 % Weinsäurezusatz zu beginnen. Es sind damit täglich mehrmals Bäder von $^1/_2$—1 Stunde zu verordnen. Die Stärke der Chlorammoniumlösung ist bald auf 10 % und mehr zu steigern, der Weinsäurezusatz bleibt unverändert. Je nach der Empfindlichkeit sind Unterbrechungen und Cocaïn-Einträuflungen nötig. Schädliche Nebenwirkungen wurden nicht beobachtet.

11) **Pathologische Pigmentbildung an der Sehnervenpapille**, von Dr. H. Sattler. (Univers.-Augenklinik Würzburg.)

Mitteilung eines Falles. Das Pigment wird als Rest eines Blut-Ergusses nach Verletzung im 3. Lebensjahre angenommen.

---

12) **Bakteriologische Befunde bei akuten Bindehaut-Erkrankungen an der Hand von 100 Fällen**, von Dr. Makai. (Univers.-Augenklinik Budapest.)

In 12 Fällen war das Ergebnis negativ. 25 mal fanden sich Morax-Axenfeld'sche Diplobazillen, 41 mal Staphylokokken, 31 mal Xerosebazillen, 6 mal Bac. subtilis, je 4 mal Streptokokken und Bac. menterici.

---

13) **Anatomische Beiträge zur Kenntnis des Spindelstars, des Kernstars, des Lenticonus posterior und der kolobomartigen Bildungen der Linse**, von Dr. Hildegard Felsch. (Univers.-Augenklinik Marburg.)

Sehr eingehende Mitteilung einer Beobachtung am Kaninchen.

---

14) **Untersuchungen über die Ausdehnung des pupillomotorisch wirksamen Bezirkes der Netzhaut und über die pupillomotorischen Aufnahme-Organe**, von Prof. C. Hess.

Die Anschauung, daß die Netzhaut in ihrer ganzen Ausdehnung

pupillomotorische Aufnahme-Apparate besitze, so daß auch von der Makula entfernt liegende Netzhautpartien den Lichtreflex der Pupille auslösen können, ist nach Verf.'s Untersuchungen falsch. Eine isolierte Belichtung der centralen oder excentrischen Netzhautteile ist unmöglich. Verf. beseitigte den störenden Einfluß des Zerstreuungslichtes auf die mittleren Netzhautbezirke dadurch, daß er die Menge des auf letztere fallenden diffusen Lichtes konstant machte. Darauf aufgebaute Untersuchungsmethoden mittels einer Art „Pupillenperimeter" und andrer Vorrichtungen ergaben übereinstimmend, daß nur ein sehr kleiner centraler Netzhautbezirk von höchstens 3 mm Radius pupillomotorische Wirksamkeit haben kann.

Praktisch wichtig ist die gleichzeitig gefundene Tatsache, daß schon das diasklerale Licht allein bei den üblichen Belichtungsmethoden genügt, um Pupillenverengerung auszulösen.

Die vom Verf. ausführlich geschilderten Methoden werden den Nachweis führen lassen, ob eine hemiopische Pupillenreaktion vorkommt oder nicht.

Weitere Untersuchungen galten der Frage, in welchen Elementen der Netzhaut die pupillometrischen Aufnahmeorgane zu suchen sind. Durch interessante Beobachtungen fand Verf., daß die Außenglieder der Zapfen bei den Tagvögeln die pupillomotorische Aufnahmeapparate, wie die optischen, darstellen.

15) **Eine eigentümliche Erscheinung der Skiaskopie,** von Prof. Koster Gzn. in Leiden.

Darstellung der besonderen Verhältnisse, unter denen in einem Einzelfall Myopie und Emmetropie skiaskopisch am selben Auge sich zu ergeben schien.

16) **Ergebnis des Aktenstudiums über 100 Augenverletzungen aus dem Bereiche der Steinbruchs-Berufsgenossenschaft,** von Prof. Hummelsheim in Bonn.

Bei Verlust eines Auges war die Rente erheblich höher, als die durch die Einäugigkeit verursachte Lohn-Einbuße, ähnlich bei Linsenverlust.

Für geringfügige einseitige Sehstörungen beträgt die Rente, wenn das andre Auge gesund ist, durchschnittlich fast das Doppelte der Lohn-Einbuße; für fast die Hälfte der Fälle überragt sie den mutmaßlichen Verdienstausfall nur eben.

Wird die einseitige traumatische Amblyopie durch bereits vorhandene Schwachsichtigkeit des zweiten Auges kompliziert, so ist die Rente um reichlich die Hälfte höher, als der durchschnittliche Lohnverlust; bei einem Drittel der Fälle sind beide gleich. Verf. spricht sich gegen Abschaffung der kleinen Renten aus. Spiro.

II. Die ophthalmologische Klinik. 1907. Nr. 18.

1) **Über Tränensackprothese,** von Dr. W. Zimmermann in Görlitz.

Verf. hat in Fällen, in denen der chronisch entzündliche Tränensack kunstgerecht ohne Fensterung der äußeren Haut gänzlich entfernt wurde, und bei welchen keine Komplikation von seiten des Siebbeins und totale Obliteration des Canalis naso-lacrimalis bestehen, mit gutem Erfolge die Tränensackprothese eingelegt.

2) **Steinölquecksilberjodid-Lösung,** von Dr. Sp. Ferentinos in Patras.

Verf. empfiehlt das Öl als ein unentbehrliches Mittel für alle äußeren

Krankheiten des Auges. Es zeichnet sich durch seine Reizlosigkeit und durch seine keimtötende Wirkung aus. Außerdem wurde es mit gutem Erfolge gegen das Ekzem des Gesichts augenkranker Kinder angewandt.

Nr. 20.

Über Verletzungen der Orbita, von Dr. Böhm in Heilbronn.

In der Mehrzahl der Fälle werden die Fremdkörper in der Orbita gut ertragen. Verf. beobachtete einen Fall, bei dem ein Griffelstück 18 Jahre in der Orbita saß, ohne nennenswerte Reiz-Erscheinungen hervorzurufen.

Fritz Mendel.

III. Wochenschrift für Therapie und Hygiene des Auges. 1908. Nr. 1.

Schmerzlose subkonjunktivale Kochsalz-Injektionen, von Dr. Albin Erb in Lugano.

Tropft man in das zu injizierende Auge zunächst 1—2 Tropfen einer 10% Dioninlösung und hierauf nach etwa 2 Minuten einige Tropfen einer 4% Cocaïnlösung, so ist die folgende Injektion einer 2—5% Kochsalz-Lösung sozusagen schmerzlos, und auch der von einigen Patienten angegebene unbedeutende Schmerz verschwindet in wenigen Minuten. Fritz Mendel.

IV. Archives d'Ophtalmologie. 1907. August—November.

1) **Drei Fälle von familiärer Retinitis punctata albescens,** von van Duyse.

Die von der Krankheit befallenen Kinder hatten zwischen sich gesunde Geschwister. Blutsverwandtschaft der Eltern bestand nicht, so daß irgend eine der Lues ähnlich wirkende Dyskrasie als ätiologisch wirkendes Moment angenommen werden muß.

2) **Traumatisches Aneurysma der linken Orbita. Besserung nach Unterbindung der linken Carotis communis,** von Moutinho.

Irgend welche Lähmungen, wie solche in ähnlichen Fällen durch Kompression der Nerven im Sinus cavernosus bedingt werden, traten im vorliegenden Falle nicht auf. Das Arteriengeräusch bestand auch nach der Operation fort.

3) **Luxation des Bulbus bei einem Neugeborenen,** von Fage.

Fälle von Bulbus-Luxation während der Geburt durch instrumentelle oder manuelle Verletzungen sind mehrfach beschrieben. Im vorliegenden Falle bestand die Luxation im Moment der ohne jede Kunsthilfe vonstatten gegangenen Geburt. Als Ursache ist lediglich ein kurz vor der Geburt gegen den Leib der Mutter erfolgtes Trauma anzusehen, bei dem wahrscheinlich durch Druck des Auges gegen die knöcherne Wand des Beckens die Luxation erfolgte.

Es gelang das Auge zurückzubringen, um die Orbita nicht atrophisch werden zu lassen. Auf der Hornhaut entwickelte sich ein dichtes Leukom.

4) **Traumatische Rücklagerung des Externus,** von Bernard.

5) **Ein Fall von doppelseitigem Mikrophthalmus,** von Lafon.

Verf. zieht aus der histologischen Untersuchung seines Falles folgende Schlüsse:

Die Winterstein'schen Rosetten sind nicht charakteristisch für Netzhautgliom. Sie kommen zustande durch Einstülpung des retinalen Neuroepithels in die darunter liegenden Schichten. Ihre Bildung ist bedingt entweder durch einen Stillstand in der Entwicklung der Augenblase (Mikrophthalmus) oder durch die Anwesenheit eines intraokularen Tumors (Gliom), vorausgesetzt, daß eine dieser beiden Ursachen wirkt, so lange die Entwicklung der Netzhaut noch nicht beendet ist.

6) **Zwei Fälle von Netzhaut- und Aderhaut-Ablösung,** von Bret.

Die Ursache des einen Falles war sympathischer Natur, dem andren lag Myopie zu grunde. Beide mußten enukleiert, bzw. eviszeriert werden.

7) **Augensymptome bei spontanem Myxödem der Erwachsenen,** von Gourfein-Welt.

8) **Klinischer Beitrag zur Lehre von der sympathischen Ophthalmie,** von Péchin.

Mitteilung folgender Fälle:

1) Iridochorioiditis nach Star-Extraktion. 4 Monate später sympathische Ophthalmie. Erblindung durch doppelseitige atrophische Iridochorioiditis.

2) Verletzung der linken Ciliargegend durch einen Kieselstein. 2 Monate später sympathische Ophthalmie, die durch Enukleation geheilt wird.

3) Exenteration wegen intraokularen Fremdkörpers. Sympathische Neuroretinitis mit folgender Atrophie des Sehnerven.

9) **Ophthalmoskopie der ciliaren und retrociliaren Gegend,** von Trantas.

Verf. benutzte den Fingerdruck auf die Ciliargegend, während er das aufrechte Bild mit + 4 bis 8 D. beobachtet. Er sieht auf diese Weise die Ora serrata und die Firsten der Ciliarfortsätze. Keine Gegend des Augenhintergrundes ist von so verschiedenem Aussehen, selbst im normalen Zustande, wie die in Rede stehende. Das trifft in pathologischen Fällen in erhöhtem Maße zu. Wenn man das Verfahren beherrscht, ist weder Cocaïn noch Mydriasis notwendig. Eine Menge von Einzel-Beobachtungen ist im Original erwähnt.

10) **Entropium-Operation nach Nicati und ihre letzten Modifikationen,** von Chalain.

11) **Die ersten Beobachter der Härte des Auges bei Glaukom,** von A. Terson.

12) **Klinische und therapeutische Beobachtungen bei zwei Fällen von Stirnhöhlen-Entzündung,** von de Britto.

13) **Beziehungen der abortiven Retinitis pigmentosa zur hereditären retrobulbären Neuritis,** von Cabannes.

Die mitgeteilten, 8 Brüder betreffenden Fälle charakterisieren sich folgendermaßen:

1) Retinitis pigmentosa mit Hemeralopie, Optikus-Atrophie und engen Arterien, kombiniert mit centralem Skotom und neuritischer Nervenatrophie.

2) Keine Pigment-Entartung oder Hemeralopie. Dagegen Neuritis optica retrobulbaris mit typischem centralen Skotom.

3) Der dritte Fall ähnelt dem zweiten.

14) **Kongenitale seröse Cyste der Iris,** von Gallemaerts.

15) **Die Centralvene bei der Stauungspapille,** von Dupuy-Dutemps.

Bei Stauungspapille zeigt die Centralvene in ihrem intraneuralen und intraskleralen Verlauf keinerlei Veränderung ihres Kalibers. Beim Durchtritt durch die Pialscheide plattet sie sich ab und erscheint im intervaginalen Raum gänzlich zusammengedrückt. So bleibt sie im Verlauf der Duralscheide, um dann plötzlich, bei ihrem Austritt, sich mächtig zu erweitern.

16) **Augensymptome bei jugendlicher Tabes,** von Cantonnet.

Bei jugendlicher Tabes ist die Amblyopie häufig ein Initialsymptom. In fast 50% der Fälle besteht Optikus-Atrophie. Dagegen ist die Pupillenstarre selten. Auch Augenmuskel-Lähmungen kommen nur halb so oft vor, wie bei Tabes der Erwachsenen. Entsprechend der Ätiologie (hereditäre oder sehr früh erworbene Lues) findet sich oft Keratitis parenchymatosa und Chorioretinitis.

17) **Drei Fälle von halbseitigem chronischem Facialiskrampf durch Alkohol-Injektionen geheilt,** von Noceti. Moll.

Vermischtes.

1) Im Januar-Heft d. J., S. 30, Z. 35 u. 36, sind die Worte zu streichen: „da er das Glück hatte, die Tochter des großen Forschers heimzuführen".

2) Prof. Hirschberg ist zum Ehren-Mitglied der St. Petersburger Ophthalm. Gesellschaft gewählt worden.

Bibliographie.

1) Glaukom und Allgemeinleiden. Zur Ätiologie und allgemeinen Therapie des sogen. „entzündlichen" Glaukoms, von Dr. E. Blessig. (St. Petersburger med. Wochenschr. 1907. Nr. 34.) Das Glaukom-Auge erscheint zu Cirkulations-Störungen und zwar zu Stauungen disponiert. Da das Glaukom erwiesenermaßen mit vielen Allgemeinleiden in Beziehung steht, soll nicht das von Glaukom betroffene Auge allein Gegenstand unsrer Behandlung sein, sondern der ganze am Glaukom leidende Mensch. Verf. ist ein entschiedener Anhänger der Iridektomie in möglichst frühen Stadien des entzündlichen Glaukoms und meint, daß die Lokaltherapie in vielen Fällen durch eine entsprechende kausale Allgemeinbehandlung wirksam unterstützt werden kann.

2) Handbuch der Physiologie des Menschen in vier Bänden, herausgeg. von W. Nagel in Berlin. (Verlag von F. Vieweg u. Sohn in Braunschweig, 1907.) Das vorliegende Werk soll, wie es in der Ankündigung heißt, in erster Linie für den Physiologen von Fach ein Nachschlagewerk sein, in dem er die einzelnen Gebiete der Physiologie von kompetenten, gerade auf dem betreffenden Gebiete tätigen Forschern bearbeitet findet. Der

Inhalt des Werkes, das der Herausgeber mit 25 hervorragenden Gelehrten verschiedener Länder fertiggestellt hat, bezieht sich ganz speziell auf die Physiologie des Menschen, und die Physiologie der Tiere wird nur soweit herangezogen, als dies wegen mangelnder Erfahrung am menschlichen Organismus notwendig ist. Fritz Mendel.

3) Abnormes Lachen vom Auge ausgelöst, von Neustätter. (Münchner med. Wochenschr. 1907. Nr. 24.) In fünf Fällen traten beim Augenspiegeln Lachkrämpfe auf, die ähnlich wie die beim Kitzeln erfolgenden als reflektorisch aufgefaßt werden, zumal das Lachcentrum dem Thalamus opticus benachbart liegt.

4) Übertragung der experimentellen Augensyphilis des Kaninchens von Tier zu Tier, von Tomaßzewski. (Münchner med. Wochenschr. 1907. Nr. 21.) Als Impfmaterial dienten frische, flach erodierte, Spirochäten enthaltende Primär-Affekte, die in Hornhauttaschen und in die vordere Kammer eingebracht wurden. Es bildete sich nach 6—8 Wochen eine pannöse Hornhauttrübung, in der Spirochäten gefunden wurden; Überimpfung von solchen Augen auf eine zweite und von dieser auf eine dritte Generation rief bei einem Teil der geimpften Augen nach einer Inkubationsdauer von 5—7 Wochen die gleiche Hornhauttrübung hervor, wie bei der ersten Generation, auch hier mit positivem Spirochätenbefunde. In der Iris zeigten sich leichte Reizerscheinungen, teilweise mit Knötchenbildung; Spirochäten wurden nicht gefunden, die Überimpfung dieser Augen auf andere Tiere blieb erfolglos.

5) Le traitement général dans les maladies des yeux. Ein klinischer Vortrag, von Chevallereau. (Le progrès méd. 30. III. 1907.) Nach einem Hinweis auf die Bedeutung des allgemeinen Körperzustandes für die Erkennung und Behandlung von Augenkrankheiten bespricht Verf. die wichtigsten Heilmittel und die Form ihrer Anwendung. Hg verschreibt er am liebsten in Gestalt von intramuskulär einzuspritzenden Lösungen, von Jodsalzen bevorzugt er Jodnatrium, Koch's Tuberkulin schätzt er als diagnostisches, aber nicht als therapeutisches Hilfsmittel. Arthritikern und Gichtikern gibt er Salizylpräparate, Diabetikern Antipyrin, Rheumatikern Aspirin, Pyramidon oder Colchicin; der medikamentösen Starbehandlung redet Verf. nicht das Wort. Die Serotherapie hält er für aussichtsreich, der Opotherapie steht er skeptisch, aber gespannt auf ihre kommenden Erfolge gegenüber.

6) Heilung der Tränensackblennorrhoe durch interkurrentes Erysipel, von Hugo Feilchenfeld. (Deutsche med. Wochenschr. 1907. Nr. 22.) Die Heilung der wahrscheinlich tuberkulösen Blennorhoe besteht bereits 9 Monate.

7) Über Simulation von Augenleiden und deren Entlarvung, von Groenouw. (Deutsche med. Wochenschenschr. 1907. Nr. 24.) Zusammenstellung der bekannten Methoden zur Entlarvung einseitiger Blindheit und hochgradiger Schwachsichtigkeit eines oder beider Augen.

8) Untersuchungen über die Wirkungen des Atoxyls auf die Syphilis, von Uhlenhuth, Hoffmann und Roscher. (Deutsche med. Wochenschr. 1907. Nr. 22.) Bericht über Tier-Experimente an Affen und über 11 Menschen, die intramuskuläre Injektionen einer 10 %igen (nur einmal 15 %igen) Atoxyllösungen bekamen (jeden 2. Tag 0,5) und zwar mit Erfolg. Zu beachten sind die Nebenwirkungen (Koliken, Durchfälle, Albuminurie). Bei maligner Lues wirkt Atoxyl ebenso gut wie Kalomel. Auch lokal in

Form von Pinselungen angewendet, beeinflußt Atoxyl Primäraffekte usw. günstig. Bei Idioxynkrasie gegen Hg und J-Präparate ist Atoxyl, aber in hohen Dosen gegeben, ein anscheinend aussichtsreiches Mittel.

9) Die Syphilis-Behandlung im Lichte der neuen Forschungsresultate, von Lesser. (Deutsche med. Wochenschr. 1907. Nr. 27.) Die Übertragbarkeit der Lues auf Tiere, die Roux und Metschnikoff gefunden haben, und die Entdeckung des Erregers der Lues durch Schaudinn und Hoffmann haben auch der Therapie neue Wege gebahnt. Die Exzision des Primäraffekts haben Neißer u. a. am Tiere studiert, aber ohne therapeutische wertvolle Ergebnisse zu erzielen; nach der Exzision des spirochätenhaltigen Ulcus durum ist eine energische Allgemeinkur angezeigt. Die Allgemeinbehandlung soll etwa 6 Wochen nach der Infektion beginnen, weil man annehmen kann, daß zu dieser Zeit der Körper so mit Spirochäten überschwemmt ist, daß sich schon jetzt dem Hg reichlich Angriffsmaterial bietet. Da Rückfälle auf Keime zurückzuführen sind, die gleich bei der ersten Infektion in den Körper gelangen und in den Geweben schon damals abgelagert worden sind, so ist die von Fournier vorgeschlagene chronisch-intermittierende Behandlung durchaus notwendig, zumal die Annahme gerechtfertigt erscheint, daß das Hg die Spirochäten direkt oder indirekt schädigt oder tötet. Atoxyl scheint eine große Zukunft in der Therapie der Lues zu haben; 28 Fälle (3 ganz frische, 19 mit Sekundär-Erscheinungen, 5 Fälle von gallopierender Lues, 1 tertiäre Lues) erhielten intramuskulär jeden 2. bis 3. Tag durchschnittlich 0,4 g (insgesamt bis 6,2 g) und wurden glänzend beeinflußt. Betreffs der Dauer der Heilung ist angesichts dreier ungünstiger Beobachtungen, die Verf. machen konnte, Skepsis am Platze. Unangenehm ist die Giftigkeit des Mittels, das leicht Nausea, Erbrechen, Koliken und Nephritis bald nach den Einspritzungen erzeugt. Prophylaktisch ist nach jeder Einspritzung Morphium (0,003 : 0,3 Natr. bicarbon.) am Platze. In dem Falle von Bornemann, der nach Atoxylgebrauch Erblindung beobachtete, kamen weit höhere als die hier gereichten Mengen (27 g) zur Anwendung. Bei Herzfehlern ist Vorsicht am Platze. Definitiv läßt sich die Bedeutung dieser neuen Syphilis-Therapie noch nicht beurteilen.

10) Ein Fall von doppelter Perforation des Auges durch einen 19 mm langen Kupferdraht, von Berendes. (Inaug.-Diss. Jena 1907.) Interessant an diesem Fall ist die Entstehung eines Ulcus internum corneae durch chemische Wirkung des Kupfers.

11) Beitrag zur pathologischen Anatomie der Keratitis disciformis, von Bartels. (Inaug.-Diss. Rostock 1907.) Der typische Fall stützt die von Peters mehrfach vertretene Ansicht, daß die Kerat. discif. eine Abart des Herpes corneae und auf unbekannte Nerveneinflüsse zurückzuführen ist.

12) Die Beziehungen der Medulla oblongata zur Pupille, von Bach. (Münchner med. Wochenschr. 1907. Nr. 25.) Polemik gegen Bumke und Trendelenburg betreffend das Vorhandensein eines Hemmungscentrums für den Lichtreflex in der Rautengrube.

13) Zur Kasuistik der Lidverletzungen, von Langhorst. (Inaug.-Diss. Jena.)

14) Zwei Fälle von seltenen Orbital-Erkrankungen. I. Einseitiger, spontaner, rezidivierender, nicht pulsierender Exophthalmus. II. Orbitalphlegmone mit Osteomyelitis der Orbitalknochen und Siebbeinempyem, von Hübotter. (Inaug. Diss. Jena 1906.) In dem ersten Fall wird der Exophthalmus auf vasomotorische Einflüsse zurückgeführt: Lymph-Austritt in

die Orbita infolge anomaler Durchlässigkeit der Gefäßwandungen, hervorgerufen durch eine im allgemeinen dazu disponierende Stauung im Verein mit psychischen Einflüssen. Bei dem zweiten Falle handelte es sich wahrscheinlich um primäre Osteomyelitis des Siebbeins, die sekundär sowohl zum Empyem wie auch zur Orbitalphlegmone führte.

15) Behandlung von Augenkrankheiten durch Bestrahlung mit der elektrischen Glühlampe, von Koch. (Inaug.-Diss. München 1906.) Zweimal am Tage Belichtung mit einer 20 Kerzen starken Lampe in 20—25 Einzelbelichtungen von etwa 5 Sekunden Dauer. Fälle von Keratitis glaucomatosa, parenchymatosa, phlyctaenulosa, Ulcera corneae, Descemetitiden, Maculae corneae, Pannus trachomatosus werden günstig beeinflußt und zwar durch den infolge des häufigen Pupillenspiels gesteigerten Flüssigkeitswechsel in der Vorderkammer.

16) Zur Frage der Gewöhnung an die Einäugigkeit und deren Bewertung in der Unfallheilkunde, von Ph. Fischer. (Monatsschr. f. Unfallheilkunde und Invalidenwesen. XIV, 2). Nieter sind nach einer Rekursentscheidung des Reichsversicherungsamtes keine „qualifizierten Arbeiter", erhalten also bei Verlust eines Auges nur eine Rente von 25 %. Die Gewöhnung an die Einäugigkeit läßt sich mit Hering's Fallversuch oder Pfalz' Apparat zur Abschätzung der Tiefenverhältnisse feststellen, doch wäre eine Konstatierung durch Beobachtung des Verletzten bei seiner Arbeit besser. Jedenfalls soll man bei der Abschätzung mit der Tatsache späterer Gewöhnung als sicherem Faktum rechnen. Das Reichsversicherungsamt nimmt die Gewöhnung, wie aus einer andren Entscheidung hervorgeht, als sicher an; sie braucht daher vom Arzt nicht erst konstatiert zu werden Mit ihrem Eintritt sinkt bei nicht qualifizierten Arbeitern (Kesselschmieden z. B.) die Rente von $33^1/_3$ auf 25 %. Qualifizierte Arbeiter, auch wenn sie jugendlich sind und noch nicht ausgelernt haben, erhalten als Dauerrente $33^1/_3$ %. Als qualifizierte Arbeiter bezeichnet eine Rekursentscheidung des Reichsversicherungsamtes vom 28. XI. 1906 solche, „die durch die Art ihrer Beschäftigung entweder auf ein besonders genaues zweiseitiges Sehen angewiesen oder infolge ihrer Beschäftigung in gefährlicher Umgebung, namentlich am offenen Feuer, Gefahren ausgesetzt sind, zu deren Vermeidung eine unbeschränkte Sehfähigkeit besonders nötig ist." Kurt Steindorff.

17) Vererbung des Schielens, von v. Sicherer. (Münchner med. Wochenschr. 1907. Nr. 25.) Bericht über eine Familie, in der Strabismus convergens, Hypermetropie und Amblyopie des linken Auges sich durch vier Generationen auf die männlichen Mitglieder vererbt hat; in der zweiten Generation schielten auch zwei weibliche Mitglieder, deren eine das Schielen auf ihre einzige Tochter, die andere es auf ihre zwei Söhne, aber nicht auf ihre beiden Töchter vererbte.[1]

18) Ist die Erkrankung des Sehapparates für die Differentialdiagnose zwischen multipler Sklerose und chronischer cerebrospinaler Lues von maßgebender Bedeutung? Ein kasuistischer Beitrag, von Dr. M. van Oordt in St. Blasien. (Neurolog. Centralbl. 1907. Nr. 21.) Verf. meint, daß das Krankheitsbild der multiplen Sklerose trotz der Erkennung optischer und andrer Initialerscheinungen doch noch nicht so

[1] Schon in der Hippokratischen Schrift von der Luft und vom Wasser (§ 14) heißt es: „Von Schielenden stammen Schielende, wenigstens in der Mehrzahl." Vgl. Hirschberg, Gesch. d. Augenheilk. i. A., 1899, § 61, S. 114.

scharf gezeichnet ist, daß nicht die Tatsache einer kurze Zeit zurückliegenden Lues die therapeutischen Maßnahmen zunächst im Sinne einer antiluetischen Kur beeinflussen dürfte. Allerdings ist eine längere funktionelle und ophthalmoskopische Kontrolle des Sehapparates notwendig, durch die man sich über den Erfolg der antiluetischen Behandlung und über den Verlauf des Leidens weiter orientieren muß.

19) Entfernung eines durch die Augenhöhle in den Augapfel eingedrungenen Eisensplitters, von S.-R. Dr. E. Cramer in Cottbus. (Monatsschr. f. Unfallheilk. und Invalidenwesen, 14. Jahrgang, Nr. 11.) Der durch den Handmagneten entfernte Eisensplitter war 18 mm lang und 8 mm breit. Die großen Schwierigkeiten der Entfernung erklären sich wahrscheinlich dadurch, daß der Splitter mit dem einen zackigen Widerhaken enthaltenden Kopfe in die Netzhaut vorgedrungen war, und die elastische Lederhaut sich fest um den Hals herumgelegt hatte.

20) Über Ophthalmoreaktion bei Tuberkulose, von Dr. E. Franke in Hamburg. (Deutsche Medizin. Wochenschr. 1907. Nr. 48.) Das Mittel hat in keinem Falle, in welchen auf eine positive Reaktion mit Sicherheit gerechnet wurde, im Stiche gelassen und in einigen zweifelhaften Fällen einen wichtigen diagnostischen Hinweis gegeben, so daß es, nach der Ansicht des Verf., wünschenswert wäre, wenn möglichst weite Kreise sich an dem Ausbau dieser Serodiagnostik beteiligten.

21) Die Serodiagnostik der Syphilis, von Dr. Julius Citron. (Berlin. Klin. Wochenschr. 1907. Nr. 43.) Es kann im allgemeinen als richtig gelten, daß das Vorkommen von Antikörpern das Vorhandensein von aktiver Syphilis und umgekehrt das Verschwinden der Antikörper das Eintreten einer vollkommenen Latenz, vielleicht sogar die Heilung der Lues beweist. Der große Vorteil, den die in die klinische Praxis eingeführte Methode der Untersuchung auf Antikörper vor der Neißer-Bruckschen Methode hat, besteht darin, daß das Serum von verdächtigen Kranken dem Laboratorium leicht ohne Schaden eingesandt werden kann, während es fast unmöglich ist, die Blutextrakte zur Untersuchung zu senden.

22) Maligne Pustel des Oberlides, von Morax. (Le Progrès médical. 1907. Nr. 48.) Es handelt sich bei dem 24jährigen Patienten um eine maligne Pustel des Oberlides mit sekundärer Gesichtsphlegmone.

23) Ein Fall von primärem Epitheliom der Conjunctiva bulbi, von Benoist. (Le Nord médical. 1907. Nr. 308.) Die selten beobachtete Erkrankung zeigte sich bei einem 40jährigen Patienten. Die mikroskopische Untersuchung des enukleierten Auges bestätigte die Diagnose.

24) Über die Beziehungen zwischen Läsionen des Halsmarkes und reflektorischer Pupillenstarre, von Privatdozent Dr. M. Reichardt. (Arbeiten aus der psychiatrischen Klinik zu Würzburg. Verlag von G. Fischer in Jena. 1907.) Die Frage nach dem spinalen oder cerebralen Sitz der, einer reflektorischen Starre zugrunde liegenden Läsion ist von einschneidendster praktischer Bedeutung in Anbetracht der an sich möglichen ursächlichen Beziehungen zwischen Trauma und progressiver Paralyse. Nach der Ansicht des Verf. wird bei der Erörterung eines Zusammenhanges zwischen Trauma und progressiver Paralyse viel zu wenig das Rückenmark berücksichtigt, welches bei progressiver Paralyse oft genug in einer Weise erkrankt gefunden wird, die man nur als elektive Erkrankung bezeichnen kann.

25) Zur Frage der Abducenslähmung nach Lumbal-Anästhesie, von Prof. Dr. H. Wolff. (Berliner klin. Wochenschr. 1907. Nr. 41.) In dem vom Verf. veröffentlichten Falle liegt eine Abducenslähmung nach einfacher Lumbalpunktion ohne Applikation einer toxischen Substanz vor; sie trat eine Reihe von Tagen nach der Punktion auf und bildete sich spontan ohne alle Residuen nach Wochen zurück. Nach der Annahme des Verf. steht eine intradurale Blutung in ursächlichem Zusammenhange mit der Augenmuskellähmung.

26) Präzipitin-Reaktion bei Syphilis, von Leonor Michaelis. (Berliner klin. Wochenschrift. 1907. Nr. 46.) Verf. hat an geeignetem Material die indirekte Methode Wassermanns durch die direkte Präzipitation mit Leberextrakt ersetzt. Als geeignetes Syphilis-Serum benutzte er das Serum eines 18jährigen jungen Mannes, der an hereditärer Syphilis litt, und kam zu folgendem Schluß: Der Leberextrakt enthält das Antigen, das Serum den Antikörper.

27) Über die Ophthalmoreaktion auf Tuberkulin, von Dr. Sigismund Cohn. (Berliner klin. Wochenschr. 1907. Nr. 47.) Verf. kommt zu folgenden Schlußsätzen: 1. Bei Anwendung einer einprozentigen Tuberkulinlösung spricht positiver Ausfall der Ophthalmoreaktion mit sehr großer Wahrscheinlichkeit für Tuberkulose. 2. Negativer Ausfall der Reaktion spricht nicht absolut gegen Tuberkulose, da 50 % der schweren Phthisiker nicht reagieren. Leichte und mittelschwere Phthisen reagieren nur ausnahmsweise negativ. 3. Typhuskranke zeigen auffallend häufig positive Ophthalmoreaktion auf Tuberkulin, besonders in der Rekonvaleszens. 4. Eine längere Zeit nach der Einträufelung gemachte subkutane Tuberkulin-Injektion ist imstande die lokale Reaktion am Auge wieder hervorzurufen, oder falls sie vorher nicht erfolgt war, zu erzeugen. 5. Die einmalige Einträufelung erzeugt bei nichttuberkulösen Erwachsenen nach genügend langer Zeit im allgemeinen eine Überempfindlichkeit des eingeträufelten Auges, bei Tuberkulösen erstreckt sich die Wirkung meist auch auf das andere Auge.

28) Über mangelnde Wahrnehmung (Autoanästhesie) der Blindheit bei cerebralen Erkrankungen, von Prof. Dr. Emil Redlich und Dr. Giulio Bonvicini in Wien. (Neurolog. Centralbl. 1907. Nr. 20.) In den bis jetzt beobachteten Fällen handelt es sich nicht um eine streng lokalisierbare und anatomisch definierbare Ausfallserscheinung; die Zerstörung der optischen Centren und ihre Ausschaltung aus dem übrigen Gehirnmechanismus hat gewiß ihre Bedeutung, aber sie lassen es uns nicht verständlich erscheinen, daß der Kranke in keiner Weise merkt, daß ihm eine wichtige Sinnesbahn versperrt ist. Nur die ins Detail gehende psychologische Analyse solcher Fälle läßt uns das Verhalten dieses Kranken ihrem Defekte gegenüber verständlich erscheinen; in anatomischer Hinsicht ist neben den lokalen Läsionen eine mehr allgemeine Schädigung des Gehirnes unerläßlich.

29) Ophthalmoreaktion, von Kraus, Lusenberger und Ruß. (Wiener klin. Wochenschr. 1907. Nr. 45.) Die Chantemesse'sche Ophthalmodiagnose mit Typhusextrakt läßt sich zur Zeit nicht für die Typhusdiagnose verwerten. Die Serumreaktion nach Gruber-Widal bleibt die exakteste diagnostisch verwertbare Methode. Fritz Mendel.

Um Einsendung von Separatabdrücken wird gebeten (Berlin NW. 26 Schiffbauerdamm).

Verlag von Veit & Comp. in Leipzig. — Druck von Metzger & Wittig in Leipzig.

Centralblatt

für praktische

AUGENHEILKUNDE.

Herausgegeben von

Prof. Dr. J. Hirschberg, Geh. Med.-Rat, in Berlin.

Unter ständiger Mitwirkung der Herren Dr. Ancke in München, Dr. Berger in Paris, Prof. Dr. Birnbacher in Graz, Dr. Brailey in London, Dr. Bruns in Steglitz, Prof. Dr. Cl. du Bois-Reymond in Schanghai, Dr. Czellitzer in Berlin, Prof. Dr. E. Emmert in Bern, Prof. Dr. C. Gallenga in Parma, Dr. Ginsberg in Berlin, Prof. Dr. Goldzieher in Budapest, Dr. Gordon Norrie in Kopenhagen, Prof. Dr. Horstmann in Berlin, Dr. Issigonis in Smyrna, Prof. H. Knapp in New York, Prof. Dr. Krückow in Moskau, Dr. Loeser in Berlin, Dr. May in Berlin, Lt. Col. F. P. Maynard, I. M. S. Calcutta, Dr. F. Mendel in Berlin, Dr. Moll in Berlin, Dr. W. Mühsam in Berlin, Dr. Neuburger in Nürnberg, Dr. Pergens in Maeseyck, Prof. Dr. Peschel in Frankfurt a. M., Dr. Purtscher in Klagenfurt, Dr. M. Reich in Petersburg, Med.-Rat Dr. Scheer in Oldenburg, Prof. Dr. Schenkl in Prag, Prof. Dr. Schwarz in Leipzig, Dr. Spiro in Berlin, Dr. Steindorff in Berlin, Dr. Stiel in Köln.

Monatlich ein Heft. Preis des Jahrganges 12 Mark. Zu beziehen durch alle Buchhandlungen des In- und Auslandes und die Postanstalten des Deutschen Reiches.

1908. Zweiunddreißigster Jahrgang. März.

Inhalt: **Original-Mitteilung.** Die Einträuflung von Tuberkulin in das Auge. Von Dr. **Ernst Fischer** in Dortmund.

Gesellschaftsberichte. Berliner Ophthalmologische Gesellschaft.

Referate, Übersetzungen, Auszüge. 1) Die Physiologie des Lesens und Schreibens, von Emil Javal. — 2) Über Morbus Basedowii, von John Landström. — 3) Sehnerven-Erkrankung durch Atoxyl, von Dr. Fehr. — 4) Recherche et diagnostic de l'hérédo-syphilis tardive, par Edmond Fournier.

Journal-Übersicht. I. Annales d'Oculistique. 1907. August—Oktober. — II. La Clinique ophtalmologique. 1907. Nr. 19—21. — III. Revue générale d'Ophtalmologie. 1907. Nr. 9—11. — IV. L'Ophtalmologie provinciale. 1907. Nr. 7. — V. The Ophthalmic Record. 1906. Dezember und 1907. Januar—August. — VI. Annales of Ophthalmology. 1906. Bd. XV. Nr. 3—4. — VII. Transactions of the American Ophthalmological society. 1906.

Vermischtes. Nr. 1—3.

Bibliographie. Nr. 1—28.

Die Einträuflung von Tuberkulin in das Auge.

Von Dr. **Ernst Fischer** in Dortmund (Städtisches Louisen-Hospital).

Da man jetzt in allen medizinischen Zeitschriften Veröffentlichungen seitens der „praktischen“ Kollegen über die Verwendung der Bindehaut-Reaktion auf Tuberkulin in der Allgemeinpraxis findet, wird eine kurze Zusammenfassung des bisher bekannten und festgestellten auch für den Fachkollegen nicht ganz uninteressant sein.

An die Auskultation und Perkussion des Thorax schloß sich bekanntlich als beachtenswerte Methode der Erkennung von tuberkulösen Prozessen

der Zeit nach zunächst die subkutane Anwendung des Tuberkulins in seinen verschiedenen Formen (Alt-Tuberkulin, Neu-Tuberkulin usw.).

Dann kam das Röntgenbild und zeigte uns nicht nur die stark vorgeschrittenen Veränderungen der Lunge, wie Kavernen, Verkalkungen usw., sondern auch Infiltrationen und Schrumpfungen der Lungenspitze in einer Deutlichkeit, wie sie oft mit den bisher geübten Methoden nicht zu erzielen war.

Das Jahr 1907 brachte uns aber auf einmal zwei neue diagnostische Verfahren, die Einimpfung von Tuberkulin in die Haut nach v. PIRQUET und die Einträuflung des gleichen Mittels in den Bindehautsack.

WOLFF-EISNER in Berlin besprach diese Augen-Methode als erster am 15. Mai 1907 in der Berliner med. Gesellschaft bei Gelegenheit einer Diskussion über die Hautreaktion; er benutzte anfangs eine 10% Lösung. 4 Wochen später kam die Veröffentlichung von CALMETTE in Lille, welcher eine 1% verwendete.

In Lille dargestellt, unter dem Namen Tuberkulin-Test, kommt sie von Paris aus in den Handel.

Das in Deutschland hergestellte Tuberkulose-Diagnosticum HOECHST ist eine nur 1% Lösung.

Nach der Einträuflung beobachtet man bekanntlich angeblich bei gesunden, also nicht-tuberkulösen Personen keinerlei Reizung der Bindehaut, bei tuberkulösen entsteht Rötung der letzteren und Tränen-Absondrung, welche zuweilen 2—3 Tage bestehen bleibt. Fieber tritt nicht ein, ebensowenig irgend eine Störung des Allgemein-Befindens.

Ein zweite Einträuflung in dasselbe Auge hinein darf nicht gemacht werden, da dann auch gesunde Personen eine Augen-Entzündung bekommen, die Sache also dadurch differentialdiagnostisch wertlos wird.

In allen medizinischen und chirurgischen Kliniken hat man eifrig nachgeprüft, ob die Probe wirklich zuverlässige diagnostische Anhaltspunkte gäbe. Man hat auch hier gefunden, daß keine mathematisch sichere Unterscheidung dadurch geschaffen ist, daß die Schlußfolgerungen auf Vorhandensein oder Nichtvorhandensein von Tuberkulose cum grano salis behandelt werden müssen; aber im ganzen beurteilen zurzeit Chirurgen wie Mediziner das Verfahren als gut und brauchbar.

Umsomehr müssen wir Augenärzte uns fragen: Schädigt es niemals das Auge, klingt die Reizung in allen Fällen bald ab? In der Tat mehren sich schon die warnenden Stimmen von Ärzten, welche langdauernde und keineswegs gleichgültige Erkrankungen des Auges darnach gesehen haben.

Das ist Zufall, post hoc, nicht propter hoc, klingt es von der Gegenseite zurück.

Ich bin heute nicht mehr geneigt, an einen solchen Zufall zu glauben. Vor kurzem beobachtete ich folgendes: Ein mir befreundeter Kollege träufelte am 6. November 1907 (bitte das Datum zu beachten) einen Tropfen

Tuberkulin-Test in das rechte Auge eines 46jährigen Herrn. Vor 3 Jahren hatte dieser $^1/_2$ Eßlöffel hellrotes Blut ausgehustet und vor 2 Jahren eine leichte Affektion der rechten Lungenspitze gezeigt. Sonst war er niemals krank gewesen und bot auch jetzt das Bild blühender Gesundheit dar. Auch als Kind hatte er nicht an Skrofulose, Drüsenschwellungen usw. gelitten, hatte niemals Augen-Entzündung gehabt, besaß auch nicht etwa ein einseitiges Tränenleiden.

Der rechte Tränenweg war vielmehr für Flüssigkeiten sehr gut durchgängig.

Kein Wunder, daß der Patient und sein Hausarzt über den nun kommenden Gang der Dinge höchlichst erstaunt und peinlich davon berührt waren.

Am 29. November 1907 war die auf die Einträuflung folgende Reizung des Auges noch nicht vorbei. Etwa 1 qcm der Bindehaut des Augapfels nach der Nasenseite zu war stark gerötet, am Hornhautrande saßen, anschließend an die gerötete Bindehautstelle, zwei große, mit Fluorescein deutlich färbbare Phlyktänen. Dabei war die Iris frei von Knötchen, ebenso die Aderhaut, soweit sie zu übersehen ist. Beide Phlyktänen heilten sehr langsam ab, am 24. Dezember 1907 trat eine große neue hinzu, in ihrer Umgebung zahlreiche kleine, alle diesmal nicht am Hornhautrande, sondern auf der immer noch stark geröteten Stelle der Bindehaut, mitten auf dieser.

Am 11. Januar 1908 entwickelte sich am Hornhautrande nasenwärts ein kräftiges Geschwür, von da auf die Hornhaut centralwärts vorrückend unter perikornealer Injektion und Reizung der Iris. Knötchen waren auf letzterer aber wiederum nicht vorhanden.

Heute, am 9. Februar, also 3 Monate nach der Einträuflung, ist die Krankheit noch keineswegs abgelaufen, ihr Endausgang noch nicht zu übersehen, wenn auch das Hornhautgeschwür fast ganz abgeheilt ist.

Über eine nicht ganz so starke Schädigung des Auges berichtete Kalt in Paris, er beobachtete eine einen Monat lang dauernde Sklerokeratitis im Anschluß an die Einträuflung.

Terrien (Paris) sah eine Bindehaut-Reizung mit Aufschießen konfluierender Knötchen von mehr als zweimonatlicher Dauer.

Stabsarzt Dr. Wiens und Oberarzt Günther sahen in den Breslauer Kliniken von Strümpell und Uhthoff 1) einen Bindehautkatarrh, welcher einige Monate dauerte, 2) einen Fall von Reizung der Bindehaut und Phlyktänenbildung, — Dauer mehr als $3^1/_2$ Monate, 3) einen Fall von starker eitriger Sekretion, dann multiple kleine Blutungen, dann große flächenhafte Blutungen in der Conjunctiva sclerae, 4) einen Fall von Hornhaut-Infiltration mit Iritis, viele Wochen dauernd.

Sie wandten dann eine $^1/_2$%, später sogar nur eine $^1/_{10}$% Lösung an, weil sie sich sagten, daß die weitere Verwendung der 1% Lösung

wegen der dabei beobachteten schweren Augen-Veränderungen direkt unzulässig sei. (Münchener med. Wochenschrift 1907, Nr. 52).

In der gleichen Nummer derselben Wochenschrift warnt auch Dr. KLIENEBERGER aus der Königsberger medizinischen Klinik namentlich vor wiederholten Tuberkulin-Einträuflungen in das gleiche Auge:

1) weil klinisch nicht auf Tuberkulose Verdächtige viel stärker reagierten, als Tuberkulöse und

2) weil in einzelnen Fällen die Reiz-Erscheinungen nach der zweiten Instillation weit über das erwartete Maß hinausgingen.

Ferner liest man an den verschiedensten Stellen schon die Warnung, man dürfe selbst bei leichten Conjunctival-Katarrhen nicht einträufeln. Ja, welcher Mensch hat denn eigentlich keinen leichten Conjunctival-Katarrh; etwas davon hat doch beinahe jeder!

Namentlich aber soll nicht eingeträufelt werden bei Hornhaut-Flecken, skrofulöser oberflächlicher Hornhaut-Entzündung und dergleichen.

Überaus interessant ist auch die pathologisch-anatomische Seite der Sache. Von Berliner und Genfer Ärzten ist jetzt festgestellt, daß bei der der Augenreaktion so nahe verwandten Haut-Reaktion von v. PIRQUET, wenn sie stärker ausfällt und länger dauert, tuberkelähnliche Gebilde gefunden werden mit Riesenzellen von typischer LANGHANS'scher Form, umgeben von epithelioiden Zellen, und in denselben Tuberkelbazillen.

Es ist gar nicht unmöglich, daß bei der stärkeren und langdauernden Augen-Reaktion ebenfalls tote Tuberkelbazillen oder deren Splitter mit im Spiele sind, welche sich bekanntlich in jeder Tuberkulin-Lösung finden, da sie durch die allerfeinsten Filter niemals zurückgehalten werden können.

Wenn wir es nun auch freudig begrüßen müssen, daß die Forschung über Skrofulose und Tuberkulose jetzt wieder von neuem einen so lebhaften Anstoß gewinnt, so scheint doch vorläufig v. PIRQUET's Haut-Reaktion unbedenklicher zu sein, als die Augen-Reaktion.

Chirurgen und innere Kliniker werden zunächst bei letzterer dünnere Lösungen nehmen und sich dessen bewußt sein müssen, daß sie gelegentlich auch einmal einen Schaden am Auge anrichten können.

Gesellschaftsberichte.

Berliner Ophthalmologische Gesellschaft, 1907.

Vorsitzender: Herr v. Michel. Schriftführer: Herr Wertheim.

Sitzung vom 16. Januar. 2. Nachtrag.

Sodann spricht Herr Collin über Schädigungen des Auges durch konjunktivale Tukerkulin-Reaktion, indem er zunächst auf die Technik und Dosierung des neuen Verfahrens eingeht und dann näher ausführt, wie ein wesentlicher Nachteil der ganzen Methode in der Art ihrer

Anwendung liegt, insofern man es nicht in der Hand hat, vorher zu bestimmen, wieviel von den ein oder zwei Tropfen der vorgeschriebenen 1 % Tuberkulin-Lösung nach der Einträuflung im Bindehautsack verbleibt und hier zur Resorption gelangt, wieviel schon beim Einträufeln durch Zukneifen des Auges wieder herausgepreßt, wieviel durch die reflektorisch ausgelöste Tränenflüssigkeit fortgeschwemmt wird, mit andren Worten, in welcher Konzentration die Tuberkulin-Lösung im gegebenen Fall tatsächlich zur Einwirkung auf die Bindehaut gelangt. Es liegt auf der Hand, daß hierdurch die Dosierung bei der konjunktivalen Tuberkulin-Anwendung außerordentlich ungenau und schwankend wird und damit natürlich das Ergebnis der Reaktion unzuverlässig, da man nie wissen kann, ob das Ausbleiben der Reaktion bedingt ist durch das Freisein des Organismus von Tuberkulose, oder seine Ursache in technischen Fehlern, in einem mangelhaften Gelingen der Einträuflung hat. Daher besagt der negative Ausfall der Reaktion nichts, der positive scheint nach den bisherigen Mitteilungen beweisend für eine tuberkulöse Infektion des Organismus zu sein, allerdings auch nicht in allen Fällen. Ebenso darf eine spezifisch-tuberkulöse Reaktion der Bindehaut nur dann mit Sicherheit angenommen werden, wenn artifizielle Beeinflussungen des Injektions-Zustandes der Konjunktiva (durch Reiben, Kratzen oder absichtliche, auf Täuschung berechnete Instillation von chemischen Mitteln) nach der Einträuflung auszuschließen sind, und wenn ferner das Auge vorher frei von jeglichen akuten und chronischen Reizzuständen, insbesondere auch von Follikularkatarrh und Trachom gewesen ist. Der Arzt, der die Ophthalmoreaktion ausführen will, muß sich also vorher gründlich über diese Verhältnisse orientieren und imstande sein, den Zustand der Augen sachgemäß beurteilen zu können. Dadurch wird die Anwendbarkeit und Brauchbarkeit der Methode für den praktischen Arzt schon ganz wesentlich beschränkt. Vortr. geht dann weiter auf die angebliche Ungefährlichkeit der Methode über und berichtet dabei über fünf selbst beobachtete Fälle von schwerer eitriger Bindehaut-Entzündung, in denen es durch die Ophthalmoreaktion zu einer nachhaltigen ernstlichen Schädigung des Auges gekommen war, und welche längere sachgemäße Behandlung erfordert haben. In Berücksichtigung aller in Betracht kommenden Verhältnisse ist Vortr. der Ansicht, daß die Ophthalmoreaktion in der Form und Dosierung, in der sie zurzeit Anwendung findet, keine Methode ist, die sich zur allgemeinen Einführung in die ärztliche Praxis eignet und die man unbedenklich dem praktischen Arzt in die Hand geben darf.

Referate, Übersetzungen, Auszüge.

1) **Die Physiologie des Lesens und Schreibens,** von Emil Javal. Autor. Übersetzung n. d. 2. Aufl. d. Originals nebst Anhang über deutsche Schrift und Stenographie, von Dr. F. Haass. Leipzig, Engelmann, 1907.

Nunmehr ist das letzte große Werk des inzwischen leider verstorbenen Verf.'s auch in einer — wie gleich bemerkt sei — guten deutschen Übersetzung erschienen und wird auch bei uns sicherlich viele Leser finden. Da die französische Original-Ausgabe bereits im 30. Jahrgang dieses Centralblattes, S. 86, besprochen worden ist, braucht auf den Inhalt des Werkes heute nicht weiter eingegangen zu werden. Eine Bereicherung hat es in einem Anhang über deutsche Schrift und Stenographie erfahren, die in der französischen

Ausgabe wenig oder gar nicht berücksichtigt worden waren. Es wird darin gezeigt, wie sehr die lateinische Antiqua-Schrift an Lesbarkeit unsrer deutschen Fraktur-Schrift überlegen ist, die mit Unrecht als gothische oder gar als national deutsche Schrift gerühmt und verteidigt wird. Viel eher hätte die französische Nation das Recht, sie für sich zu reklamieren, da sie in Wahrheit eine in Frankreich veränderte und von dort zu uns gebrachte lateinische Schrift ist. — Unter den deutschen stenographischen Systemen kommt die vereinfachte deutsche Kurzschrift — System Stolze-Schrey — dem Ideal am nächsten. Bruns (Steglitz).

2) **Über Morbus Basedowii.** Eine chirurgische und anatomische Studie, von John Landström. Akademische Abhandlung zur Erlangung der Doktorwürde. Stockholm, 1907. 196 Seiten.

Auf die für eine Dissertation recht umfangreiche Arbeit soll hier nur soweit eingegangen werden, als sie von augenärztlichem Interesse ist. Verf. glaubt nämlich die noch immer strittige Frage nach der Entstehung der Augensymptome, insbesondere des Exophthalmus, auf neue und befriedigende Weise gelöst zu haben. Verf. kritisiert zunächst die bisherigen Erklärungsversuche, von denen die Annahme, daß der Exophthalmus durch Erweiterung der orbitalen Arterien, event. mit gleichzeitiger sekundärer Hypertrophie des Fettgewebes, zustande komme, die meisten und namhaftesten Anhänger gefunden hat. Als gewichtigsten Einwand führt er dagegen die Tatsache ins Feld, daß ein pulsierender Exophthalmus wider Erwarten niemals beobachtet worden ist. Theoretische Erwägungen führten Verf. zu der Vermutung, daß sich in der Orbita eine bisher noch unbekannte Muskulatur vorfinden müsse. Daß sie der Aufmerksamkeit der Forscher bisher entgangen sei, liege an der Unvollkommenheit der bisher angewandten Untersuchungsmethoden. Verf. hat nun an Schnitten, die durch den ganzen Orbital-Inhalt einschließlich der Augenlider gelegt sind, nachgewiesen, daß „der vordere Teil des Augapfels von einem cylinderförmig angeordneten, aus glatten Zellen bestehenden Muskel mit Ursprung am Septum orbitale und Insertion am Äquator bulbi umgeben ist." Ein durch Sympathikus-Reizung ausgelöster Krampf dieses Muskels genügt zur Erklärung nicht nur des Stellwag'schen[1] und Graefe'schen Symptomes sowie des Exophthalmus, sondern, da dieser Muskeltrichter in seiner nasalen Hälfte stärker entwickelt ist, als in der temporalen, läßt sich auch das Möbius'sche Symptom[2] mit Leichtigkeit darauf zurückführen. Bruns (Steglitz).

3) **Sehnerven-Erkrankung durch Atoxyl**, von Dr. Fehr, dirig. Arzt der Abteil. für Augenkranke am R. Virchow-Krankenhaus in Berlin.

Verf. beobachtet seit mehr als 2 Jahren 2 Fälle, in denen nach übermäßigem Atoxyl-Gebrauch schwere Sehstörungen aufgetreten waren, unter dem Bilde der Neuritis toxica. Es sind 2 Frauen im Alter von 64 und 61 Jahren. Die erste hatte wegen Pemphigus 20—25 g subkutan innerhalb 6 Monaten erhalten, die zweite wegen Lichen ruber 10 g in 2—3 Monaten. Die Einzelgaben waren 0,2 g. In beiden Fällen war die Sehstörung allmählich aufgetreten, in beiden fand sich hochgradig koncentrische, besonders nasale Gesichtsfeld-Beschränkung bei nur wenig herabgesetzter centraler Sehkraft, in beiden ophthalmoskopisch vollständige Abblassung der ganzen Sehnervenscheibe und hochgradige Verengung der Netzhaut-Arterien. Die Pupillar-Reaktion

[1] Seltner Lidschlag. [2] Konvergenz-Schwäche.

war erhalten. Es gelang in beiden Fällen die Sehstörung durch Aussetzen des schädigenden Medikaments zum Stillstand zu bringen; heute ist eher eine Besserung, als eine Verschlechterung der Sehkraft und des Gesichtsfeldes festzustellen. Durch diesen relativ günstigen Verlauf unterscheiden sich diese Fälle wesentlich von den Fällen der Literatur, in denen die Sehstörung bis zur Amaurose fortschritt.

Pathologisch-anatomisch scheint es sich um eine interstitielle Neuritis des Opticus-Stammes, und zwar des ganzen Querschnitts, zu handeln mit Sklerose der Gefäße des Sehnerven und der Netzhaut, um Veränderungen, wie sie in verschiedenen Fällen von Blei-Amblyopie gefunden sind, die auch in klinischer Beziehung mit der Atoxyl-Neuritis manche Berührungspunkte hat.

4) Recherche et diagnostic de l'hérédo-syphilis tardive, par Edmond Fournier. (Paris, 1907, Masson u. Co.)

Verf., der Sohn des berühmten Syphilodologen, gibt in der vorliegenden Monographie einen eingehenden Überblick über alle für die Diagnose der ererbten Lues in Frage kommenden Symptome. Er stützt sich nicht nur auf das in der Literatur Niedergelegte und die reichen Erfahrungen seines Vaters, sondern auch auf eine große Zahl eigener Beobachtungen. Wichtig für die Diagnose ist die Befragung der Familie, der Vorfahren und der Verwandten der Seitenlinie; große Kindersterblichkeit, Aborte, Zwillingsgeburten sind hierbei von Wert. Bei der Untersuchung des Patienten ist seine Physiognomie zu beachten. Neugeborene und kleine Kinder mit Lues congenita zeigen öfter als bei andren Krankheiten ein seniles Aussehen. Im späteren Alter verrät sich das Leiden oft durch eine gewisse Dystrophie (geringe Körpergröße, schlanken Bau; spätes Gehenlernen, spät eintretende Pubertät, d. h. Infantilismus); dazu kommt eine auffallende, früh einsetzende Fettleibigkeit, die bisweilen nur ein Organ (die Brüste) ergreift. Mißbildungen des Schädels können partielle (vorspringende Stirn, seitliche Anschwellungen, sog. Kielstirn, gesäßförmiger Schädel, Hinterhauptsbuckel) oder allgemeine sein (Hydro-, Mikro-, Skapho-, Akro- und Dolichocephalus; Asymmetrie); pathognomonisch sind derartige Befunde natürlich nicht. Kongenitalsyphilitische Stigmata des Gesichts betreffen:

I. die Nase; sie sind angeboren (Platt- und Stumpfnasen) oder erworben (Sattelnase, bei der der obere Teil des Nasengerüstes zusammengesunken ist,) und Fernrohrnase, bei der der untere Teil lädiert ist und sich gewissermaßen in den oberen hineingeschoben hat.

II. Lippen und Kiefer (Hasenscharte, abgeplattetes Gesicht usw.).

III. Mißbildungen des äußeren Ohres.

Sehr eingehend bespricht Verf. die Hutchinson'sche Trias.

1) Erscheinungen seitens des Ohres (frühere Ohrenleiden, Narben oder Perforation des Trommelfells, mehr oder weniger vollständige Zerstörung der Gehörknöchelchen, Störungen bzw. Vernichtung der Hörkraft). Am typischsten ist die foudroyante Taubheit, die plötzlich einsetzt, auffallend rasch fortschreitet, sehr intensive Symptome zeigt, ohne daß der klinische Befund dem entspricht und fast immer jeder Behandlung trotzt; diese Taubheit kommt außer bei angeborener auch bei erworbener Syphilis und bei Tabes vor. — Auch Sprachleiden, Stummheit und Taubstummheit sind hier zu erwähnen.

2) Am wichtigsten, häufigsten und bezeichnendsten sind die Erscheinungen seitens der Augen.

a. Zunächst kommt die Krankenbefragung in Betracht, die sich auf

langdauernde, schwere, wenig oder gar nicht schmerzhafte Erkrankungen erst des einen, dann des andren Auges bezieht.

b. Eine häufige Manifestation der Lues congenita ist der Strabismus convergens.

c. Erkrankungsreste auf der Hornhaut (bilaterale, centrale, tiefe Trübungen ohne Abplattung der Oberfläche und tiefe Gefäße), der Iris (Synechien, Pigment-Ablagerungen auf der vorderen Linsenkapsel) und im Augenhintergrunde, die enorm wichtig sind. Verf. beschreibt kurz die typischen hellen und dunklen Herde. Zu den weniger wichtigen Zeichen rechnet er schiefergraue Verfärbung des Hintergrundes, feinkörnige und osteoplastenförmige Pigmentherde der Äquatorialgegend. Bisweilen gesellen sich hierzu verengerte Gefäße, sektorenförmige Atrophie der Papille, diffuse Entfärbung der Aderhaut.

d. Mit den ophthalmoskopischen Veränderungen gehen vielfach funktionelle Störungen einher, wie Amblyopia congenita, Hemeralopie, Nystagmus, Strabismus, Myopie.

e. Mißbildungen (Anophthalmus, Mikrophthalmus, Kolobome, Kyklopie; Mißbildungen an den Lidern, der Hornhaut, Iris, Linse usw.).

3) Einen sehr breiten Raum nimmt die Besprechung der Zahn-Anomalien ein, die auf kongenitaler Lues beruhen. Dahin gehören:

a. Atrophie der Schneidefläche des ersten großen Backzahns.

b. Multiple, systematische Dystrophien der Kronen- und Schneideflächen, die nur die Prämolar- und die beiden letzten großen Backzähne verschonen.

c. Die sog. Hutchinson'schen Zähne, d. h. die halbmondförmige symmetrische Ausbuchtung des freien Randes der mittleren oberen Schneidezähne (2. Dentition), die allerdings durch Abschliff nach dem 30. Jahre verschwindet; dann besteht an ihrer Stelle nur noch eine Abschrägung der Kante.

d. Schraubenzieherförmige Zähne.

Ferner ist die Lues congenita oft Schuld an infantiler Zahnbildung (Mikrodentismus der Schneidezähne, langem Bestehen der Milchzähne), verschiedenen Zahndifformitäten leichter Verletzbarkeit und daher vorzeitigen Ausfall der Zähne, an Kieferdifformitäten u. a.

Unter den Stigmata der Haut und der Schleimhäute spielen eine große Rolle die durch ihre Größe, Pigmentation, Konfiguration und Lage (an Mundwinkeln und Gesäß) ausgezeichneten Narben und die bei erworbener Lues so häufige Leukoplakia buccàlis.

Am Hoden wird häufig sklerosierende Atrophie beobachtet, die sich unbemerkt entwickelt, ferner infantile Entwicklung und Ektopie.

Von den hereditär-syphilitischen Knochen-Erkrankungen sind folgende zu beachten: chronische Knochenschmerzen (die nur zu oft dem Wachstum oder juvenilen Rheumatismus zur Last gelegt werden), Parrot'sche Krankheit, d. h. Bewegungsunfähigkeit mit schmerzhafter Schwellung an den Epiphysen, vornehmlich der oberen Extremität, Spontanfrakturen, Exostosen und Hyperostosen an den Epi- und Diaphysen der langen Röhrenknochen, zumal an der Tibia, rachitische Knochenleiden, für die die Syphilis den Boden bereitet.

An den Gelenken zeigt sich die Lues congenita in Gestalt von chronischen Hydrarthrosen, zumal der großen Gelenke, und von deformiernden Arthropathien, die ebenfalls die großen Gelenke befallen und zwar besonders bei Jugendlichen; sie treten teils mit Osteophyten-Bildung, teils als sog.

Rheumat. chron. deform. auf. Ferner kommen in Betracht Mißbildungen und Luxationen (Lux. coxae congen. und Klumpfüße!).

Stigmata nervosa: Kopfschmerzen, Krämpfe, Incontinentia urinae, Westphal'sches Phänomen[1] und Pupillenstarre, Stottern, Tic des N. VII, Somnambulismus. Ferner Epilepsie, Hysterie und Neurasthenie, Intelligenz- und moralische Defekte.

Es ist leicht einzusehen, daß die Lues congenita eine Prädisposition für viele andre Krankheiten schafft, z. B. für Diphtherie, Appendicitis (!), hämorrhagische Diathese Jugendlicher, paroxysmale Hämoglobinurie, Skrophulo-Tuberkulose (Adenopathie, Lungentuberkulose), Coxalgie, Malum Pottii, Tumor albus, Visceropathien.

Lues congenita liegt auch einer Reihe von Dystrophien häufig zugrunde, wie dem totalen und partiellen Riesenwuchs, Hypotrophien und Zwergwuchs, Akromegalie und Myxödem. Hierher gehören auch Hautdystrophien, wie Ichthyosis, Alopecie (auch der Wimpern), Naevi, Dermoidcysten u. a. Am Gefäßsystem kommen eine Reihe von Störungen auf das Konto der Lues congenita, deren Hauptsymptome Cyanose und auffallend kleiner Arterienpuls sind. Auch Phlebektasien am Kopf ganz kleiner Kinder und früh, bzw. kongenital erscheinende Venen-Erweiterungen bei ältern Personen an beliebigen Körperstellen. Leisten- und Nabelbrüche, mangelhafte Organ-Entwicklung im Gebiete des Urogenital- und des Centralnerven-Systems sind selten; sehr zahlreich die angeborenen Mißbildungen an allen Organen infolge von Lues congenita.

Verf. bespricht des Weiteren alle diese Stigmata in ihrer Bedeutung für die Diagnose und Therapie. Am häufigsten sind die okularen Symptome. Verf. trennt scharf die rein syphilitischen von den dystrophischen Stigmata; jene sagen aus, daß das betreffende Individuum luetisch; diese, daß es nur dystrophisch ist, Lues gehabt haben kann, aber sie nicht gehabt zu haben braucht. Derartige Leute können St. dystrophica haben, ohne daß sich je eine Manifestation von Lues zeigt, sie können sich rite syphilitisch anstecken („la syphilis ne se double pas"); ja sie können derartige Stigmata haben, ohne kongenital luetisch zu sein, obwohl die Eltern Lues hatten, und können daher sich selbst infizieren. Immerhin haben die Stigmata ihre Bedeutung für die Lues als Warnungszeichen, auch sind sie bei Lues besonders häufig. Aber auch bei Tuberkulose und Alkoholismus begegnen wir ihnen. Pathognomonisch für Lues sind das Cranium natiforme, die echten Hutchinson'schen Zähne, Säbelbeine und Schraubenzieherzähne (s. o.). Verf. versucht aus dem Zusammentreffen verschiedener Symptome gewissermaßen einen Typus für Lues congenita zu konstruieren.

Eine Behandlung ist nötig beim Vorhandensein von Symptomen kongenitaler Lues; erzeugen syphilitische Eltern ein kongenital erkranktes Kind, so sind sie mit Rücksicht auf spätere Schwangerschaften zu behandeln, ebenso wie eine schwangere Frau, die schon kranke Kinder geboren hat, für die Dauer ihrer Schwangerschaft zu behandeln ist.

Im Anhang illustrieren 23 ausführliche Krankengeschichten die interessanten Darlegungen des Verf.'s, aus denen natürlich vielfach der Geist eines berühmten Vaters spricht. Kurt Steindorff.

[1] Fehlen des Knie-Reflexes.

Journal-Übersicht.

I. Annales d'Oculistique. 1907. August—Oktober.

1) **Okularer Rotz und Versuche am Meerschweinchen**, von Dutour
In fast allen Fällen von kongenitaler Infektion beim Meerschweinchen mit Rotz-Gift stirbt das Tier nach ungefähr 3 Wochen, ohne daß das Auge der Sitz einer lokalen Infektion geworden zu sein braucht. Letztere zeigt sich als eitrige Conjunctivitis und knötchenförmige Keratitis. Beachtenswert ist die Leichtigkeit, mit der die gesunde Bindehaut die Eingangspforte für eine allgemeine Rotz-Infektion bildet.

2) **Folgen lange fortgesetzter Adrenalin-Einträufelungen**, von Valude und Duclos.
Aus den Versuchen geht hervor, daß selbst ein sehr lange fortgesetzter Gebrauch von Adrenalintropfen keinen üblen Einfluß hat, und daß im speziellen die Blutgefäße nicht tangiert werden.

3) **Bemerkungen über oberflächliche Fremdkörper des Auges**, von Roure.

4) **Historischer und klinischer Beitrag zur Behandlung der Dacryocystitis durch Schaffung eines neuen Weges durch das Tränenbein**, von Lagrange und Aubaret.

5) **Intrakranielle Metastase nach Magenkrebs und Kompression des Okulomotorius**, von Okinczyc und Kuß.
Am häufigsten haben die intrakraniellen Metastasen im Sinus cavernosus ihren Sitz. Bei Kompression der Nervenstämme sind die Lähmungs-Erscheinungen ausgesprochener bei excentrischem, als bei koncentrischem Druck.

6) **Eitrige und pseudomembranöse Conjunctivitis geheilt durch Diphtherieserum**, von Fromaget.

7) **Untersuchungen über Sehschärfe**, von Pergens.
Historischer Rückblick auf die in den Jahren 1800—1850 angestellten Untersuchungen.

8) **Die gelbe Färbung der Makula**, von Chevallerau und Polack.

9) **Kontraktur der Levatores palpebrae**, von Chailous.
Mit der Kontraktur war eine Lähmung der Augenheber und der Interni kombiniert. Im Schlaf standen die Augen weit offen. Eine Verbesserung wurde durch Verlängerung der Levatores palpebrae erreicht, indem eine Zunge aus ihrer Sehne nach unten geschlagen und mit dem Tarsalrande verbunden wurde.

10) **Isolierte Infektion des freien Lidrandes**, von Castelain.
Die multiplen kleinen Abszesse wurden durch eine Streptothrix-Art hervorgerufen.

11) **Sarkom der Orbita und der mittleren Schädelgrube**, von Morax.
Es bestand Hemianopsie und hemianopische Pupillenreaktion durch Kompression des Tractus opticus. Moll.

II. La Clinique ophtalmologique. 1907. Nr. 19.

1) **Einige Behandlungspunkte des Schielens**, von Dr. Brettemieux.
Verf. operiert in allen Fällen, wo die Übungstherapie in 6 Monaten oder einem Jahre keine Erfolge gezeigt hat, selbst wenn das Kind erst 3 bis 4 Jahre alt ist.

---

2) **Conjunctivitis durch Schlangengift**, von Dr. Maurice Bargy.
Verf. beobachtete einen Fall mit stärkerer Conjunctivitis, wo dem Pat. einige Tropfen Speichel von einer Schlange ins Auge gespritzt war.

---

3) **Glaukomanfall nach Aufregung**, von Dr. Angéli.
Betrifft ein 25jähriges junges Mädchen.

Nr. 20.

1) **Lupus der Bindehaut und Hornhaut, geheilt durch Radiotherapie**, von Dr. Aubineau und Chuiton.
Die Anwendung der X-Strahlen ergab bei der 15jährigen Patientin eine vollkommene Heilung. Die Besserung ging ständig und ziemlich schnell vorwärts. Während der ganzen Behandlung hat das Auge keine stärkere Entzündungs-Erscheinung gezeigt.

2) **Beitrag zum therapeutischen Studium des Atoxyls bei der Augensyphilis. Iritis syphilitica in 5 Tagen geheilt**, von Dr. M. Bargy.
Von der zweiten Einspritzung ab war die Besserung deutlich wahrnehmbar, bei der dritten konnte die Krankheit als gehoben betrachtet werden. 2 g Atoxyl genügten.

---

3) **Über eine Gefahr bei der Verordnung von Atoxyl und die Verpflichtung, welche sie auferlegt**, von M. H. Hallopeau.
Um schädliche Wirkungen, wie sie bei Atoxyl beobachtet sind, zu vermeiden, gibt Verf. nicht mehr als 3 Einspritzungen. Er verordnet bei Menschen von mittlerer Statur 3 Injektionen von französischem Atoxyl, die erste zu 0,75 g, zwei Tage später 0,60 g und drei Tage später 0,50 g. Dann wartet man 8 Tage und beginnt eine Quecksilberkur von 60 Tagen unter Hinzufügung von Jod.

Nr. 21.

1) **Über den Lappen bei der Star-Operation**, von Dr. Bonsignorio.
Verf. hat den Bindehautlappen verlassen und führt den Scheitel des Lappens auf den Limbus zurück.

---

2) **Vorteile und Technik der großen Ausspülungen der Bindehautsäcke mit einer schwachen Lösung von übermangansaurem Kali**, von Bettremieux.
Verf. hat gute Erfolge gesehen bei der Blennorrhoe der Erwachsenen und der Neugeborenen, und selbst beim Trachom. Fritz Mendel.

III. Revue générale d'Ophtalmologie. 1907. Nr. 9.

Operations-Technik der Tränensack-Exstirpation mit dem Meißel.

Die Operation zerfällt in 5 Akte: 1) Hautschnitt. 2) Aufsuchen des Tränensacks. 3) Loslösung des Sackes mit dem Meißel. Entfernung desselben. 4) Inspektion des Operationsgebietes. 5) Verband.

Nr. 10.

Über die Entfernung von Tumoren des Sehnerven mit Erhaltung des Auges, von Dr. Lucian Grandclément.

Kritische Beleuchtung der 3 Operationsmethoden: 1) Die Operation von Knapp. 2) Die Operation von Krönlein. 3) Einfache Inzisionen in die Orbita.

Nr. 11.

Augenärztliche Untersuchungen über die Ophthalmo-Reaktion, von H. Truc und F. Maillet.

1) Die Augen-Erkrankungen sind keine Kontra-Indikation für die Anwendung des Tuberkulins für die Ophthalmo-Reaktion.

2) Die Ophthalmo-Reaktion am gesunden oder kranken Auge verursacht keine Beschwerden.

3) Sie behält ihren diagnostischen Wert, denn nur in 2 Fällen, trotz Augen-Erkrankungen, gab es eine sehr leichte Reaktion.

4) Die tuberkulösen Kranken zeigten die Reaktion ebenso deutlich auf dem gesunden, wie auf dem kranken Auge.

5) In einem Falle, wo es sich um tuberkulöse Erkrankung eines Auges handelte, gab es eine ebenso ausgesprochene Reaktion auf dem gesunden, wie auf dem andren Auge.

6) Die Erscheinungen des Dionins sind ganz andrer Art, wie die des Tuberkulins, das nur bei Tuberkulösen oder Tuberkulose-Verdächtigen eine Reaktion zeigt. Fritz Mendel.

IV. L'Ophtalmologie provinciale. 1907. Nr. 7.

1) **Ptosis; Operation von Motais,** von Dr. Darracq, Pau.

2) **Dermoid der Conjunctiva palpebralis,** von Dr. van Duyse, Gand.

Bei der 13jährigen Patientin saß die Geschwulst am unteren Lide.

3) **Beobachtung einer doppelten Pneumocele des Tränensacks,** von Dr. Motais.

Der in der Literatur einzig dastehende Fall betrifft einen jugendlichen Patienten, bei dem es sich um eine immerwährende Erweiterung des Tränensacks durch Luft handelt.

4) **Der Hypnotismus und die Suggestion in der Therapie der Augenheilkunde,** von Dr. Bérard.

Verf. berichtet über 2 geheilte Fälle.

5) **Doppelseitige Neuritis optica nach Masern mit Ausgang in Atrophie des Sehnerven,** von Dr. Chevalier.

Die Sehkraft der 13jährigen Patientin ist auf $^2/_{50}$ herabgesetzt, das Gesichtsfeld konzentrisch bis auf 10° eingeengt. Außerdem traten Motilitäts-

und Sensibilitäts-Störungen im rechten Arm und Bein auf, alles Erscheinungen, die sich leicht durch die Auto-Intoxikation erklären. Vom Infektionsherd, bei den Masern, dem Nasenrachenraum, werden die Mikroben oder vielmehr ihre Toxine auf der Blut- oder Lymphbahn fortgeschwemmt und kommen auf diese Weise in Kontakt mit den Nerven, wo sie in einzelnen Fällen Atrophie des Nervengewebes herbeiführen. Fritz Mendel.

V. The Ophthalmic Record. 1906. Dezember.

1) **Die Bespülungskur mit Argyrol-Lösungen bei eitrigen Augen-Entzündungen,** von Henry Dickson Bruns in New Orleans.

Verf. ist auf Grund der von ihm sorgfältig beschriebenen Fälle zu dem Schlusse gekommen, daß fortgesetzte Einträufelung von Argyrol-Lösungen das beste Mittel sei zur Heilung von gonorrhoischer Conjunctivitis, wofern nur das von Gonokokken besiedelte Gewebe dauernd unter der eingeträufelten Flüssigkeit bleibt.

2) **Primäre Tuberkulose der Hornhaut,** von Eugen Smith und Heneage Gibbs in Detroit, Mich.

Klinische und eingehende mikroskopische Veranschaulichung eines Falles.

3) **Risse in der Descemet'schen Membran, wahrscheinlich infolge hoher Kurzsichtigkeit,** von Casey A. Wood in Chicago.

4) **Der gegenwärtige Stand der Seh- und Hörprüfungen für Schulkinder,** von Frank Allport in Chicago.

Mitteilung der hierfür bestehenden gesetzmäßigen Bestimmungen.

5) **Behandlungsmethode für akute und chronische Abszesse des Tränenganges und zur Abhilfe des Tränenträufelns,** von J. Winter Wamsley in Philadelphia.

Beschreibung der von ihm hierfür angewendeten konischen Sonden und seiner Spritze.

6) **Angioma der Conjunctiva, erfolgreich durch Einträufelung von absolutem Alkohol behandelt,** von H. Gifford in Omaha.

7) **Ein Fall von nicht-traumatischer Irido-Cyclitis plastica mit Ausgang in sympathische Ophthalmie,** von George F. Suker in Chicago.

8) **Bericht eines Falles von Skleritis,** von Benjamin P. Croft in Greenfield.

Es bildeten sich sukzessive 6 Buckel mit jedesmal erfolgender Exacerbation.

1907. Januar.

1) **Statische Untersuchung der Abhilfe und Heilung von Migräne durch Korrektur der Refraktionsfehler,** von Albert Rufus Baker in Cleveland.

Das Handbuch von Posey und Spiller „Auge und Nervensystem", das den Einfluß von Refraktionsfehlern auf die Migräne überhaupt leugnet, hat dem Verf. den Anlaß zu seinen Untersuchungen gegeben. Sie haben natürlich bestätigt, daß Refraktionsfehler mit Sicherheit unter die Ursachen der Migräne zu zählen sind.

2) **Stereoskopische Karten für Aufwärtsschielen**, von David W. Wells in Boston.

Der Verf. zieht zur Prüfung und Übung Karten, die gebrochene Worte enthalten, den Bildkarten vor.

3) **Einige Bemerkungen über die Operation des sekundären Stares, der im Glaskörper eingebettet ist**, von Rudolf Denig in New York.

Einige Notizen zur zweckmäßigen Entfernung des Stares, je nachdem er dick oder dünn, und der Glaskörper verflüssigt ist oder nicht.

4) **Melanotisches flaches Sarkom der Chorioidea mit ungewöhnlichen klinischen Symptomen**, von de Schweinitz und Nosmer in Philadelphia.

Bei der Diagnose war die Durchleuchtung von Wert. Unter den Symptomen wird Oedem der Conjunctiva besonders hervorgehoben. Mikroskopische Beschreibung.

5) **Star-Lidhalter und Fixationspinzette**, von A. E. Prince in Springfield.

Abbildung der Instrumente.

6) **Cysticercus cellulosae der Iris. Operation mit vollständiger Heilung**, von Reinhard Rembe in Chicago.

7) **Sarkom der Chorioidea**, von Walter J. Gilbert in Calais, Maine.

Jüngerer Knabe, bei dem eine Verletzung vorausgegangen war. Infolge zu später Enucletion Ausgang in Metastasen und Tod.

Februar.

1) **Einige Wahrnehmungen über den Baseler und Innenpol-Magnet**, von H. Gifford in Omaha.

Änderung der Montierung des Magneten. Anstatt auf einem Gestell hat Gifford ihn in einem herabhängendem Reifen untergebracht und durch ein Gegengewicht balanziert. Bericht über drei Fälle.

2) **Ein neues Instrument**, von Charles H. Beard in Chicago.

Genau nach dem Vorbild der Wecker'schen Schere hat Beard eine Fixierpinzette für den Bulbus konstruiert, derart, daß an Stelle der Scherenspitzen die zum Fassen bestimmten Pinzetten-Enden treten.

3) **Tuberkulin-Injektionen in einem Falle von wahrscheinlich bestehendem Kleinhirn-Tumor**, von H. B. Young in Burlington.

4) **Chalazion-Schere**, von Henry R. Böttcher in Chicago.

Abbildung des Instruments.

5) **Pulsierender Exophthalmus. Unterbindung der Orbital-Arterie, Heilung**, von F. Park Lewis in Buffalo.

Ein durch Verletzung entstandenes Aneurysma, das mit Erhaltung des Auges abgebunden wurde. Beschreibung der sehr schwierigen Operation.

6) **Eine einfache Probe für die Stärke der Konvergenz**, von Mark D. Stevenson in Aberon.

An einem Stereoskop wird durch ein nach der Höhe ablenkendes Prisma eine Buchstabenlinie in zwei übereinander stehende zerlegt und der in der Mitte befindliche Pfeil zeigt alsdann den Grad der Konvergenz an.

März.

1) **Starker Schwindel durch Augenschmerz,** von L. S. Dixon in Boston.
Zwei Fälle, bei denen unkorrigierte Hyperopie und Astigmatismus zu diesen Beschwerden geführt hatten.

2) **Ein neues schematisches Auge,** von William A. Fisher in Chicago.
Es unterscheidet sich nicht wesentlich von den zum Erlernen des Augenspiegelns gebräuchlichen.

3) **Bericht eines Falles von Selbst-Enuclation des Augapfels,** von Gay L. Noyes in Columbia.
Eine 65jährige Frau, die, wie solche Fälle schon mehrfach beschrieben sind, in einem Tobsuchtsanfalle sich das rechte Auge herausriß.

4) **Der Flüssigkeitswechsel des Auges und die Pathogenese des Glaukoms,** von M. Uribe Troncoso in Mexiko.
S. Annales de Oftalmologia. 1906. September.

5) **Die genaue Diagnose der Conjunctivitis,** von Joseph Clothier in Philadelphia.
Er hält die bakteriologische Diagnose zur Heilung erforderlich.

6) **Drehungen des Augapfels,** von G. C. Savage in Nashville.
Verf. hat zum Zwecke des Unterrichts eine Figur konstruiert, die in übersichtlicher Weise die Aktion der Muskeln jedes einzelnen Auges und die gemeinsame Tätigkeit beider Augen zur Anschauung bringt.

7) **Ein Fall von chronischer pseudo-membranöser Conjunctivitis mit Entwicklung von Augen- und Rachendiphtherie nach dem Gebrauche von Jequirity,** von Herbert Harland in Baltimore.
Es handelt sich um einen Fall von leichter Membran-Bildung der Augen, bei welcher wiederholte Untersuchungen keine Diphtherie-Bazillen ergeben hatten, während nach Anwendung von Jequirity eine akute Diphtherie mit positivem Befunde ausbrach.

8) **Ein Capsulotom,** von R. Denig in New York.
Eine Pinzette, deren Blätter wie Starlanzen geformt und an ihrer Innenseite gerieft sind. Ihre Anwendung ergibt sich aus der Beschreibung.

9) **Ein Fall von primärem Gummi der Selera,** von Charles D. Jones in Malden.

10) **Differental-Diagnose zwischen Kopfschmerzen okularen und nasalen Ursprungs,** von Melville Black in Denver.

April.

1) **Ein Fall von Epitheliom der Chorioidea,** von John E. Weeks in New York.

2) **Akuter Ausbruch von Drucksteigerung nach einer einzigen subkonjunktivalen Injektion von Hydrarg. oxycyanat,** von G. E. de Schweinitz in Philadelphia.

Während eine ganze Reihe Injektionen von Kochsalz-Lösung anstandslos vertragen worden waren, löste Hydrarg. oxycyanat. einen schweren Glaukom-Anfall aus.

Verf. erinnert sich hierbei der von Wessely angestellten Messungen des Druckes nach derartigen Injektionen.

3) **Hämorrhagien innerhalb der Orbita mit Bericht eines Falles spontanen Ursprungs,** von Fred. T. Tooke in Montreal.

4) **Ein Fall von Hysterie, in welchem Verletzung simuliert wurde, durch Einbringen von Glasstückchen in den Conjunctivalsack,** von Clarence W. Heath in Chicago.

Bei dem 16jähr. Mädchen, welches herausgefunden hatte, daß sie der Gegenstand größerer Aufmerksamkeit war, wenn sie sich durch Glasstückchen Verletzungen des Auges beibrachte, mußten nacheinander 42 Glassplitter entfernt werden.

5) **Kolobom der Lides mit anomalem Verhalten der Gewebe der äußeren Commissur,** von William Campbell Posey in Philadelphia.

Beschreibung und Abbildung dieser seltenen Anomalie und ihrer Heilung durch Kanthoplastik.

6) **Ulcus corneae durch den Diplo-Bacillus Morax-Axenfeld,** von Hanford Mc Kee in Montreal.

Verf. bezeichnet für diese Fälle die Zink-Therapie als spezifisch.

7) **Bericht eines Falles von Cyklitis mit vollständigem Wechsel der Refraktion,** von Calvin R. Elwood in Menominee.

Verf. hat in einem Falle chronischer Cyklitis sorgfältig fortgesetzt Messungen der Refraktion vorgenommen und dabei die Tatsache bestätigt gefunden, daß unter dem Einfluß der Krankheit — sei es durch Erhöhung des Brechungs-Index des Kammer-Wassers, sei es durch Krampf des Ciliar-Muskels, — Erhöhung der Refraktion stattfindet, die mit der Heilung des Leidens wieder schwindet.

8) **Bericht über einen Fall von persistierender Art. hyaloidea und Cloquet'schem Kanal,** von Friedrich Krauss in Philadelphia.

9) **Aufzeichnungen, die das Fortschreiten einer Retinitis wahrscheinlich rheumatischen Ursprungs illustrieren,** von J. A. Patterson in Colorado Springs.

Abbildungen, die die Augenspiegelbefunde der zunehmenden Retinitis wiedergeben.

10) **Färbung durch Argyrol, das bei Erkrankungen der Conjunctiva und der Tränenorgane angewandt wurde,** von H. Moulton in Fort Smith.

Widerlegt die Behauptung, daß Argyrol keine Argyrose erzeugen könne.

11) **Embolie der Art. retinae**, von Friedrich Krauss in Philadelphia.

Mai.

1) **Ein Orbital-Tumor von 10jährigem Bestehen. Endotheliom. Kroenlein'sche Operation**, von C. A. Leenheer in Chicago.

Die sorgfältige Beobachtung und mikroskopische Untersuchung dieses Falles sowie das Studium der Literatur des Endothelioms lassen dem Verf. folgende Schlüsse ziehen: Endotheliome gehen von den Lymph- und Blutgefäßen aus. Sie zählen zu den Sarkomen, wachsen aber sehr langsam und bilden erst sehr spät Metastasen. Wenn alle Fälle mikroskopisch untersucht würden, würden Endotheliome häufiger gefunden werden.

2) **Ein praktisches Probierbrillengestell**, von Nelson M. Black in Milwaukee.

Das in Abbildung wiedergegebene Modell zeichnet sich durch die Einfachheit seiner Konstruktion aus.

3) **Carcinom der Hornhaut**, von William H. Dudley in Los Angeles.

Die Geschwulst ging bei dem 83jährigen Manne von der Cornea-Skleralgrenze aus und entwickelte sich innerhalb von vier Jahren zu ganz ungewöhnlicher Größe. Der alte Mann überlebte die Entfernuug des Auges und der Geschwulst noch um zwei Jahre, ohne daß sich Metastasen gezeigt hätten.

4) **Eine Studie vererbten Auftretens angeborenen Stars durch vier Geschlechter**, von Edward Stieren in Pittsburg.

Der Aufsatz weckt Interesse durch die Wiedergabe des Augenbefundes bei sämtlichen Mitgliedern einer Familie durch eine Reihe von Generationen; eine große Anzahl wurde blind geboren und starb frühzeitig.

Juni.

1) **Primäres melanotisches Spindelzellen-Sarkom des Hornhaut-Limbus** von C. A. Veasey in Philadelphia.

2) **Fall von Angiosarkom des Unterlides mit Abbildung des Falles und des mikroskopischen Schnittes**, von J. Herbert Claiborne in New York.

Die bohnengroße Geschwulst saß am inneren Lidwinkel des linken Auges eines 13jährigen Knabens.

3) **Die einseitige Form tarso-palpebralen Frühjahrskatarrhes bei einem jungen Mädchen**, von Casey A. Wood in Chicago.

Mikroskopische Untersuchung der Bindehaut.

4) **Der post-operative Verlauf von 60 Fällen einfachen chronischen Glaukoms.** Zweite Reihe, von Charles Stedman Bull in New York.

Die Ergebnisse der sorgfältig geführten Beobachtungen des Erfolges der Iridektomie beim Glaucoma chronicum simplex faßt Verf. folgendermaßen zusammen: Die operative Behandlung des chronischen Glaukoms ist keine sichere Heilmethode, weil in einer beträchtlichen Anzahl der Fälle bald Verschlechterung des Sehens erfolgt, mitunter rasche Erblindung. Wir dürfen deshalb die Iridektomie nur als Mittel betrachten, den Verlauf der Krankheit

zu hemmen. Nur die frühzeitige Ausführung der Operation bietet Aussichten hierzu und ist alsdann den übrigen Methoden überlegen. Deshalb erfordert die leichteste Einengung des Gesichtsfeldes, gleichgültig ob für Formen oder Farben, bei Sinken der centralen Sehschärfe, Druckvermehrung und Sehnerven-Aushöhlung den sofortigen Eingriff.

5) **Primäres Sarkom des Augenlides,** von A. N. Alling in New Haven.

6) **Ein Fall von Vermehrung der Hyperopie während ausgesprochener Glykosurie,** von Robert Ritchie Saunders in Philadelphia.

7) **Fälle von angeborener Ungleichheit der Größe der Hornhaut bei normalen Augen,** von Alvin A. Hubbell in Buffalo.

Mitteilung zweier Fälle von ungleich großer Hornhaut der Augen bei sonst gleicher Refraktion und Sehschärfe und gleichmäßiger Gesichtsbildung.

8) **Pseudomembranöse Conjunctivitis, verursacht durch den Staphylococcus aureus und albus,** von Richard H. Johnston in Baltimore.

Juli.

1) **Doppelte Durchbohrung des Augapfels durch Eisen und Stahl,** von William M. Sweet in Philadelphia.

Der Verf. berichtet über 22 derartige Fälle. Diejenigen bei denen der Fremdkörper sich in die hintere Wandung der Sklera eingebettet hatte, bezeichnet er als partielle doppelte Durchbohrung, während 13 Fälle von vollständiger doppelter Durchbohrung angeführt werden, bei denen alsdann das Eisen durch die hintere Wandung hindurch in die Orbita gelangt war. Auf die Untersuchung mit Röntgenstrahlen zum Zwecke der Lokalisierung legt der Verf. hohen Wert; im allgemeinen macht er bei vollständiger doppelter Durchbohrung keine Versuche zur Entfernung des Fremdkörpers und hat auf diese Weise von den 13 Fällen 8 erhalten, bei teilweiser doppelter Durchbohrung wird die Entfernung durch den Magneten oder auch direkt mit der Pinzette versucht. Die Prognose dieser Fälle ist sehr ungünstig und in überwiegender Mehrzahl mußte die Enukleation diesen Versuchen folgen.

2) **Die Ungenauigkeit der Probiergläser,** von W. Gordon M. Byers in Montreal.

Der Verf. hatte Gläser seines Brillenkastens auf ihre optischen Eigenschaften nachprüfen lassen und dabei festgestellt, daß die Mehrzahl unter ihnen nicht unbeträchtliche Fehler aufweist, für die er die nichtgenügende Sorgfalt der amerikanischen Werkstätten dieser Gläser verantwortlich macht.

3) **Hemmung der Entwicklung des Ductus naso-lacrimalis,** von Edward Jackson in Denver.

Der Verf. macht darauf aufmerksam, daß Undurchgängigkeit der Tränenwege bei Kindern nicht selten auf verspätete Entwicklung des Tränen-Nasenganges zurückzuführen sei und daß dabei die Operation dieses Leidens die Tränenpunkte und die Tränenkanälchen unberührt lassen sollte.

4) **Die Behandlung des Trachoms,** von James Bordley in Baltimore.

Der Verf. empfiehlt wiederholte Skarifikationen der Lider.

August.

1) **Die Stellung des Ophthalmologen zur Behandlung der Erkrankungen der Nebenhöhlen der Nase**, von William Campbell Posey in Philadelphia.

Der Verf. fordert vom Ophthalmologen sorgfältige Kenntnis dieser Erkrankungen und beschreibt an Hand eines eigenen Falles die verschiedenen Operationsmethoden, die uns insbesondere bei Erkrankung des Sinus frontalis zur Verfügung stehen.

2) **Einige Beobachtungen über den Farbensinn und das Adaptierungsvermögen der Vögel**, von Carl Hess in Würzburg.

Auf Grund des Umstandes, daß Hühner nur dann Körner aufpicken, wenn sie sie sehen, hat der Verf. Versuche über das Adaptierungsvermögen der Hühner angestellt und gefunden, daß es nicht sehr von dem des Menschen abweicht. Dies widerspricht der Hypothese Parinaud's, daß die Fähigkeit zu adaptieren dem Sehpurpur und den Stäbchen zukommt, da diese Elemente bei den Hennen fehlen. Die Versuche, die der Verf. über den Farbensinn der Hühner vornahm, ergaben, daß das Spektrum nach der roten Seite hin unverkürzt, nach der violetten beträchtlich verkürzt ist.

3) **Die astigmatische Linse (gekreuzte Cylinder), um die Höhe und den Hauptmeridian des Astigmatismus zu bestimmen**, von Edward Jackson in Denver.

Zur sorgfältigeren Auswahl der Cylindergläser empfiehlt der Verf. die Untersuchung mit gekreuzten Cylindern, über deren praktische Ausführung er in seiner Arbeit genaue Angaben macht.

4) **Ein Fall von gummöser Iritis**, von R. W. Rutherford in Chattam.

5) **Ein Fall von Epitheliom des Lides, geheilt unter lokaler Anwendung von Chlorkalium**, von William Zentmayer in Philadelphia.

May.

VI. Annals of Ophthalmology. Bd. XV. Nr. 3. 1906. Juli.

1) **Einige Fälle von Coloboma Oculi verbunden mit Art. hyaloidea persistens**, von David de Beck in Seattle.

2) **Die ophthalmologischen Sünden der Hospitäler**, von George M. Gould in Philadelphia.

Eine Aufzählung derjenigen Einrichtungen der Hospitäler, in denen diese gegen die Hygiene des Auges verstoßen.

3) **Hysterische beiderseitige Amaurose**, von F. L. Henderson in St. Louis.

Der Verf. legt Gewicht darauf, daß zwischen Simulation von Blindheit auf Grund von Hysterie und zwischen echter Blindheit bei Hysterie unterschieden wurde. Er sucht diese beiden Gruppen nach ihren Symptomen zu trennen und berichtet über einen Fall der ersteren Art.

4) **Leben und Laufbahn vernichtet durch nicht beachteten Augenschmerz**, von George M. Gould in Philadelphia.

Bericht über einen Patienten, der 30 Jahre lang unter qualvollen Augen-

schmerzen litt und eine ganze Reihe Ärzte konsultierte, bevor durch Korrektur des bestehenden Astigmatismus die leichte Abhilfe gewährt wurde.(?)

5) **Ein Fall von Sklerose der Chorio Retinal-Gefäße mit vollständiger und unvollständiger spontaner Dislokation der Linse,** von William T. Shoemaker in Philadelphia.

6) **Ein neuer Beitrag zur kongenitalen Pigmentierung der Hornhaut,** von A. Kraemer in San Diego. (Erschienen in Centralbl. f. prakt. Augenheilkunde 1906).

7) **Fortschritt eines Jahres in der Erkennung der Ursachen des Augenschmerzes,** von George M. Gould in Philadelphia.

Der Verf. berichtet über die zahlreichen Zuschriften die er auf Grund seiner Veröffentlichungen über die Ursachen des Augenschmerzes empfangen hat, bezeichnet den Fortschritt des einen Jahres auf diesem Gebiete für wesentlicher, als den des ganzen Menschenalters. (?)

8) **Über das Bewegungscentrum und den Winkel Alpha,** von Lucien Howe in Buffalo.

Mathematische Berechnung des Winkels und des Zentrums mit Hilfe des Ophthalmometers.

9) **Gummata der Hornhaut,** von Albert Terson in Paris.

Bericht über einen Fall von Keratitis diffusa, in deren Verlauf sich gelbliche Zellanhäufungen in der Hornhaut bildeten, die als Gummata angesprochen werden.

Nr. 4. Oktober.

1) **Die späteren Wandlungen der spezifischen Netz- und Aderhaut-Entzündungen,** von Prof. J. Hirschberg und O. Fehr in Berlin. Übersetzt von W. T. Shoemaker. (Siehe Centralbl. f. prakt. Augenheilkunde. Oktober 1906.)

2) **Krankheiten des Chorioidea: Ihre Beziehung zu allgemeinen Erkrankungen und besonders zu Infektionen, Intoxikationen und Auto-Intoxikationen,** von G. E. de Schweinitz in Philadelphia.

Folgende Gruppen unterscheidet der Verf.:

a) Formen die von spezifischen Infektionskrankheiten ausgehen,

b) Formen die von Erkrankungen bestimmter Organe abhängen,

c) Formen die von Erkrankungen des Blutes, insbesondere der verschiedenen Arten der Anämie, abhängen,

d) Formen die infolge von Krankheiten des Stoffwechsels entstanden sind,

e) Chorioditis infolge von Intoxikationen und Auto-Intoxikationen,

f) Chorioiditis infolge von Erkrankungen der Tonsillen-Gewebe.

Für diese einzelnen Formen liefert die klinische Unterscheidung eitrige und nicht-eitrige Chorioiditis und für deren Unterformen weitere Abteilungen.

3) **Die therapeutische Anwendung der X-Strahlen bei Erkrankungen des Auges,** von William S. Newcomet in Philadelphia.

Anwendung bei Epitheliom und Carcinom der Lider und bei Trachom.

4) **Die chirurgische Behandlung des Trachoms,** von G. Sterling Ryerson in Toronto.

Beschreibung der Trachom-Ausrollung nach Knapp.

---

5) **Ein Fall von doppelseitiger Lähmung des Rectus externus traumatischen Ursprungs,** von Howard F. Hansell in Philadelphia.

Bericht über diesen sehr seltenen Fall: Die Verletzung war durch Sturz eines 50 Pfund wiegenden Eisblockes auf den Kopf entstanden.

---

6) **Embolie der Art. centralis retinae; Verlust eines Auges durch gonorrhoische Conjunctivitis; Endocarditis; Folgen von gonorrhoischer Urethritis,** von William Zentmayer in Philadelphia.

---

7) **Operative, post-operative und traumatische Infektionen des Auges, einschließlich der durch Instillationen und Instrumente entstandenen,** von Howard F. Hansell in Philadelphia.

Er bespricht die Mittel, die er anwendet, um solche Infektionen zu verhüten, und die Art ihrer Behandlung, wenn sie ausgebrochen sind.

---

8) **Vorläufige Notiz über Enukleation des Augapfels unter lokaler Anästhesie,** von H. Dickson Bruns und Ernest A. Robin in New Orleans.

Die Verff. verwenden hierzu eine Lösung von 10 Tropfen 4 % Cocain mit 10 Tropfen Adrenalin in 20 Tropfen physiologischer Kochsalzlösung.

---

9) **Ein Bericht über die Augen von vier Klassen des „College Freshmen" an der Universität Pennsylvania,** von M. W. Zimmerman in Philadelphia.

Untersuchung sämtlicher Augen auf Refraktion, objektiv und subjektiv, Muskeltätigkeit und Feststellung andrer krankhafter Zustände. May.

VII. Transactions of the American Ophthalmological society. 1906.

1) **Über Silberpräparate bei Krankheiten der Conjunctiva,** von Standish in Boston.

Verf. empfiehlt die modernen Silberpräparate (Protargol, Argyrol) für die Behandlung der gonorrhoische Infektionen der Conjunctiva und schreibt ihnen größere bactericide Eigenschaften zu, als nach den Laboratorium-Experimenten erwartet werden kann. Bezüglich der Art der Applikation der Medikamente ist zu bemerken, daß Verf. zur Herbeiführung einer länger dauernden Einwirkung (10—25 Min.) mit Malerkitt einen Damm um das Auge herum bildet und in die so entstehende Mulde die (25 %ige Protargol-Lösung z. B.) hineingießt.

---

2) **Experimentelle Studien über die bactericide Kraft der Silber-Präparate,** von Derby in Boston.

Verf. hat Argent. nitr., Argyrol, Protargol, Collargol, Largin, Ichthargan, Albargin, Argonin und Argentamin untersucht. Alle diese Präparate, mit Ausnahme des Argyrols und Collargols sind bei den Laboratorium-Experimenten bactericid. Die bactericide Eigenschaft wird beim Hinzufügen eines Serums (Hydrocelen-Flüssigkeit, Ochsenblutserum) erheblich verschlechtert und wahrscheinlich hängt davon die relative Unwirksamkeit der Antiseptika ab.

---

3) **Die Immersions-Behandlung der eitrigen Ophthalmie mit Argyrol-Lösungen,** von Bruns in New Orleans.

Verf. versteht unter „Immersions-Behandlung" ein Verfahren, bei dem so häufig eingeträufelt wird (Tag und Nacht alle 15—30 Min.), daß die erkrankten Gewebe dauernd von dem Medikament bespült werden. Er hat damit ausgezeichnete Erfolge erzielt. Zudem ist die Behandlung weniger schmerzhaft, als alle andren Methoden, und Argyrose tritt nicht auf.

4) **Panophthalmitis nach der operativen Entfernung eines Nasen-Epithelioms,** von Callan in New York.

5) **Vorläufige Bemerkungen über die Enukleation des Augapfels unter Lokal-Anästhesie,** von Bruns und Robin.

Die Verff. benutzen eine Lösung bestehend aus 10 Tropfen einer 4%igen Cocaïn-Lösung, 10 Tropfen Adrenalinchlorid (1:1000) und 20 Tropfen normaler Salzlösung. Je 10 Tropfen dieser Mischung werden längs jedes m. rectus tief injiziert, bis hinter den Äquator, und nach 5 Minuten wird die Operation in gewohnter Weise ausgeführt.

6) **Einseitiger rotatorischer Nystagmus,** von Duane in New York.

Der Fall betrifft eine 24jähr. Patientin, bei der seit mehreren Jahren unter der subjektiven Empfindung von Doppelsehen und Tanzen der fixierten Objekte linksseitiger Nystagmus aufgetreten war, ohne daß irgend ein anderes krankhaftes Symptom nachweisbar war.

7) **Eine Tangenten-Fläche** (Tangent-plane) **zur genauen Aufzeichnung der Skotome und Fixations-Felder und der Angabe der präzisen Lage der Doppelbilder bei Lähmungen,** von Duane in New York.

Schema, ähnlich dem von Hirschberg 1874 angegebenen. Zwei Abbildungen.

8) **Die okulären Symptome in einem Fall von Hypophysis-Tumor,** von Hansell in Philadelphia.

Bereits an andrer Stelle dieser Zeitschrift referiert.

9) **Keratitis tuberculosa, durch Tuberkulin-Injektionen geheilt,** von Ziegler in Philadelphia.

Bericht über einen Fall.

10) **Über die in der Netzhaut sichtbaren Zeichen des andauernd hohen Blutdrucks und ihre diagnostische und prognostische Bedeutung,** von de Schweinitz in Philadelphia.

Bereits früher in dieser Zeitschrift referiert.

11) **Ein Fall von Retinitis proliferans mit Entwicklung eines Blutgefäßsystems auf der Papille,** von Marple in New York.

Der Fall wird durch sechs Abbildungen illustriert.

12) **Ein Fall von kongenitaler Cyste der Orbita mit Mikrophthalmus,** von Quackenboss und Verhoeff.

Ausführliche Mitteilung des pathologisch-anatomischen Befundes.

13) **Multiple Myelome mit Beteiligung der Orbita,** von Quackenboss und Verhoeff.

Bei einem 58jähr. Patienten bestanden multiple Tumoren, am Sternum, an den Rippen, und auch einer in der linken Orbita, fest mit der Orbitalwand verwachsen. Im Urin war der Bence Jones'sche Proteid-Körper nachweisbar.

---

14) **Vorübergehende Myopie nach Trauma,** von Pooley in New York.

Es war bei dem betr. Patienten nach einer Kontusions-Verletzung (durch ein gegenfliegendes Eisenstück) eine Refraktions-Änderung von 6 D aufgetreten, da bei der ersten Untersuchung (nach dem Trauma) eine Myopie von 5 D, nach einiger Zeit eine Hypermetropie von + 1 D bestand, wie sie auch auf dem unverletzten Auge vorlag. Ätiologisch nimmt Verf. eine Kompression der Linse im anterio-posterioren Durchmesser an.

---

15) **Eine Studie über die Geburt, das Alter und Geschlecht, Beschäftigung und soziale Stellung von 3436 Fällen von Staroperation an Will's Hospital in Philadelphia,** von Oliver in Philadelphia.

---

16) **Über Siderosis bulbi,** von Kipp in Newark.

Bericht über vier Fälle.

---

17) **Ein Fall von Invaginationscyste der Hornhaut und der vorderen Kammer,** von Kipp in Newark.

An andrer Stelle dieser Zeitschrift referiert.

---

18) **Extraktion des Stars in der Kapsel,** von Cheney in Boston.

Bericht über zehn Fälle.

---

19) **Die Extraktion innerhalb der Kapsel (ostindische Operation) als ein Verfahren für unreife Cataract,** von Standish in Boston.

Verf. hat drei solche Fälle operiert. Der eine Fall war durch Diabetes kompliziert und gerade für derartige Fälle, die oft durch sekundäre Entzündungen kompliziert sind (Diabetes, Nephritis), glaubt Verf., daß vielleicht die Extraktion innerhalb der Kapsel größere Wahrscheinlichkeit für eine freie Pupille bietet, wie sie bei den sonst üblichen Extraktions-Verfahren oft erst durch mehrmalige Nachoperationen erzielt wird.

---

20) **Über Verlauf und Behandlung der einfachen Cyklitis,** von Thomson in New York.

Die (kurze) Arbeit bietet nichts Neues.

---

21) **Ein Fall von sekundärem Hypernephrom der Iris und des Ciliarkörpers,** von Chance in Philadelphia.

In der Iris des linken Auges fand sich ein ca. 4 mm im Durchmesser großer grauweißer Tumor, der für ein primäres Sarkom gehalten und nach erfolgloser Quecksilber-Behandlung durch eine breite Iridektomie entfernt wurde.

Erst später, als der betr. Patient gestorben war, wurde festgestellt, daß es sich um eine metastatische Geschwulst handelte, nämlich ein Hypernephrom. Der primäre Tumor hatte sich ausgehend von einem Nebennierenrest in der linken Niere entwickelt.

---

22) **Ein Fall von Aderhautsarkom, das einige diagnostische Schwierigkeiten bot und zugleich noch eine interessante Beobachtung über den Gebrauch des Transilluminators,** von Marple in New York.

Die Schwierigkeit der Diagnose war dadurch bedingt, daß das tumorhaltige Auge sich im Stadium des akuten Glaukoms mit reifer Katarakt befand. Der Transilluminator wurde in diesem Falle nicht angewandt. In einem andren Falle, wo die Diagnose einer intraokularen Neubildung mit dem Augenspiegel gestellt werden konnte, gab der Transilluminator erst dann einen positiven Befund, wenn die Lichtintensität der Durchleuchtungslampe stark herabgesetzt wurde.

23) **Ulceration und Destruction der Hornhaut durch den Bacillus pyocyaneus,** von Callan in New York.

Im Anschluß an eine gewöhnliche Metallsplitter-Verletzung der Hornhaut kam es nach der Entfernung des Fremdkörpers zu einer schweren eitrigen Ophthalmie mit ausgedehnter Ulceration und Destruction der Cornea. In dem Eiter ließ sich der Bacillus Pyocyaneus nachweisen.

24) **Der Bacillus pyocyaneus. Seine Virulenz im Auge, seine Langlebigkeit und Immunität gegen ihn,** von Ewing in St. Louis.

Verf. teilt eine Beobachtung mit, wo es nach einer Fremdkörper-Verletzung der Hornhaut zu einem schweren Ulcus corneae kam. Verf. machte zahlreiche Impfversuche mit dem aus dem Ulcus gezüchteten Bacillus pyocyaneus und konnte in Übereinstimmung mit früheren Untersuchungen die hochgradige Virulenz und die lange Lebensdauer sowie den Eintritt einer Immunität nach Einverleibung des Bacillus in den Bindehautsack nachweisen.

25) **Neuritis optica nach Verletzung oder Erkrankung der vorderen Augenhälfte,** von Knapp in New York.

Mitteilung zweier Fälle der zuerst von Hirschberg beschriebenen „traumatischen oder perforativen Neuritis optica".

26) **Ein Fall von ausgesprochenem Einwärts- und Abwärtsschielen beim Nahesehen, aber binokularer Fixation und normalem Muskelgleichgewicht beim Fernsehen,** von Theobald in Baltimore.

27) **Über Polioencephalitis superior,** von Holden in New York.

Kurzer Bericht über vier Fälle.

28) **Ein verbesserter elektrischer Augenspiegel,** von Marple in New York.

Abbildung und Beschreibung.

29) **Ein Fall von Stahlsplitter im Augapfel, der mit dem Haab'schen Magneten nicht entfernt werden kann,** von Taylor in Wilkes-Barre.

Das Bemerkenswerte ist, daß der Splitter nach dem vergeblichen (von Dr. Knapp) ausgeführten Extraktionsversuche nicht mehr an seinem vorher ophthalmoskopisch sichtbaren Ort haftete, sondern anscheinend durch die Sklera hindurch in das orbitale Gewebe gelangt war. Sechs Jahre nach der Verletzung sah Verf. den Patienten wieder und es gelang durch Röntgen-Photographien der Nachweis, daß der Eisensplitter tatsächlich außerhalb der Sklera im orbitalen Gewebe saß.

30) **Die moderne Operation der Stirnhöhlenerkrankungen. Zwei Fälle und zwei Abbildungen**, von Gruening in New York.
Killian'sche Operation.

31) **Bakteriologische Untersuchungen des Konjunktivalsacks bei Typhus und Pneumonie**, von Randolph in Baltimore.
Verf. hat 100 Fälle von Typhus und 48 von Pneumonie untersucht und konnte feststellen, daß die Bakterien-Flora keinerlei Abweichung vom Gesunden bot.

32) **Ein Fall von kongenitaler Dislokation beider Linsen. Nach einem erfolglosen Versuch, sie zur Resorption zu bringen, Extraktion**, von Risley in Philadelphia.
Nachdem der Versuch einer ausgiebigen Discission infolge Ausweichens der Linse mißlungen war, gelang es mittels Einführung einer Drahtschlinge, die Linse zu extrahieren. Loeser.

Vermischtes.

1) New York, 23. Januar 1908.

. . . . . .

Ich erfülle hiermit die traurige Pflicht, Sie von dem am 19. Dezember 1907 erfolgten Tode unsres Kollegen und meines Freundes Alois Schapringer in Kenntnis zu setzen. — Ich glaube er stand im 60. Lebensjahre und war in Ungarn geboren, hatte seine Studien in Wien absolviert und praktizierte seit einer Reihe von Jahren (ungefähr 30) hier in Amerika, den größten Teil derselben in New York. — Er war von einer staunenswerten Belesenheit und Gründlichkeit und ein ganz origineller Denker. Zeugen davon sind eine Reihe von Artikeln in Ihrem Centralblatt. . . . . Carl Koller.

2) Bonn, Datum des Poststempels.

Am 15. Mai d. J. feiert Theodor Saemisch in Bonn sein 50jähriges Doktor-Jubiläum. Die unterzeichneten Schüler, Kollegen und Freunde desselben haben den Wunsch, ihm an diesem Tage in dankbarer Anerkennung seiner unvergänglichen Verdienste, die er sich als Lehrer, Forscher und Arzt erworben hat, ein bleibendes Zeichen ihrer Verehrung und Dankbarkeit zu stiften. Sie haben daher beschlossen, zur dauernden Erinnerung daran, daß er den klinischen Unterricht in der Augenheilkunde an der Bonner Hochschule begründet und 45 Jahre hindurch mit immer gleich hervorragendem Erfolge fortgeführt hat, an der Stätte seines klinischen Wirkens, in der unter seiner Leitung und nach seinen Angaben errichteten Universitäts-Augenklinik seine Büste aufzustellen.

Die Unterzeichneten wenden sich hiermit an seine Schüler, Kollegen und Freunde mit der Bitte, die Ausführung ihres Vorhabens durch Gewährung eines Geldbetrages freundlichst zu unterstützen.

Das Komitee:
Prof. Dr. Bardenheuer, Geh. Med.-Rat in Cöln . . . . .
Dr. Zartmann in Karlsruhe.

Freundliche Zuschriften bitten wir an den mitunterzeichneten Prof. Dr. Kuhnt, Geh. Med.-Rat in Bonn, Geldsendungen an die Bonner Filiale des Schaaffhausen'schen Bankvereins in Bonn, Am Hof, richten zu wollen.

3) Omaha, Neb., 28. Januar 1908.

Geehrter Herr Kollege!

Dr. Klein hat gewiß Recht, wenn er für seine Vorlagerungs-Methode die Priorität über Cogan reklamiert. (Siehe dieses Centralblatt Dezember 1907, S. 379). Er hätte aber das Versehen von Cogan nicht so tragisch nehmen sollen, weil Er selbst die Beschreibung derselben Operation von Argyll-Robertson aus dem Jahre 1891 (zitiert aus British Med. Journal 1891 von Grimsdale and Brewerton in ihrem Textbook of Ophthalmic Operations p. 35) offenbar übersehen hat. Die Amerikaner vernachlässigen allerdings hin und wieder die deutsche Literatur. . . . . H. Gifford.

Bibliographie.

1) Über maligne Blennorhoe der Neugeborenen, von Dr. L. Naumann, Assistent. (Privatklinik von Dr. Kaiser, Dresden.) (Wiener klin. Wochenschr. 1907. Nr. 50.) Ein frühgeborenes Kind bot bereits 8 Stunden nach der Geburt die Symptome einer ausgesprochenen Blennorhoea neonatorum, mit reichlichen Gonokokken im Sekrete, und Trübung beider Hornhäute dar. Die Mutter des Kindes hatte 3 Jahr früher an einer Gonorrhoe gelitten und wurde von ihrem Manne kurze Zeit vor der Geburt des Kindes neuerdings infiziert. Vorzeitiger Blasensprung scheint die frühe Infektion der kindlichen Bindehaut ermöglicht zu haben.

2) Über Neugeborenen-Blennorrhoe, von Prof. Elschnig in Prag. (Prager medizin. Wochenschr. 1908. Nr. 1.) Um über die Entstehungsursachen der Neugeborenen-Blennorrhoe nicht gonorrhoischer Natur ins klare zu kommen, hat Verf. schon im Jahre 1905 in seinem Arbeitslaboratorium an der Klinik Prof. Escherich's in Wien, sämtliche Fälle von Blennorrhoe der Neugeborenen bakteriologisch untersucht. Von 41 Fällen dieser Erkrankung waren 21 gonorrhoischer Natur, 20 waren nicht durch Gonokokken bedingt. Als Beginn der Augen-Eiterung wurde in allen Fällen gonorrhoischer Natur der 2. bis 3. Tag angegeben; in fast allen Fällen erkrankten beide Augen gleichzeitig. In den wenigen Fällen, in denen Credé-Prophylaxe geübt worden war, unterschied sich die Intensität der Bindehaut-Gonorrhoe nicht wesentlich von der nicht behandelter Fälle. Hornhautgeschwüre fanden sich nur in 2 Fällen und zwar schon am Tage der Aufnahme. Während der Behandlung kam es in keinem Falle zu einer Hornhaut-Affektion. Bei bakteriologisch-kulturellen Untersuchungen einiger frischerer Fälle, fanden sich niemals, auch wenn die Kultur der Gonokokken mißlang, irgendwelche andere Mikroorganismen, ausgenommen von harmlosen Xerosebazillen in einigen im Endstatium der Behandlung abgeimpften Fällen. Spätinfektionen wurden niemals beobachtet; auch wurde nur ein einziges Mal eine Übertragung von Gonorrhoe eines Neugeborenen auf einen Wohnungsgenossen konstatiert. Von den 20 Fällen nicht gonorrhoischer Neugeborenen-Blennorrhoe, fand sich in 5 Fällen Streptococcus pyogenes; in einem dieser Fälle mit Bacillus pyocyaneus vermengt an dem einen Auge, während an dem zweiten, ausschließlich Streptococcus vorhanden war. In 6 Fällen wurde Staphylococcus albus aureus, oder citreus. einmal Diplococcus pneumoniae sichergestellt. In 3 Fällen (gutartige Formen) fanden sich reichliche Xerosebazillen, die eine besondere Resistenz gegen die Behandlung zeigten und wohl auch als pathogen aufgefaßt werden müssen. In 5, teils leichteren, teils schwereren Fällen, bei

denen die Eiterung am 7.—9. Tage p. p. aufgetreten war, wurden keinerlei Keime gefunden. Bei diesen zweifellos auch bakteriell bedingten Fällen ist anzunehmen, daß die Entzündung die Anwesenheit der Keime überdauerte. In den überwiegend meisten Fällen von nicht gonorrhoischer Neugeborenen-Blennorrhoe trat die Erkrankung jenseits des 5.—7. Tages, mitunter erst 2—3 Wochen p. p. auf; nur in 2 Fällen (einem Falle mit Diplococcus pneum. und in einem Falle ohne Mikroorganismus) begann die Eiterung am 2. Tage; so frühzeitig beginnende Erkrankungen sind wohl wie die Gonorrhoe-Fälle durch Infektion der Bindehaut intra partum zu erklären; eine Trennung der Gonorrhoe von den nicht gonorrhoischen Blennorrhoe-Formen auf Grund der Zeit des Auftretens ist daher nicht möglich, und eine bakteriologische Untersuchung somit stets unerläßlich. Die Art des Krankheitserregers nimmt bei den nicht gonorrhoischen Formen keinen Einfluß auf die Intensität, Dauer und Verlaufsort der Erkrankung. Durch das Geburtstrauma einerseits und durch das Credé'sche Verfahren andrerseits werden bei Neugeborenen häufig gutartige Bindehautkatarrhe erzeugt, die aber gerade durch die Behandlung von seiten der Hebammen und Pflegerinnen nicht selten unterhalten und zu dem Bilde schwerer Blennorrhoen gesteigert werden können, ebenso wie an sich leichte gonorrhoische Blennorrhoen durch Mißhandlung von Seite der Pflegenden zu schweren Komplikationen führen können. Bezeichnend dafür ist, daß Verf. in der Privatpraxis wohl schwere Gono-Blennorrhoen sowie Katarrhe der Neugeborenen, nie aber eine nicht gonorrhoische schwere Neugeborenen-Blennorhoe gesehen hat. Was die prophylaktische Therapie anbelangt, so tritt Verf. nach wie vor für das Credé'sche Verfahren und zwar nicht mit 2 %, sondern 1 % Silberlösung ein; hat die bakteriologische Untersuchung Gonorrhoe sichergestellt, so kommt nach Verf. die alte Graefe-Stellwag'sche Behandlung: $^1/_2$ bis 1stündliche Reinigung des Auges mittels frisch bereiteter weinroter Lösung von Kalium hypermanganicum, und Überspülung der Bindehaut des Auges täglich einmal mit 1 % Argentum nitricum-Lösung in Anwendung. Dagegen hat man sich bei nicht gonorrhoischen Formen auf Abhaltung von Schädlichkeiten und vorsichtigen Abspülen der Bindehaut mit Hypermanganlösung oder $^1/_{50}$ %-Lösung von Hyd. oxyc. zu beschränken; nur bei stärkerer Sekretion: je 2. Tag einen Tropfen 1 %-Lapislösung.

3) Über den Wert der subkonjunktivalen Injektionen und ihre Theorie, von Dr. Theodor Bałłaban in Lemberg. (Wiener klin. Wochenschr. 1907. Nr. 51.) Verf. hält die subkonjunktivalen Injektionen für ein praktisch und wissenschaftlich fest begründetes Heilmittel, durch welches nicht allein in zahlreichen Fällen die bisherigen erfolgreichen Behandlungsmethoden unterstützt und abgekürzt werden können, sondern auch viele Fälle, die bisher einer Behandlung auf andrem Wege nicht zugänglich waren, günstig beeinflußt werden. Sie zeigen einen entschieden günstigen Einfluß auf chronische Erkrankungen im Augeninneren, so: bei chronischer Iridokyklitis, Retinochorioiditis und Blutungen im Glaskörper und beschleunigen den Ablauf des Prozesses bei zahlreichen entzündlichen Hornhautprozessen, so bei: Ulcus serpens und manchen Formen älterer Keratitis. Sehr bewährt haben sich dieselben dem Verf. bei subkonjunktivalen Hämorrhagien. Von Netzhautablösungen hält er nur jene Fälle für eine derartige Behandlung geeignet, in denen die Ablösung auf entzündliche Vorgänge der Aderhaut zurückzuführen ist.

4) Eine Verletzung des Auges durch Essig, von Dr. Richard

Krämer, Sekundararzt an der Augenabteilung des Hofrates Fuchs in Wien. (Wiener klin. Wochenschr. 1907. Nr. 51.) Einem, von einer schweren Ohnmacht Befallenen gelangte beim Waschen des Gesichtes zu Belebungszwecken Essig in das linke Auge. Der Essig war aus einer Essenz, die 90 % Acidum aceticum glaciale enthielt, durch eine etwa 10fache Verdünnung hergestellt worden; es handelte sich somit um eine relativ stark konzentrierte Essigsäurelösung. Es kam zur Verätzung der Augapfel-Bindehaut und Hornhauttrübung, an welche letztere sich eine rezidivierende Hornhaut-Erosion anschloß, welche die Heilung sehr verzögerte. Das Endresultat (5 Monate nach der Verletzung) war eine dauernde, feine, centrale Hornhauttrübung und narbige Augapfel-Bindehaut.

5) Kasuistische Beiträge über Fremdkörper, von Dr. M. Wittner, emerit. Spitalsarzt in Dorohoin (Rumänien). (Allgemeine Wiener med. Zeitung. 1907. Nr. 48.) Verletzungen der Lider und des Augapfels betreffend, werden von Verf. beschrieben: zwei Fälle, bei welchen die Patienten mit dem Oberlide an Lampenhaken hängen blieben, — in einem dieser Fälle wurde das Lid perforiert und eingerissen; und einen Fall, einen Knaben betreffend, dem das ganz matsche, mit eitriger Ophthalmie behaftete Auge, entfernt werden mußte. Bei der Sektion des Augapfels fand sich ein Lederstückchen im Innern desselben. Der Knabe hatte aus Übermut mit einer kurzgestielten, geknoteten Lederpeitsche, gegen den harten Boden losgeschlagen, wobei ihm ein Stück des abgerissenen Peitschenendes in das Auge drang.

6) Über ein operatives Verfahren zur Beseitigung von Netzhautabhebung; vorläufige Mitteilung von Doz. Dr. M. Sachs. (Wiener klin. Wochenschr. 1907. Nr. 42.) Von der Überzeugung geleitet, daß die gebräuchliche Art, die Skleralpunktion bei Netzhautabhebung, in einer vor dem Äquator gelegenen Zone anzulegen, nicht geeignet ist, alle Indikationen zu erfüllen, geht Verf. so vor, daß er, nach temporärer Ablösung des Musc. rect. sup., und nachdem er den Augapfel stark hervorgezogen hat, ein Sichelmesser flach über die stärkste Konvexität des Augapfels nach rückwärts führt, und dann das Messer so gegen den Augapfel dreht, daß beim Einstoßen der Spitze die Sklera äquatorial (d. i. in einer frontalen Ebene) durchtrennt wird. Da sich in dem von ihm in dieser Weise operierten Falle am 4. Tage neuerdings eine, wenn auch nur ganz seichte Abhebung bemerkbar machte, wurde die Operation nach Ablösung des R. i. von innen und oben aus, wiederholt. Der Erfolg war ein relativ sehr günstiger; es blieb nur eine seichte periphere, auf ein kleines Areal beschränkte Abhebung zurück, welche die durch die Inzision geschaffene Demarkationslinie nicht überschritt. Das Gesichtsfeld ist frei, die Sehschärfe ist eine relativ gute. Der Fall zeigt bis jetzt (6 Wochen nach der Operation) kein Rezidiv.

7) Die Bedeutung des Augenspiegel-Befundes bei Geisteskranken, von Dr. Hugo Lukacs, Assistent der Nervenklinik und Dr. Iren Markbereiter, Assist. der Augenklin. in Klausenburg. (Wiener med. Presse. 1907. Nr. 44.) Der augenärztliche Befund bietet wichtige Aufschlüsse bezüglich der Degeneration der Kranken. Die an den Augen vorkommenden Degenerationszeichen stehen mehr weniger im Verhältnisse einerseits zu der Belastung, andrerseits zu den übrigen Degenerationszeichen; sie sind am häufigsten bei den par excellence degenerativen Krankheiten, wie Paranoia, Epilepsie, Idiotie, kommen aber auch bei den funktionellen Geisteskrankheiten, besonders bei Alkoholismus, Hysterie, vor. Veränderungen des Augen-Hintergrundes sind bei Geisteskrankheiten häufig, nicht nur dort, wo das

ätiologische Moment den Befund erklärt. Sehr häufig findet sich Hyperämie der Papille. So subjektiv auch die Beurteilung dieses Befundes sein mag, so muß er doch seiner außerordentlichen Häufigkeit wegen in Betracht gezogen werden, obwohl man seine Beurteilung zu würdigen noch nicht imstande ist.

8) Ein Fall von Neuritis retrobulbaris als Folge von Jodoformintoxikation, von Dr. A. Sarasoff (Augenklinik des Hofrat Fuchs in Wien). (Wiener klin. Wochenschr. 1907. Nr. 46.) 25 Tage nach der ersten und 4 Tage nach der letzten Injektion einer 10 %-Jodoformglycerinemulsion in einen Psoasabszeß traten Sehstörungen auf, die auf eine retrobulbäre Neuritis zurückgeführt werden mußten; im Ganzen wurden 300 gr der Emulsion, somit 30 gr Jodoform verbraucht. Die Sehstörungen erreichten in 4 Tagen den Höhepunkt. Nach einem Bestande von 3 Wochen stellten sich die ersten Zeichen von Besserung ein, und nach weiteren 2 Wochen erlangte der Patient seine frühere Sehkraft.

9) Ist die Ophthalmoreaktion nach Chantemesse zu diagnostischen Zwecken bei Typhus verwendbar? von Prof. Dr. Kraus, Stabsarzt Dr. Lusenberger und Reg.-Arzt Dr. Ruß. (Wiener klin. Wochenschr. 1907. Nr. 45). Extrakte aus toxischen Typhus-Stämmen, aus Paratyphusbazillen B, aus Kolibazillen, und verdünntes Tuberkulin zeigen nach konjunktivaler Instillation bei gesunden Individuen außer geringgradiger Sekretion nur in seltenen Fällen entzündliche Erscheinungen. Dieselben Extrakte rufen bei Typhösen und andersartig Erkrankten entzündliche Reaktionen hervor, welche meist auf die Bindehaut des Unterlides beschränkt bleiben. Die von Chantemesse angegebene Ophthalmodiagnose mit Typhus-Extrakt läßt sich für die Diagnose des Typhus derzeit nicht verwerten. Die Serumreaktion nach Gruber-Widal ist auch heute noch die exakteste, diagnostisch verwertbare Methode.

10) Eine Simulantenfalle, von Regimentsarzt Dr. Beykowsky in Prag. (Wiener med. Wochenschr. 1907. Nr. 43.) Der vom Verf. als Simulantenfalle beschriebene Apparat vereinigt die Prinzipien, die den Apparaten von Fleo-Armaignac, Andre-Bertele und Snellen zugrunde liegen und und weist einige praktische Modifikationen und Neuererungen auf.

11) Die Augensymptome bei der traumatischen Neurose, von Doc. Dr. H. Chalupecky in Prag. (Wiener klin. Rundschau. 1907. Nr. 19—27.) Eine größere Zahl von Fällen von Augenstörungen bei traumatischer Neurose werden vom Verf. beschrieben. Er fand als konstantestes Symptom die konzentrische Einengung des Gesichtsfeldes, dagegen fand er die Unempfindlichkeit der Hornhaut und Bindehaut nicht so häufig, als bisher angenommen wird. Die Störungen der Augenmuskelfunktionen lassen sich nach seiner Ansicht durch krankhafte Kontrakturen erklären, ohne daß man seine Zuflucht zu seltenen Lähmungen nehmen muß. Die Störungen des Farbensinns fand er stets mit Amblyopie und manchmal auch mit Hemeralopie verbunden; er glaubt, daß die Ursachen dieser Störungen sowie der seltener vorkommenden Chromatopsien im peripheren Sehorgan zu suchen seien. Als praktisch beachtenswert bezeichnet er jene Fälle von traumatischer Neurose, die sich bei Erblindung des einen Auges als Amblyopie auf dem anderen Auge äußert; hier muß selbstverständlich die Möglichkeit einer sympathischen Erkrankung ausgeschlossen werden. Der Verlauf aller Arten der posttraumatischen Neurose wird als ein ausgesprochen chronischer bezeichnet; mit dem Rückgang des Allgemeinleidens gehen auch die Augensymptome zurück; die Prognose

ist immer eine ernste; psychische Beruhigung spielt eine Hauptrolle in der Therapie dieser Leiden.

12) Tenonitis suppurativa, von Stabsarzt Dr. M. Kos in Przemysl. (Wiener med. Wochenschr. 1907. Nr. 17.) Über zwei Fälle von Tenonitis suppurativa, die ohne Folgen für die Funktion der Augen heilten, berichtet der Verf. In einem Falle beteiligte sich auch das Orbitalgewebe an dem Prozesse; die Ätiologie konnte in keinem Falle sicher gestellt werden. Mit der Entfernung des Eiters trat Nachlaß aller stürmischen Erscheinungen und Heilung ohne Beeinträchtigung der Sehschärfe ein.

13) Das Graefe'sche Zeichen bei einer traumatischen Neurose, von Dr. Josef Strasser in Wien. (Wiener med. Presse. 1907. Nr. 26.) Bei einer Unfallneurose, einen 53jährigen Mann betreffend, konnte Verf. das Graefe'sche Symptom konstatieren. Nach 5 monatlicher Beobachtung waren noch keine Symptome eines etwa beginnenden Morbus Basedowii nachweisbar.

14) Bemerkungen über eine von einem Laien herausgegebene Augenheilkunde, von Primärarzt Dr. E. Bock in Laibach. (Ärztliche Standeszeitung. 1907. Nr. 13 und 14.) In trefflicher Weise geißelt der Verf. das Scheinwissen eines Kurpfuschers und die dreiste Art, mit der derselbe das Publikum über Augenerkrankungen und Augenbehandlung belehren will.

Schenkl.

15) Über Ophthalmoreaktion, von F. Köhler. (Deutsche med. Wochenschrift. 1907. Nr. 50.) Von 169 sicher Tuberkulösen reagieren 83 = 51% auf 1 Tropfen 1% Tuberkulin-Lösung, 66 = 41% auf 2% (nachdem die 1% versagt hatte), 13 = 8% auf 4%, nachdem 1- und 2% erfolglos geblieben waren; 8 = 4,7% zeigten keine Reaktion. Von fünf Verdächtigen reagierten zwei bei 1% Lösung, drei auf 2%. Ein Nichttuberkulöser reagierte auf 4% Lösung.

16) Die Beziehungen der Ophthalmoreaktion des Tuberkulin-Test zu Tuberkulose und Trachom, von Schiele. (Wochenschr. f. Therapie u. Hyg. d. Auges. XI. Nr. 10.) Verf. benutzte das französische Präparat. Während Augen mit Chalazien, Pterygien, Conjunct. diplobacillosa negativ reagierten, erfolgte bei Trachom und Follikularkatarrh eine zum Teil sehr heftige Reaktion, woraus Verf. auf den gemeinsamen Charakter beider Affektionen schließt. Fälle, die mit der das Trachomgift angeblich abtötenden Jodsäure behandelt waren, reagierten auf Tuberkulin-Einträuflungen nicht. Verf. nimmt des weiteren eine Verwandtschaft zwischen skrofulösen und trachomatösen Prozessen an. Er teilt 3 Fälle mit, in denen die Ophthalmoreaktion ekzematöse, bzw. echte tuberkulöse Prozesse zum erneuten Ausbruch veranlasste. Von 11 Conjunct. follic. reagierten 9 positiv, von 27 Trachomen 18; gesunde Individuen reagierten negativ. Ein narbiges Trachom sah Verf. nach der Reaktion neu aufflammen.

17) Die Ophthalmoreaktion und ihre Bedeutung für die Diagnose der Tuberkulose, von Poulard. (Le progrès méd. 1907. 28. XII.) Die Reaktion kann wochenlang dauernde Bindehaut- und Hornhaut-Entzündungen im Gefolge haben. Da sie, an tuberkulösen Augen angewandt, mehrfach den Zustand verschlimmert hat, so ist sie zur diagnostischen Sicherstellung der Augentuberkulose unbrauchbar.

18) Über Ophthalmo-Reaktion bei Tuberkulose, von E. Franke. (Deutsche med. Wochenschr. 1907. Nr. 48.) Von 24 Augenkranken reagierten 6 mit ausgesprochen tuberkulösen, bzw. skrofulösen Augenleiden positiv, ebenso ein Patient mit frischer Chorioiditis, einer mit seröser Iritis, einer

mit Kerat. diff. und einer, der eine Verletzung erlitten hatte. Von 14 negativ Reagierenden hatten 6 Kerat. diff. e lue congenita, 3 Episkleritis, 3 Iritis serosa (1 e lue cong. tarda), 1 Chorioiditis und 1 Glaukom. Von 12 innerlich Kranken reagierten 9 positiv und 3 negativ.

19) Einiges über die Augen der Javaner, von L. Steiner in Soerabaya. (Zeitschr. f. Morphol. u. Anthrop. X. 3.) Die Augen der Bewohner von Ost-Java sind tiefliegend; die Lidspalte ist eng. Das Weiße des Auges ist meist bräunlich; in der Conj. bulbi sitzen meist am Limbus unregelmäßige, braunschwarze Flecken, deren Entstehung auf den Einfluß des Lichtes zurückzuführen ist. Auch bei Trachom kommen solche Flecken vor an Stellen, die dem Lichte nicht ausgesetzt sind; das beruht auf dem Pigmentreichtum der Bindehaut bei den Javanern. Iris dunkel; ebenso der Augenhintergrund: der Unterschied zwischen der Farbe des Hintergrundes bei den Javanern und der bei den Europäern ist ebenso groß, wie der Unterschied der Hautfarbe beider Rassen.

20) Über Tapetenbilder, von R. H. Kahn. (Arch. f. Physiol. 1907. S. 56.) Untersuchung jener stereoskopischen Täuschung, die eintritt, wenn man ein Muster mit stets wiederkehrenden identischen Einzelheiten (sog. Tapetenmuster) so binokular betrachtet, daß die Augenachsen nicht auf das gleiche Stück gerichtet sind, sondern auf benachbarte identische Stücke des Musters. Die Tapetenbilder sind ein Beispiel für die Rolle der Konvergenz bei der Wahrnehmung der Tiefendimension und die Möglichkeit der Trennung von Konvergenz und Akkommodation. Sie eignen sich auch zur Demonstration des Farbenwettstreits und stereoskopischen Glanzes.

21) Vergleichende Untersuchungen der Fovea centralis des Menschen, von Gustav Fritsch. (Anatom. Anz. 1907. XXX.) Vorläufige Mitteilung. Die in 19 Thesen zusammengefaßten Ergebnisse eignen sich nicht zu kurzem Referate, sind vielmehr im Original nachzulesen.

22) Zwei Fälle von Atoxyl-Intoxikation, von M. Brennig. (Dermat. Centralbl. 1907. Nr. 5. Ref. nach Klin.-therap. Wochenschr. 1907. Nr. 45.) Patient bekam an 5 aufeinanderfolgenden Tagen zusammen 0,6, dann jeden 2 Tag 0,2 g Atoxyl 20% subkutan; nach der 7. Spritze Kopfschmerzen, Schwindel, Mattigkeit, Fieber, Erbrechen, Appetitlosigkeit, Schwerhörigkeit, Trockenheit im Halse, völlige Harnverhaltung, Husten und schließlich schwere Somnolenz. Nach 5 Tagen gingen die Symptome unter Aussetzen des Mittels zurück; nur der Schwindel und die Schwerhörigkeit bestanden etwa 2 Wochen. Ein andrer Fall verlief ähnlich. Urinretention und Somnolenz fallen wohl dem im Atoxyl vorhandenen Anilin zur Last, die andren Symptome kommen bei Arsen- und bei Anilin-Vergiftung vor.

23) Über die Behandlung der Syphilis mit Atoxyl, von W. Scholtz. (Klin.-therap. Wochenschr. XIV. 45.) Subkutane Injektionen von Atoxyl 3:20, beginnend mit 0,03—0,05 und bis 0,3—0,5 steigend, beeinflussen nicht ulzerierte extragenitale Primäraffekte anscheinend günstiger, als genitale ulzerierte, die erst auf Hg schwanden. Auch die sekundären Erscheinungen weichen dem Atoxyl nicht, wenn sie gereizt sind. Hingegen wirkt das Mittel bei tertiärer Syphilis vorzüglich, bisweilen sogar besser, als Hg und J. Ein volles Ersatzmittel von Hg und J kann es schon seiner event. schweren Nebenwirkungen (Amaurose!) wegen nicht sein.

24) Conjonctivites, par Poulard. (Le progrès méd. 1907. 21. XII.) Elementar.

25) Über Blei-Vergiftung mit Augen-Erkrankung, von Wirsing.

(Deutsche med. Wochenschr. 1907. Nr. 45.) Patient nahm versehentlich einen Teelöffel Mennige, wonach spät und intermittierend Vergiftungs-Erscheinungen einsetzten, die die Extremitäten verschonten. Am Auge bestand Mydriasis, linksseitige Trochlearisparese und doppelseitige Neuritis optica mit Ausgang in Atrophia n. opt. sinistri.

26) Ein Protest gegen den Gebrauch von Paraffin-Injektionen in der Nähe des Auges und gegen die Verwendung festen Paraffins in der Tenon'schen Kapsel nach der Enukleation, von A. E. Davis. (Berl. klin. Therap. XIV. 47.) Bericht über 2 Fälle. In dem einen wurde Paraffin (37,7° C.) zur Hebung einer Sattelnase an der Nasenwurzel eingespritzt; es folgte eine Entzündung und durch Eindringen des Paraffins in das Oberlid Ptosis; das Paraffin mußte operativ aus dem Lid entfernt werden. Im 2. Fall war ein Bulbus 10 Tage nach einer Zündhütchen-Verletzung enukleiert worden; in die Tenon'sche Kapsel wurde eine feste Paraffinkugel (49° C.) eingenäht und eine Prothese eingelegt. Nach Monaten wurde das künstliche Auge stark nach innen getrieben, und am andren Auge trat sympathische Reizung auf. Es zeigte sich, daß das Paraffin die stark geschrumpfte Tenon'sche Kapsel durchbrochen hatte, tief in die Augenhöhle gewandert war und durch Druck auf den Sehnerven die sympathische Ophthalmie erzeugt hatte. Nach Entfernung des Paraffinklumpens aus der Orbita beruhigte sich das sympathische Auge.

27) Atoxyl bei Syphilis und Framboesie, von A. Neisser. (Deutsche med. Wochenschr. 1907. Nr. 43.) Atoxyl, Hg und J vermögen Lues bei infizierten Tieren zu heilen, denn eine Reinfektion gelingt vielfach, woraus übrigens folgt, daß eine einmal überstandene Syphilis keine Immunität, selbst unmittelbar nach der Heilung, schafft. Da die Atoxyldosen viel höher waren als die beim Menschen anwendbaren, so sind diese Resultate nicht unmittelbar auf die Menschen-Lues zu übertragen. Atoxyl und Jod, aber nicht Hg, scheinen auch präventiv zu wirken.

28) Klinischer Beitrag zur Kenntnis der sympathischen Ophthalmie, von Péchin. (Le progrès méd. 1907. 5. X.) 1. Fall: 4 Monate nach mißglückter Star-Operation, an die sich eine Iridochorioiditis angeschlossen hatte, Ausbruch einer sehr schweren sympathischen Ophthalmie. Subkonjunctivale Einspritzungen von Hydrag. cyan. 1 : 5000 und große Dosen von Natr. salicyl. vermochten den Ausgang in Erblindung nicht aufzuhalten. Warum das erblindete sympathisierende Auge nicht enukleiert wurde, gibt Verf. nicht an. — 2. Fall: Intraokularer Steinsplitter, der nicht extrahiert werden konnte, aber 2 Monate nach seinem Eindringen sympathische Ophthalmie erzeugt. Erst 7 Wochen nach dem Ausbruch der sympathischen Ophthalmie Enukleation des sympathisierenden Auges. Heilung mit Sehschärfe $^2/_3$, die Verf. mit Recht hauptsächlich der Enukleation zuschreibt. 3. Fall: Steinsplitter im Auge. Exenteration. Erst am 17. Tage, nachdem die entzündlichen Erscheinungen fortgedauert hatten, kommt der Splitter zum Vorschein, der sich nun — als Eisen entpuppt. Warum unterblieb die Sideroskopie? Das linke Auge erblindete nahezu ganz durch sympathische Papillo-Retinitis, rechts wurde Patient taub. Der Fall beweist, ein wie ungenügender Ersatz der Enukleation die Exenteration ist.

Kurt Steindorff.

Um Einsendung von Separatabdrücken wird gebeten (Berlin NW. 26 Schiffbauerdamm).

Verlag von Veit & Comp. in Leipzig. — Druck von Metzger & Wittig in Leipzig.

Centralblatt

für praktische

AUGENHEILKUNDE.

Herausgegeben von

Prof. Dr. J. Hirschberg, Geh. Med.-Rat, in Berlin.

Unter ständiger Mitwirkung der Herren Dr. Ancke in München, Dr. Berger in Paris, Prof. Dr. Birnbacher in Graz, Dr. Brailey in London, Dr. Bruns in Steglitz, Prof. Dr. Cl. du Bois-Reymond in Schanghai, Dr. Czellitzer in Berlin, Prof. Dr. E. Emmert in Bern, Prof. Dr. C. Galezowski in Parma, Dr. Gieseler in Berlin, Prof. Dr. Goldzieher in Budapest, Dr. Gordon Norrie in Kopenhagen, Prof. Dr. Horstmann in Berlin, Dr. Isaigonis in Smyrna, Prof. H. Knapp in New York, Prof. Dr. Krückow in Moskau, Dr. Lorenz in Berlin, Dr. May in Berlin, Lt. Col. F. P. Maynard, I. M. S. Calcutta, Dr. F. Mendel in Berlin, Dr. Moll in Berlin, Dr. W. Mühsam in Berlin, Dr. Neuburger in Nürnberg, Dr. Pergens in Maseyck, Prof. Dr. Peschel in Frankfurt a. M., Dr. Purtscher in Klagenfurt, Dr. M. Reich in Petersburg, Med.-Rat Dr. Scheer in Oldenburg, Prof. Dr. Schenkel in Prag, Prof. Dr. Schwarz in Leipzig, Dr. Spiro in Berlin, Dr. Steindorff in Berlin, Dr. Stirl in Köln.

Monatlich ein Heft. Preis des Jahrganges 12 Mark. Zu beziehen durch alle Buchhandlungen des In- und Auslandes und die Postanstalten des Deutschen Reiches.

1908. Zweiunddreißigster Jahrgang. April.

Inhalt: **Original-Mitteilungen.** I. Zur Frage des physiologischen Blendungsschmerzes. Von **Hugo Feilchenfeld.** — II. Exstirpation der orbitalen Tränendrüse nach vorausgegangener Entfernung des Tränensackes und der palpebralen Tränendrüse. Von Prof. **Groenouw** in Breslau. — III. Iristumor, seit 22 Jahren bestehend. Von Prof. **Groenouw** in Breslau. — IV. Wanderung der Tusche in einem tätowierten Leukom. Von Dr. **L. Steiner** in Surabaya (Java).

Neue Bücher.

Gesellschaftsberichte. Berliner Ophthalmologische Gesellschaft..

Journal-Übersicht. I) A. v. Graefe's Archiv f. Ophthalmologie. LXVI. 3. — II. Klinische Monatsblätter für Augenheilkunde. 1907. Dezember und Beilageheft. — III. Wochenschrift für Therapie und Hygiene des Auges. 1907. Nr. 6—10. — IV. La clinique ophtalmologique. 1907. Nr. 22—24. — V. L'Ophtalmologie provinciale. 1907. Nr. 8. — VI. Revue générale d'Ophtalmologie. 1907. Nr. 2—8. — VII. British Medical Journal. 1907. November.

Vermischtes. Nr. 1—3.

Bibliographie. Nr. 1—23.

I. Zur Frage des physiologischen Blendungsschmerzes.

Von **Hugo Feilchenfeld.**

Die Frage, ob es einen physiologischen Blendungsschmerz gibt, d. h. ob das gesunde Auge durch blendendes Licht schmerzhaft erregt werden kann, ist sowohl von klinischer als von theoretischer Bedeutung. Es lassen sich aus der Existenz des physiologischen Blendungsschmerzes Schlüsse ziehen auf das Wesen des Schmerzes überhaupt.

Ich habe nun zwar diese Frage in meiner Arbeit über den „Blen-

dungsschmerz“[1] behandelt, den Widerspruch, der gegen den „physiologischen“ Blendungsschmerz erhoben worden ist, geprüft und zu widerlegen gesucht. Doch dürfte diese Publikation den Fachgenossen weniger zugänglich sein. Nun hat Nicolai auf meine Bitte über meine Untersuchung in der Berliner Ophthalmologischen Gesellschaft berichtet. Und der Bericht ist in dieser Zeitschrift[2] zum Abdruck gekommen, ohne daß Nicolai aus äußeren Gründen Gelegenheit gefunden hatte, denselben mir vorher zur Kenntnis zu bringen. Auf diese Weise ist gerade in der entscheidenden Frage ein Gegensatz der Auffassung zum Ausdruck gekommen und ungeklärt geblieben.

Während ich nämlich S. 324 den Blendungsschmerz nicht als individuelles, sondern als universelles Symptom bezeichne, sagt Nicolai, daß er „im allgemeinen nur ein Unlustgefühl empfunden habe.“ Ich hatte aber andererseits S. 314 das etwa auftretende Unlustgefühl von dem körperlichen Schmerz durchaus gesondert.

Der Widerspruch erklärt sich folgendermaßen: Mein ursprünglicher Plan war, die Intensität des Blendungsschmerzes bei den verschiedenartigen Variationsformen des Lichtreizes — örtliche, zeitliche Ausdehnung, Qualität (Farbe) desselben, verschiedene Adaptation usw. — messend zu verfolgen. Doch erwiesen sich diese Meßversuche, bei denen mir Nicolai, damit meine Beobachtungen durch Unbefangenheit höhere Zuverlässigkeit erhalten sollten, seine wertvolle Unterstützung geliehen hat, als ungeeignet, den durch viele konkurrierende Faktoren beeinflußten Blendungsschmerz festzustellen. Nur das Unlustgefühl gerade erwies sich „keineswegs als so schwankend, wie man vorausgesetzt hätte“ (S. 322) und in freilich „sehr unsicheren Zahlen“ einigermaßen der Messung zugänglich.

Über den Blendungsschmerz habe ich jedoch bemerkt: „Da der Schmerz selbst aus verschiedenen, nicht immer in gleicher Stärke hervortretenden Teilen zusammengesetzt ist, da die verschiedensten psychischen Faktoren auf seine Stärke von Einfluß sind und individuelle Differenzen ebenfalls eine große Rolle spielen, konnte ich mir von dem ursprünglichen Plane, den Blendungsschmerz bei den verschiedenen Erscheinungsformen des Lichtes messend zu verfolgen und so über das Wesen desselben Aufschluß zu erlangen, keinen Erfolg versprechen.“ Ich suchte also nicht mehr an feinen Abstufungen, sondern an extremen Gegensätzen das Gesetz des Blendungsschmerzes festzustellen. Bei diesem, den weitaus größten Raum einnehmenden Teil meiner Untersuchungen, welche also den eigentlichen Schmerz zum Gegenstand hatten, ergab sich zugleich der Vorteil, daß ich nicht mehr auf konstant brennende Lichter — Auerstrumpf — angewiesen war, sondern das mehrere hundertmal stärkere, durch zwei

[1] Zeitschrift für Sinnesphysiologie, XLII.
[2] Centralblatt f. Augenheilk. 1907, S. 15.

Linsen konzentrierte Licht einer Bogenlampe benutzen konnte, welches auch bei Nichtdisponierten Blendungsschmerz auslöst. Der Widerspruch erklärt sich also damit, daß Nicolai[1], dem ich zum Zwecke der Mitteilung meine Endresultate zur Verfügung gestellt hatte, gerade von denjenigen Versuchen, die den Blendungsschmerz betrafen, keine Kenntnis hatte und daher Bedenken trug, meinen Beobachtungen den eigentlichen Schmerzcharakter zuzusprechen.

Jeder, der experimentelle Versuche über den Schmerz gemacht hat, wird zugeben, daß es oft schwierig ist, zu sagen, ob diese oder jene Empfindung, der man seine Aufmerksamkeit zugewendet hat, als schmerzhaft zu bezeichnen ist. Die Wahrnehmung gerade des Blendungsschmerzes wird noch besonders erschwert sowohl durch den im allgemeinen geringen Grad des Schmerzes, als durch die besonders intensiv dem Bewußtsein sich einprägende, ihn begleitende Sinnesempfindung — die Lichtempfindung —, während die Tastempfindung 1. eine schwächere spezifische Färbung hat, 2. der sie begleitende Schmerz dort intensiver ist. Trotzdem kann man bei Jedem Blendungsschmerz erzeugen, wenn nur genügend dunkel adaptiert und der Lichtreiz blendend genug gewählt worden ist. Und da gerade die Konzentration der Aufmerksamkeit auf den Schmerz dessen Wahrnehmung erschwert, soll man nicht direkt in das Licht blicken lassen, sondern dasselbe durch Spiegelreflektierung in das Auge hineinwerfen. Ich habe die Empfindung mir regelmäßig genau beschreiben lassen und durchaus an den von mir aufgestellten notwendigen Merkmalen des Schmerzes[2] festgehalten, daß er eine elementare Körperempfindung ist, die im Gegensatz zu den Gefühlen excentriert, im Gegensatz zu den übrigen Empfindungen nicht objektiviert wird. „Wenn ich behaupte, durch einen Blick in die Sonne schmerzhaft geblendet zu werden, so kann ich nach obiger Definition damit nur meinen, daß ich diesen Schmerz im Auge empfinde; die von demselben Reiz — der Sonne — ausgelöste Lichtempfindung habe ich aber nicht im Auge, sondern am Reizorte; das gleichzeitig ausgelöste Unlustgefühl habe ich ebenfalls nicht im Auge, sondern in meinem Inneren". Herr Geheimrat Hirschberg hat mich darauf aufmerksam gemacht, daß diese Empfindung sehr hübsch in G. Keller's Sinngedicht beschrieben ist: „Er ließ einen einzigen Lichtstrahl in den verdunkelten Raum durch ein kleines Löchlein, das er in den Laden gebohrt hatte. Als dieser Strahl sorgfältig auf die Tortur gespannt war, wollte Reinhardt ungesäumt sein Tagewerk beginnen und guckte hinein. Da fühlte er einen leise stechenden Schmerz im Auge. Er schaute mit dem anderen durch das Rohr und auch dieses schmerzte."

[1] Nicolai hat mich nur bei den messenden Versuchen unterstützt.

[2] Über das Wesen des Schmerzes: Zeitschr. f. Sinnesphysiologie, XLI.

II. Exstirpation der orbitalen Tränendrüse nach vorausgegangener Entfernung des Tränensackes und der palpebralen Tränendrüse.

Von Prof. Groenouw in Breslau.

Die 30jährige Fabrikarbeiterin G. leidet seit der Schulzeit an Tränen des rechten Auges. Sie stand deshalb schon mehrfach in Behandlung, und es wurde ihr schließlich im November 1904 der rechte Tränensack wegen Dacryocystoblennorrhöe exstirpiert. Darauf wurde ihrer Angabe nach das Tränen schlimmer, so daß zur Beseitigung dieses Leidens im März 1905 die untere Tränendrüse von der Bindehaut aus entfernt wurde. Im Februar 1906 wurde, da die Beschwerden immer noch nicht nachgelassen hatten, nochmals ein zurückgebliebener Rest der unteren Tränendrüse exstirpiert. Das Tränen dauerte indessen, wenn auch in vermindertem Grade fort, so daß von einem anderen Augenarzte im Juli 1907 nochmals eine Operation, Verödung der Ausführungsgänge der palpebralen Tränendrüse vorgenommen wurde. Das Tränen bestand indessen immer noch weiter, so daß sie bei ihrer Arbeit in der Fabrik angeblich gestört wurde. Am 16. November 1907 kam die Kranke in meine Behandlung. Es fand sich am rechten Auge eine nur schwer sichtbare Narbe in der Gegend des Tränensacks, bei Druck auf diese entleerte sich keine Flüssigkeit aus den Tränenpunkten. Der Abfluß nach der Nase war vollkommen verlegt. Die Bindehaut der unteren Lides zeigte eine mäßig starke Rötung. Nach dem Umstülpen des oberen Lides sah man oben außen in der Bindehaut eine Narbe. Das linke Auge war durchaus normal, eine Störung der Tränenabfuhr bestand nicht. Die Kranke klagte über starkes Tränen des rechten Auges. Die Beobachtung ergab, daß in der Tat auch im Zimmer die Bindehaut dieses Auges stets feuchter war als die des linken, wenn auch ein Überfließen der Tränen nur zuweilen erfolgte. Außerdem bestand bei der Patientin ein leichter Grad von Hysterie, wodurch wahrscheinlich ihre Klagen etwas beeinflußt wurden, insofern das nicht gar zu erhebliche Tränen des rechten Auges sie stärker belästigte, als dies bei anderen sonst gesunden Personen der Fall gewesen wäre.

Zur Beseitigung der Beschwerden exstirpierte ich am 22. November 1907 die orbitale Tränendrüse in Chloroform-Narkose nach der Methode von Eversbusch. Es wurde ein Schnitt in der äußeren Hälfte der vorher rasierten Augenbraue angelegt, dann das Septum orbitale dicht am Knochen abgetrennt, die Drüse unter dem Knochen hervorgeholt, frei präpariert und in mehreren Stücken entfernt; sie war keineswegs ganz leicht von dem Fettgewebe zu unterscheiden. Es erfolgte keine wesentliche Blutung, und eine Unterbindung der Art. lacrymalis, welche überhaupt nicht zu Gesichte

kam, unterblieb daher. Das Septum orbitale wurde an den Knochen genäht und die Hautwunde mit Heftklammern geschlossen. Die Heilung erfolgte glatt, so daß, nachdem die Augenbrauen wieder gewachsen waren, die Operation keine sichtbaren Spuren hinterließ. Ptosis war nicht vorhanden. Die mikroskopische Untersuchung der exstirpierten Tränendrüse ergab durchaus normale Drüsenschläuche mit nur mäßig stark entwickeltem lymphoiden Gewebe dazwischen.

Patientin war mit dem Erfolge sehr zufrieden. Beim Aufenthalt im Zimmer tränte das Auge fast gar nicht mehr, nur im Freien bei kalter Witterung noch etwas. Derselbe günstige Befund bestand auch noch im Januar 1908. Rief man stärkeres Tränen durch Reizung der Nasenschleimhaut (Riechen an Salmiakgeist) hervor, so tränte das linke Auge ziemlich stark, das rechte fast gar nicht.

In den meisten Fällen sind nach Exstirpation des Tränensacks die Kranken mit ihrem Zustande zufrieden (Schirmer); nur in einem Teil der Fälle werden sie durch das zurückbleibende Tränen so belästigt, daß noch weitere Eingriffe erforderlich sind. Man wird hier in der Regel zunächst die Exstirpation der palpebralen Tränendrüse nach de Wecker wählen als die einfachere und ohne Narkose auszuführende Operation. Gelangt man damit nicht zum Ziel, so wird man sich zur Ausrottung der orbitalen Tränendrüse entschließen müssen. Allerdings sind Fälle bekannt, in denen selbst nach Exstirpation beider Tränendrüsen immer noch ein lästiges Tränen weiter bestand.

III. Iristumor, seit 22 Jahren bestehend.

Von Prof. Groenouw in Breslau.

Am 21. März 1907 untersuchte ich den 41jährigen Graveur L. zwecks Abgabe eines Gutachtens. Während das rechte Auge durchaus normal ist und volle Sehschärfe besitzt, zeigt das linke unten-außen im Kammerwinkel eine längliche, von der Regenbogenhaut ausgehende Geschwulst, deren Länge 6 mm und deren Breite, in der Richtung vom Hornhautrande nach der Pupillenmitte zu gemessen, 3 mm beträgt. Die Geschwulst ist von brauner Farbe, sie füllt den Kammerwinkel aus, berührt aber sonst die hintere Hornhautfläche nicht. Die Regenbogenhaut selbst bietet sonst nichts Abnormes dar. Entzündungserscheinungen bestehen nicht. Die brechenden Medien sind klar, der Sehnerv ist bis an den Rand ausgehöhlt. Das Auge nimmt nur noch den Unterschied von hell und dunkel wahr.

Die Figur zeigt beide Augen des Kranken nach einer im März 1907 aufgenommenen Photographie.

Patient hatte die Geschwulst an der Iris schon im 20. Lebensjahre bemerkt. Damals sah das Auge noch gut, so daß er seiner Militärpflicht genügen konnte. Erst seit etwa 5 Jahren ist das linke Auge allmählich ohne Entzündungserscheinungen erblindet. Daß die Geschwulst in der

gleichen Weise schon vor 22 Jahren bestand, geht aus zwei Notizen eines Augenarztes vom 23. Juli 1885 und 3. November 1885 hervor, welche mir der Kranke vorlegte, es heißt darin: Breite der Geschwulst an der Basis 6 mm, Höhe 3 mm — also genau dieselben Maße, welche ich gefunden hatte, — Sehschärfe des linken Auges mit einem Cylinderglase $^6/_5$.

Iristumor des linken Auges.

Die Geschwulst hatte also schon vor 22 Jahren dieselbe oder mindestens annähernd dieselbe Größe gehabt wie jetzt. Ob sie noch länger, vielleicht schon seit der Geburt bestand, darüber war eine genaue Auskunft nicht zu erhalten. Früher hatte der Tumor überhaupt keine Störungen bedingt und erst seit 5 Jahren allmählich zu Drucksteigerung und Erblindung geführt. Daß das Glaukom durch das, wenn auch langsame Wachstum der Geschwulst verursacht ist, muß als höchstwahrscheinlich angesehen werden; man müßte denn annehmen, das Glaukom sei zufällig ohne ursächlichen Zusammenhang mit der Geschwulst aufgetreten. Wenn auch die von mir gefundenen Maße für die Ausdehnung der Geschwulst genau mit den vor 22 Jahren von andrer Seite festgelegten übereinstimmen, so schließt dies doch nicht aus, daß ein geringes Wachstum erfolgt sei. Der Tumor wäre danach lange Zeit unverändert geblieben und hätte sich erst in den letzten Jahren langsam vergrößert. Es fragt sich nun, welcher Natur der Tumor ist. Der sichere Beweis, daß es sich um ein Sarkom handelt, könnte nur durch den weiteren Verlauf, Größerwerden der Geschwulst, oder die mikroskopische Untersuchung des exstirpierten Tumors gegeben werden. Letzteres war nicht möglich, da der Kranke einen operativen Eingriff ablehnte. In Betracht kommen nur Melanom und Sarkom, da alle sonstigen Geschwulstformen wie Tuberkel, Gumma oder Iriscyste von vornherein ausgeschlossen sind.

Wenn wir die einschlägige Literatur durchmustern, so finden wir, daß Irissarkome zuweilen einen sehr langsamen Verlauf haben und jahrelang unverändert bestehen bleiben oder nur sehr allmählich wachsen können. In den meisten dieser Fälle wurde die Diagnose schließlich durch die mikroskopische Untersuchung des Tumors bestätigt. Zuweilen erfolgte das Wachstum der Geschwulst ohne alle Symptome. Manchmal traten zeit-

weilig Blutungen in die vordere Kammer oder Entzündungs-Erscheinungen auf.

Am längsten beobachtet wurde der Fall von KNAPP (2), über welchen weitere Mitteilungen von WHITING (9) und von HIPPEL (10) vorliegen. Die Geschwulst wurde bereits im 10. Lebensjahre als kleines Knötchen bemerkt, war aber wahrscheinlich angeboren, und verursachte in den zwanziger Jahren Blutungen in die vordere Kammer. Anfang der dreißiger Jahre fanden sich etwa fünf kleine braune Geschwülstchen in der Iris, welche allmählich zu einer großen Geschwulst zusammenflossen, so daß mit 58 Jahren das Auge enukleïrt werden mußte. Die Geschwulst hatte also 48 Jahre lang bestanden und sich allmählich vergrößert. Der Zeitdauer nach folgt dann unser Fall mit 22jährigem Bestehen der Geschwulst. Aus HIRSCHBERG's Klinik beschreibt FEHR (16) ein Irissarkom, das im Laufe von 13 Jahren allmählich auf die doppelte Größe wuchs. KIPP (4) berichtet über einen Tumor, der 12 Jahre lang beobachtet worden und erst in den letzten Monaten schnell gewachsen war. In dem Falle von WARREN TAY (1) bestand die Geschwulst 10 Jahre lang.

Nicht allzu selten gehen Irissarkome aus einem angebornen Naevus pigmentosus hervor, wie sich aus der Zusammenstellung von WOOD und PUSEY (15) über etwa 90 Fälle von Irissarkom ergibt. Unter diesen bestand nämlich 10 mal seit frühester Jugend ein Pigmentfleck, aus dem sich das Sarkom entwickelte, während in 17 weiteren Fällen unbestimmt lange Zeit vorher ein brauner Fleck in der Iris beobachtet worden war, der erst später zu wachsen begann.

Ein Teil der sehr langsam wachsenden Melanosarkome der Iris sind wahrscheinlich ursprünglich Melanome gewesen, welche erst später einen bösartigen Charakter annehmen. Melanome der Iris mit mikroskopischem Befund sind beschrieben worden von KNAPP (2), FUCHS (5) und ANARGYROS (14). Hierher zu rechnen sind auch noch die am Pupillarrande gelegentlich vorkommenden kleinen braunen Excreszenzen, welche den Corpora nigra des Pferdeauges ähneln. Sie sind u. a. von HOLMES (3), ANCKE (7), BOCK (8) und APETZ (12) beschrieben und zum Teil mikroskopisch untersucht worden.

Wir möchten unsren Fall als ein entweder sehr langsam wachsendes Melanosarkom betrachten oder als ein fast 20 Jahre lang bestehendes Melanom, das erst in den letzten Jahren sarkomatösen Charakter annahm. Höchstwahrscheinlich hätte in diesem Falle eine rechtzeitige Entfernung des Tumors durch Iridektomie bei dem gutartigen Charakter der Geschwulst dauernde Heilung mit Erhaltung des Sehvermögens gebracht, während im allgemeinen von verschiedenen Seiten bei Irissarkom der Enukleation des Augapfels der Vorzug vor der Entfernung des Tumors durch Iridektomie gegeben wird, da sich neben dem ursprünglichen Tumor zuweilen kleine metastatische Knötchen in der Iris vorfinden, welche bei der Iridektomie zurückbleiben und Anlaß zu Rückfällen geben.

Literatur.

1. Warren Tay, Ophth. Hosp. Rep. 1866, Bd. V, S. 230.
2. Knapp, Intraokulare Geschwülste 1868, S. 220.
3. Holmes, Chicago medic. Journal 1873, June, S. 330.
4. Kipp, Archiv für Augenheilkunde 1876, Bd. V, S. 177.
5. Fuchs, Das Sarkom des Uvealtraktus. Wien, 1882.
6. Fuchs, Archiv für Augenheilkunde 1882, Bd. XI, S. 435.
7. Ancke, Centralblatt für Augenheilkunde 1885, S. 811.
8. Bock, Klin. Monatsblätter für Augenheilkunde 1888, Bd. XXVI, S. 163.
9. Frid Whiting, Archiv für Augenheilkunde 1892, Bd. XXIV, S. 194.
10. von Hippel, Archiv für Ophthalmologie 1894, Bd. XXXX, 4, S. 266.
11. Werther, Archiv für Augenheilkunde 1896, Bd. XXXII, S. 297.
12. Apetz, Zeitschrift für Augenheilkunde 1900, Bd. IV, S. 593.
13. Kerschbaumer, Das Sarkom des Auges. Wiesbaden, 1900.
14. Analgyros, Archiv für Augenheilkunde 1901, Bd. XXXXVI, S. 62.
15. Wood und Pusey, Archiv für Augenheilkunde 1902, Bd. XXXXVII, S. 97.
16. Fehr, Festschrift für Julius Hirschberg 1905, S. 106.

IV. Wanderung der Tusche in einem tätowierten Leukom.

Von Dr. **L. Steiner** in Surabaya (Java).

Man sieht manchmal tätowierte Leukome, wo die Farbe nach einiger Zeit nicht mehr gleichmäßig verteilt ist, sondern sich an einzelnen Stellen zusammengedrängt hat, während daneben weiße Felder aufgetreten sind. Das Ganze bietet dann ein sehr auffallendes Bild und der Erfolg der Behandlung wird dadurch in bedauerlicher Weise beeinträchtigt. Zwei treffende Fälle dieser Art habe ich im Septemberheft 1900 dieses Centralblattes beschrieben. Jene Patienten waren aber während der Wanderung der Farbe nicht in meiner Beobachtung gewesen, so daß ich bloß den Enderfolg beschreiben und über die Ursache desselben nur Vermutungen äußern konnte. Vor kurzem hatte ich einen Fall in Behandlung, wo sich der ganze Vorgang unter meinen Augen abgespielt hat und wo ich sehen konnte, warum und wie diese Wanderung zustande kam, weshalb ich ihn hier näher beschreibe:

18jähriger Mann. Hat im ersten Lebensjahr einen Augentripper durchgemacht, welcher auf der rechten Hornhaut schwere Trübungen zurückgelassen hat. Auf der unteren Hälfte ein auffallend weißer, entstellender Fleck, 4 × 5 mm groß. Der Pupillarrand der Iris ist mit dessen unteren Rand verwachsen, jedoch nicht breit und anscheinend oberflächlich. Kein Irispigment im Leukom. Keine sichtbaren Blutgefäße. Die Hornhaut scheint überall von normaler Dicke zu sein. Die oberen Teile derselben sind in leichterem Grade und unregelmäßig getrübt. Das Auge sieht Finger auf zwei Meter. Das linke Auge ist gesund. — Am 10., 15. und 20. September 1907 habe ich das Leukom in drei Sitzungen tätowiert. Nach der dritten

Sitzung war es gleichmäßig gefärbt, und es hob sich, aus einiger Entfernung gesehen, nicht mehr von der übrigen Hornhaut ab. Nach den zwei ersten Sitzungen trat eine leichte Reizung des Auges auf, die aber nicht länger als zwei Tage dauerte. Nach der dritten Sitzung war die Reizung (Perikorneal-Injektion und etwas Tränen) stärker und nahm in den ersten drei bis vier Tagen zu, um dann langsam abzuklingen, so daß nach ungefähr einer Woche das Auge wieder zur Ruhe kam. Während dieser Reizperiode habe ich nun auf der Hornhaut folgendes beobachten können: In der tätowierten Zone, auf der untern Hälfte des Leukoms, jedoch nicht der Synechie entsprechend, hat sich eine kleine, kaum stecknadelkopfgroße Erhabenheit gebildet, die ganz wenig über der Oberfläche sich hervorbuckelte und deren Mitte nicht, wie die übrige Hornhaut, spiegelte, sondern etwas rauh war. Um dieses Knötchen zog sich der Farbstoff in wenigen Tagen zu einem intensiv schwarzen etwas unregelmäßigen Hof zusammen, welcher sehr an die Infiltrationen erinnerte, die umschriebene Entzündungsherde der Hornhaut gewöhnlich umgeben, nur mit dem Unterschiede, daß der Hof hier nicht, wie gewöhnlich, weiß, sondern tintenschwarz war. Gleichzeitig

verschwand der Farbstoff fast ganz aus dem übrigen Leukom, welches wieder ganz weiß wurde, mit Ausnahme einer schmalen Randzone und eines nach unten gelegenen Teiles. Unsere Abbildung zeigt, wie das Ganze jetzt ungefähr aussah. Die knötchenartige Erhabenheit ist mit der Reizung des Auges verschwunden, und das Epithel hat sich darüber geglättet. Dieser Befund ist nachher unverändert und das Auge reizlos geblieben. Am 10. Oktober habe ich die weiß gewordenen Stellen wiederum tätowiert. Diesmal wurde der Eingriff gut ertragen. Es trat fast keine Reizung ein. Das Leukom blieb gleichmäßig schwarz und bei späteren Untersuchungen, zum letztenmal am 10. Januar 1908, konnte ich mich davon überzeugen, daß der Erfolg ein bleibender ist.

Diese Krankengeschichte ist wohl so zu deuten, daß infolge eines kleinen Entzündungsherdes, die weißen Blutkörperchen nach diesem Herde

gewandert sind und unterwegs den Farbstoff aus den übrigen Teilen des Leukoms mitgenommen und nach dem Entzündungsherde geschleppt haben. Hier ist derselbe nach Ablauf des ganzen Vorganges liegen geblieben und hat das auffallende Bild gezeichnet, welches wir oben gesehen haben. Die nachträglich auftretende ungleiche Verteilung der Tusche in tätowierten Leukomen ist also, wenigstens in einem Teile der Fälle, und vielleicht in allen, aufzufassen als die Folge umschriebener Entzündung, als ein Produkt der Phagocytose. Diese Entzündung kann langsamer und schleichender verlaufen als im obigen Falle, so daß sie später dem Gedächtnis des Kranken entschwunden ist und in der Anamnese nicht wieder gefunden wird. Dies war wahrscheinlich bei den zwei früher von mir beschriebenen Kranken der Fall.

Unser Büchertisch.

Neue Bücher.

*1) Archiv für Optik. Internationales Organ für experimentelle, theoretische und praktische Optik. Herausgegeben von A. Gleichen. Band I. Erstes bis fünftes Heft. Leipzig, Veit & Comp.

*2) Das Sehen der niederen Tiere, von Prof. Dr. R. Hesse, Privatdozent der Zoologie in Tübingen. G. Fischer, Jena 1908.

*3) Surgical Instruments in Greek and Roman Times, by John Stewart Milne, M. A., M. D. Aberd. With Illustr. Oxford, Clarendon Press, 1907.

Auf dieses ganz besonders interessante Werk werden wir bald zurückkommen.

*4) Graefe-Saemisch, 126. und 127. Lieferung.

Mikroskopische Anatomie der äußeren Augenhaut und des Lid-Apparates, von Prof. H. Virchow in Berlin. 1908.

Gesellschaftsberichte.

Berliner Ophthalmologische Gesellschaft.

Vorsitzender: Herr v. Michel. Schriftführer: Herr Wertheim.

Sitzung vom 20. Februar 1908.

1) Herr F. Schoeler: Mitteilung eines nichtophthalmologischen Falles.

2) Herr Hirsch: Ich möchte mir gestatten, da heute von Nystagmus gesprochen werden sollte, Ihnen über einen merkwürdigen Fall von willkürlichem Nystagmus zu berichten. Ich habe mich mit Studien über Nystagmus seit Jahren beschäftigt, im vorigen Sommer besonders, als ich mit Unterstützung des Herrn Ministers die Augenkrankheiten der Bergarbeiter auf verschiedenen Zechen festzustellen versuchte. Bei dieser Gelegenheit wurde mir in Westfalen auf Zeche Gladbeck ein 30jähriger Mann vorgeführt, der willkürlich Nystagmus produzieren konnte. Nun, obgleich es keineswegs so häufig gelingt Nystagmus durch irgendwelche Bewegungen hervorzurufen,

wie vielfach behauptet wird, würde doch dieser Umstand allein nicht die Mitteilung des Falles an dieser Stelle rechtfertigen. Was mir aber mitteilenswert erscheint, ist, daß es jenem Mann, der wegen Nystagmus mehrere Monate im Krankenhaus gewesen und, weil der Nystagmus nach Wiederaufnahme der Grubenarbeit wiederkehrte, Berginvalide geworden war, im hellen Zimmer nicht gelang, mir den Nystagmus zu zeigen, daß aber im Dunkelzimmer die gleichen Bewegungen, nämlich Beugen und schnelles Zurückwerfen von Haupt und Rumpf, die er im Hellen vergeblich gemacht, einen prachtvollen Nystagmus hervorriefen. Die Zuckungen folgten einander so unaufhörlich, daß Zählen absolut ausgeschlossen war. Nach 1—2 Minuten führte Senkung des Rumpfes und Lidschluß das Ende des Anfalls herbei. Ich ließ den Versuch wiederholen: er gelang wieder für 1—2 Minuten. Länger, erklärte der Mann, könne er die Zuckungen nie ertragen, da er sonst ganz schwindlig würde und umfallen müßte. Nun scheint hieraus hervorzugehen, daß wir Augenärzte auf die Entstehung des Nystagmus durch Schwankungen der Endolymphe des Labyrinths viel mehr Gewicht legen müssen, als bisher, wie, irre ich nicht, in der ophthalmologischen Literatur Peters zuerst hervorgehoben hat. Trombetta und Ostino haben bekanntlich Nystagmus allein auf otogenem Wege, d. h. durch Exstirpation der Canaliculi semicirculares, erzeugen können; ja, sie konnten sogar je nach dem Canalis semicirc., den sie exstirpierten, voraus bestimmen, welche Form von Nystagmus sie haben wollten. Vor allem aber lehrt die Beobachtung, daß der Mann nur im Dunkeln den Nystagmus produzieren konnte, — Hysterie, Autosuggestion oder Täuschung des Arztes war hier vollkommen ausgegeschlossen, — daß mangelhafte Erregung der optisch-sensorischen Bahnen eine Reizung der optisch-motorischen unterstützen kann. Jedenfalls haben wir es im Nystagmus mit einem vieldeutigen Symptom der Reizung bestimmter Hirnregionen zu tun. Da selbst in unsren besten Lehrbüchern über Nystagmus viel Falsches steht, z. B. daß er nur bei angeborener, wie bei erworbener Amblyopie auftrete, weil hier die Netzhaut bereits fixieren gelernt habe, daß der Bergarbeiter-Nystagmus durch Überanstrengung der Heber des Auges entstehe und ähnliche irrige Behauptungen mehr, fühlte ich mich zu dieser vorläufigen Mitteilung gedrungen.

Der Nystagmus war ein N. oscillatorius horizontalis. Die Zuckungen waren von sehr geringer Amplitude, die Augen rückten höchstens um 3 mm hin und her.

3) Herr Dr. Schultz-Zehden hat an 150 Fällen, die zur Hälfte schwere Augen-Veränderungen aufwiesen, die Frage geprüft, ob die Einträuflung von Tuberkulin Schädigungen des Auges bewirkt, und diese derartig sind, daß man vor der Instillation warnen muß. Zur Anwendung gelangte das Alttuberkulin in 1- und 3% Lösung.

Von 150 Fällen reagierten nur drei mit stürmischen conjunctivitischen Erscheinungen. Eine Augen-Erkrankung war vor der Instillation nicht vorhanden. Bei der einen Patientin waren auf der Seite, wo die Einträuflung gemacht wurde, geschwürig veränderte Präaurikulardrüsen. Vortr. nimmt an, daß der ganze Lymphstrom dieser Gesichtshälfte mit Tuberkelbazillen-Produkten und Toxinen von den tuberkulösen Drüsen her überschwemmt war, und möchte diesem Umstand die starken Reaktions-Erscheinungen zuschreiben. Bei dem andren Patienten lag eine Überempfindlichkeit der Augenschleimhäute vor. Seine Bindehaut war gegen jeden Reiz empfindlich.

In fast allen andren Fällen verlief die Reaktion sonst milde, nur bei einer kleinen Anzahl trat eine mäßige Conjunctivitis mit fibrinöser Exsudation ein, die aber in einigen Tagen abgeheilt war.

Die Augen-Veränderungen, die die Patienten vor der Instillation dargeboten hatten, waren:

1) Erkrankungen der Lider: Ekzem (alt), Meibomitis (chronica).
2) Krankheiten der Bindehaut: Conjunctivitis chronica, Conjunctivitis eczematosa.
3) Krankheiten der Tränenwege: Dacryocystitis chronica.
4) Krankheiten der Hornhaut: Keratitis parenchymatosa, Keratitis ulcerosa, Keratitis fascicularis, Randgeschwüre und Infiltrate, Narben der Kornea, Hornhautstaphylom.
5) Krankheiten der Iris: Iritis, Iridocyclitis.
6) Krankheiten der Linse: Cataracta incipiens, Cataracta immatura, Cataracta matura,
7) Krankheiten des Glaskörpers: Trübungen durch alte Iridochorioiditis.
8) Krankheiten der Aderhaut: Chorioiditis centralis, Chorioiditis disseminata.
9) Krankheiten der Netzhaut: Angiosclerosis.
10) Erkrankungen des Sehnerven: papillitische Atrophie beiderseits.
11) Phthisis bulbi.

Diese Erkrankungen waren zum größten Teil abgelaufen bzw. alt. Frisch waren einige Fälle von Conjunctivitis eczematosa und Chorioiditis.

Nur bei einer Patientin, bei der die Randphlyktänen nicht abgeheilt waren, traten neue Phlyktänen auf. In den übrigen Fällen flammte der alte Prozeß am Auge nicht auf, eine Schädigung wurde nicht verursacht.

Unter den Fällen waren auch 3 Augentuberkulosen, die aber längere Zeit schon keine akut entzündlichen Erscheinungen mehr geboten hatten. Sie reagierten auf die Tuberkulin-Instillation nicht. Bis auf eine waren vorher alle mit Tuberkulin-Injektionen behandelt worden. Die letzte lag aber bei jeder etwa 4 Monate vor der Instillation.

Vortr. legt den größten Wert auf die Wahl des Präparats. Er hält sich nach seinen Untersuchungen nicht für befugt, die Ophthalmo-Reaktion aus Gesundheitsschädigungen zu verdammen. Jedoch erachtet er es für sehr wichtig, daß in Zukunft mit einem einheitlichen Präparat gearbeitet wird. Nur so wird man am ehesten zu einem abschließenden Urteil über den diagnostischen Wert, vor allem aber über eventuelle Schädigungen des Auges gelangen.

Sitzung vom 19. März 1908.

1) Es wird beschlossen, zur Koch-Stiftung einen Beitrag von 300 Mark zu geben.

2) Der Kassenführer erstattet den Kassen-Bericht.

3) An Stelle des aus Berlin verzogenen Herrn Wessely wird Herr Abelsdorff zum zweiten Schriftführer gewählt; der übrige Vorstand wird durch Zuruf wiedergewählt.

4) Herr Wertheim stellt einen Fall vor von traumatischer Zerreißung des Muskelbauches des M. rectus sup. und der Sehne des M. obliqu. sup. hinter der Trochlea. Die Obliquus-Sehne mußte entfernt werden; der Rectus wurde zusammengenäht. Das äußerst günstige Resultat,

daß nach der Heilung nicht doppelt gesehen wird, erklärt Vortr. dadurch, daß der normalerweise viel stärkere M. rectus sup. in seiner Wirkung als Heber durch die Verletzung ungefähr so viel geschwächt ist, als die Wirkung des fehlenden Obliquus als Senker vorher betrug. Der Fall spricht für den von andrer Seite gemachten Vorschlag, bei veralteten Trochlearislähmungen das Doppeltsehen durch Tenotomie des Rectus superior zu beseitigen.

5) Herr Herford: Demonstration einer Filaria Loa.

Vortr. zeigt ein $2^1/_2$ cm langes Exemplar einer Filaria Loa, das er wenige Tage zuvor aus dem linken Auge eines Bezirksamtmanns aus Kamerun extrahiert hatte. Der Wurm war, nachdem er schon in der Nacht von dem Patienten hinter dem Bulbus verspürt war und ihm starke Schmerzen verursacht hatte, morgens unter der Conjunctiva des äußeren Bulbusabschnittes zum Vorschein gekommen, und hier von dem Patienten beobachtet. Er zeigte lebhafte schlängelnde Bewegungen und schien beim Einträufeln von Kokaïn wieder im Begriff, sich hinter den Bulbus zurückzuziehen. Die Extraktion gelang durch einen dicht am äußern Augenwinkel gemachten Einschnitt, der Wurm konnte in der Wunde mit Pinzetten gefaßt und herausgezogen werden.

6) Herr Loeser hat gemeinsam mit Cassirer bei der Untersuchung des Einflusses von Drehbewegungen um die vertikale Körperachse auf den bei seitlicher Blickbewegung vorhandenen Nystagmus horizontalis folgendes feststellen können:

Ein bei seitlicher Blickbewegung vorhandener Nystagmus horizontalis wird durch Drehung um die vertikale Körperachse aufgehoben, wenn die Richtung der Drehung mit der betreffenden Blickrichtung zusammenfällt; dagegen wird der Nystagmus erheblich verstärkt, wenn die Richtung der Drehung der betreffenden Blickrichtung entgegengesetzt ist.

Die Erklärung für dieses, wie es scheint, ganz gesetzmäßige Verhalten des Nystagmns liegt darin, daß der Drehungsreiz, der in der Hauptsache immer nur auf das eine von beiden Labyrinthen einwirkt, sich zu dem primären, den spontanen Nystagmus auslösenden Reiz summiert, bzw. ihn überkompensiert. In diagnostischer Beziehung gehören diese Beobachtungen in das Gebiet der Funktions-Prüfung des N. vestibularis, scheinen aber auch noch nach einer andren Richtung hin, nämlich bei der Zerlegung komplizierbarer Nystagmus-Arten in die einzelnen Komponenten verwertbar zu sein. (Vgl. Centralbl. f. Nervenheilk., März 1908.)

7) Herr Leber: Ophthalmologische Serodiagnostik.

Journal-Übersicht.

I. A. v. Graefe's Archiv f. Ophthalmologie. LXVI. 3.

1) **Über experimentelles Glaukom nebst Untersuchungen am glaukomatösen Tier-Auge,** von Dr. Paul Erdmann, I. Assistent der Univers.-Augenklinik zu Rostock. (Schluß.) — Vgl. Januar-Heft, S. 21.

Unter den neun Fällen von experimentellem Buphthalmus bei Kaninchen, welche mehrere Monate beobachtet werden konnten, fand Verf zweimal typische bandartige Defekte der M. Descemeti. Die Membran war in zwei Lamellen geschichtet, welche sich Farbstoffen gegenüber verschieden verhielten

und mit zunehmender Vergrößerung der Hornhaut deutlicher hervortraten. Es handelt sich um die Anlagerung von neuer Glashaut seitens des Epithels an die alte, mehr und mehr gedehnte Membran. Die Risse der M. Descemeti glichen klinisch und anatomisch im ganzen den beim menschlichen Buphthalmus beobachteten Veränderungen. Verf. fand auch geheilte Risse, welche den Anschein erwecken konnten, als sei nur die äußere Lamelle gerissen, da das Hornhautgewebe zwischen den Riß-Enden bereits wieder mit neuer Glashaut und Endothelschicht bedeckt war. Umbiegungen und Verdickungen der Rißenden wurden nicht beobachtet.

Verf. gibt zu, daß seine Versuche uns über die Entstehung des primären Glaukoms keine Aufklärung geben, sondern nur beweisen, daß adhäsive Entzündung im Kammerwinkel einen Verschluß herbeiführen, und daß infolge des Verschlusses Drucksteigerung eintreten kann. Bei der Nachgiebigkeit der Augapfel-Kapsel des Kaninchens entstehen Veränderungen, wie wir sie bei jugendlichen Menschen kennen. (Buphthalmus.)

Örtlicher Schwund der Aderhaut und Netzhaut fand sich bei Kaninchen fast immer zwischen Äquator und Ora serrata entsprechend den am stärksten gedehnten Bezirken, während sie bei Menschen auch weiter nach hinten angetroffen werden.

Mydriatica und Miotica übten auf den in der Entwicklung begriffenen Glaukomprozeß keinen deutlichen Einfluß, bewirkten dagegen beim ausgebildeten Buphthalmus eine Steigerung, bzw. Herabsetzung des intraokularen Druckes.

In den mit künstlichem Buphthalmus behafteten Augen trat Fluorescin sehr viel rascher und reichlicher in das Kammerwasser über, als in den gesunden Kontroll-Augen der Tiere. Die bekannte Ehrlich'sche Linie wurde nicht beobachtet, der Übertritt erfolgte in Gestalt grüner Wolken, welche von der Iris-Oberfläche und durch die Pupille aufstiegen und das Kammerwasser in kurzer Zeit grün färbten. Vermutlich liegt die Ursache darin, daß die Verlangsamung des Blutstroms in den nachweislich erweiterten Venen und Kapillaren der Ciliarfortsätze die Absonderung normaler und abnormer Blutbestandteile steigerte. Unter diesem Einfluß war auch das Kammerwasser reich an Eiweiß. Dagegen scheinen Hämolysine nicht in das Kammerwasser überzutreten.

---

2) **Ein Beitrag zur Entwicklung der vorderen Polarkatarakt,** von Dr. Rudolf Tertsch, Assistent der II. Augenklinik in Wien.

Verf. hatte Gelegenheit eine größere Anzahl von Fällen klinisch zu beobachten und einzelne anatomisch zu untersuchen. Daran schlossen sich Tierversuche.

Daß bei dem Aufbau der Polarkatarakt hauptsächlich das Linsenepithel beteiligt ist, wird allgemein anerkannt. Verf. bestätigt, daß eine Polarkatarakt auch nach peripherem Hornhaut-Durchbruch entstehen kann. Die rasche Entwicklung beruht bei jugendlichen Individuen vielleicht darauf, daß die Linsenfasern rein mechanisch voneinander weichen und das Epithel sich abhebt. Kommt es, wie das bei schweren Infektionen des Auges der Fall ist, zu tiefen Ernährungsstörungen der Linse, so erfolgt zunächst Zerfall und darauf Regeneration des Epithels, während bei weniger schwerer Erkrankung infolge des schwächeren Reizes das Linsenepithel ohne vorherigen Zerfall wuchert. Wenn in der Polarkatarakt zerfallene Corticalisfasern angetroffen werden, so hat ein Zerfall der Fasern und des Epithels stattgefunden. Das

wuchernde Epithel durchdringt die Corticalis und schließt Teile derselben zwischen sich ein.

Bei den Tierversuchen entstand nur einmal nach direkter Injektion von Typhusbazillen in die vordere Kammer eine Polarkatarakt. Wenn der Infektion mit andren Stoffen heftige Irido-Cyclitis mit Exsudation in die vordere Kammer folgte, so kam es am vorderen Linsenpol zur Abhebung des Epithels und zum Zerfall des Epithels und der Corticalis.

---

3) **Experimentelle Studien über die Abhängigkeit der Sehschärfe von der Beleuchtungs-Intensität und der praktische Wert des Photoptometers von Hori,** von Stabsarzt Dr. Ch. Oguchi in Tokio.

Verf. untersuchte normale Augen jugendlicher Individuen mit dem von Hori angegebenen Photoptometer, welcher den Gebrauch beliebiger Tafeln in beliebiger Entfernung und einen Ortswechsel des zu Untersuchenden gestattet. Er ist anwendbar für die Bestimmung der Sehschärfe bei schwacher Beleuchtung und zur Prüfung der Reizschwelle des Lichtsinns. Die Sehschärfe sinkt mit der Abnahme der Beleuchtung und verhält sich, wie Verf. fand, proportional der Kubikwurzel der Beleuchtungs-Intensität.

Sinkt die Sehschärfe unter $^{20}/_{70}$ und die Beleuchtung unter 0,00375 Kerzenstärke, so gilt das Gesetz nicht mehr. Unterhalb dieser Grenze sinkt die Sehschärfe verhältnismäßig rascher.

---

4) **Messende Versuche über Mikropie durch Konkavgläser nebst Bemerkungen zur Theorie der Entfernungs- und Größenwahrnehmung,** von Dr. J. Isakowitz, Assist. der Maximilians-Augenklinik zu Nürnberg.

Wird ein Konkavglas vor ein Auge gebracht und durch Akkommodation überwunden, so ist, wie durch Rechnung festgestellt werden kann, die objektive Verkleinerung der Netzhautbilder auch bei höchsten Akkommodationsgraden gering. Viel größer ist die subjektive Verkleinerung, die eigentliche Mikropie.

Verf. ließ Streifen von verschiedener Länge durch zwei Röhren betrachten und durch Vergleich feststellen, welcher Streifen dem nicht bewaffneten Auge ebenso lang erschien, wie der von dem bewaffneten Auge verkleinert gesehene Streifen. Die Versuche ergaben, daß die Verkleinerung direkt proportional der Akkommodationsgröße zunimmt und bei A = 10 D, im Durchschnitt = 2,0 beträgt, das Objekt erscheint auf die Hälfte verkleinert.

Die geschätzte Größe eines Gegenstandes ist das Produkt von Gesichtswinkel und Entfernung. Die absoluten Werte der Verkleinerungszahlen bei verschiedenen Akkommodations-Beträgen sprechen gegen die Annahme, daß die Akkommodations-Empfindung uns in den Stand setzt, die Entfernung unmittelbar wahrnehmen. Die absolute Entfernung kann nicht wahrgenommen werden, sondern ist eine durch Erfahrung gewonnene Vorstellung, die nur unter Umständen durch Akkommodation und Konvergenz als Hilfsmittel beeinflußt werden kann. „Die Größenschätzung beruht auf einer gegenseitigen Beeinflussung von Vorstellungen, deren Übereinstimmung erst das Richtigsehen verbürgt und, was die Hauptsache ist, einer ständigen Kontrolle der Erfahrung unterliegt. Ist diese Kontrolle, wie bei den Versuchen des Verfassers, ausgeschaltet, so ist der langsame Anstieg der Verkleinerung verständlich als ein Mittel, das Gesehene dem durch Erfahrung Bekannten nach Möglichkeit anzupassen."

---

5) **Ein Licht- und Farbensinn-Messer,** von Prof. Dr. W. Koster Gzn. in Leiden.

Verf. hat den Förster'schen Apparat handlicher gemacht und außerdem so eingerichtet, daß auch über das Verhalten des Farbensinns Zahlenwerte gewonnen werden können. Der ganze Apparat ist so klein, daß der Untersuchte ihn leicht in der Hand trägt, der Ausschnitt für die Nase liegt niedrig, so daß die Atmung ganz in der freien Luft stattfindet, die Laterne steht nicht seitlich, sondern oberhalb der Nasenwurzel. Als Probeobjekt dient ein breites weißes Band, dessen Stellung gewechselt werden kann. Größere farbige Blätter lassen sich an den Seitenflächen auf die hintere Wand legen. Für die Messung des centralen Farbensinns sind auf dem weißen Bande Scheiben von 5 mm Durchmesser angebracht.

Mit dem Photo-Chromoptometer kann nur die Reizschwelle für Licht und Farben, aber nicht die Unterschiedsschwelle untersucht werden. Mit Hilfe einer stärkeren Lichtquelle (elektrisch) ist man außerdem in der Lage, das Minimum der Beleuchtung zu bestimmen, mit der die vorhandene Sehschärfe erreicht wird.

Verf. betont die diagnostische und prognostische Bedeutung dieser empfindlichen Untersuchungs-Methode, welche besonders Erkrankungen der Netzhaut und des Sehnerven aufdeckt, für deren Erkennung uns bisher andre Hilfsmittel nicht zu Gebote stehen.

(Der Apparat ist zu beziehen von Mechaniker H. Brouwer in Leiden).

---

6) **Über Bau und Entwicklung des Lidrandes beim Menschen,** von Dr. A. Contino, Assistent an der Königl. Universitäts-Augenklinik zu Palermo.

Eine umfangreiche, mit zahlreichen Abbildungen und Rekonstruktionen ausgestattete Arbeit, deren Wert in der eingehenden Beschreibung der feinsten anatomischen Einzelheiten liegt. Der Inhalt läßt sich daher nicht kurz zusammenfassen.

---

7) **Lichtbehandlung von Conjunctival-Leiden,** von Dr. K. K. K. Lundsgaard in Kopenhagen.

Verf. berichtet im Anschluß an die Hertel'sche Arbeit, daß die Lichtbehandlung der Conjunctiva schon lange erfolgreich von ihm geübt wird und leicht ausführbar ist. Scheer.

II. Klinische Monatsblätter für Augenheilkunde. 1907. Dezember.

1) **Über die Pathologie und Therapie der einfachen chronischen Bindehaut-Entzündung.** Referat aus der ophthalmologischen Sektion der Versammlung deutscher Naturforscher in Dresden, erstattet von H. Sattler.

Verf. gibt zunächst das klinische Bild einer einfachen chronischen Bindehaut-Entzündung, sowie den anatomischen Befund von abgetragenen Schleimhautstückchen von frischer follikulärer Conjunctivitis und frischem Trachom. Die zwischen den Follikeln befindlichen Schleimhaut-Abschnitte liefern im großen und ganzen das Bild eines subakuten oder chronischen Bindehautkatarrhs. Das adenoide Gewebe im Tarsalteil ist vermehrt und erstreckt sich ebenso, wie die viel stärker hervortretenden papillenartigen Erhebungen, weiter gegen den Lidrand hin. In der Übergangsfalte beschränkt sich die

lymphoide Infiltration auf die oberflächlichsten Gewebslagen. In der Epithelschicht ziehen zahlreiche mucinhaltige Becherzellen die Aufmerksamkeit auf sich. Darauf bespricht Verf. die Ätiologie der einfach chronischen Bindehaut-Entzündung: zuerst sind es die spezifischen Mikroorganismen, vor allem der Diplobacillus Morax-Axenfeld, ferner die durch Fernwirkung von Mikroorganismen unter Vermittelung ihrer Toxine bedingten Augenkatarrhe, dann die unter Umständen und bei Vorhandensein einer bestimmten individuellen Disposition entstehenden chronischen Bindehaut-Entzündungen durch mechanische und chemische Schädlichkeiten, durch hohe Hitzegrade, durch chemisch wirkende Strahlen. Bei der Besprechung der Therapie weist Verf. zunächst auf Berücksichtigung des ätiologischen Momentes hin. Er warnt vor Anwendung der zu starken Metallsalz-Lösungen, vor allen Dingen des Höllensteins, der verhältnismäßig zu stark reizend wirkt. Dagegen empfiehlt er bei stärkerer Sekretion das Protargol, und bei geringerer Sekretion das altbewährte Zink in 0,2% oder noch schwächerer Lösung, sowie das Collyrium adstringens luteum der österreichischen Pharmakopoe in 2- bis 3facher Verdünnung. Manchmal ist der Zusatz einiger Tropfen einer $^1/_4$% Cocaïnlösung oder Alypin, einprozentig, am Platze, oder auch von Suprarenin (1 : 1000). Von andren Adstringentien kommt noch das Ichthyolum ammon. in Salbenform zu 1 bis 2% in Betracht, in seltneren Fällen der Alaunstift; der Kupferstift und das essigsaure Blei sind zu vermeiden. Den antiseptischen Augenwässern, Sublimat, Sublamin usw. kann Verf. nicht das Wort reden, eher verdienen die pulverförmigen Ersatzmittel Airol, Europhen, Vioform, Xeroform usw. Beachtung.

---

2) Über Astigmatismus bei Soldaten nebst Bemerkungen über die Beziehungen des Astigmatismus zur Myopie, von R. Seefelder.

Verf. fand an 320 Fällen bzw. 640 Augen 42 Augen mit perversem Astigmatismus und von diesen hatten nur 18 ohne Korrektion eine geringere Sehschärfe als $^6/_6$. Unter den Myopen macht der perverse Astigmatismus und die astigmatismuslose Hornhaut 37,5% des pathologischen Astigmatismus aus. Wenn man die Häufigkeit der letzteren bei unsren Myopen derjenigen bei unsren gesamten Material gegenüberstellt, dann findet sich, daß bei den Myopen nur in 11,3%, bei unsrem allgemeinen Menschenmaterial dagegen in 15,62% eine astigmatismuslose Hornhaut oder ein perverser Astigmatismus vorhanden ist. Somit kann der perverse Astigmatismus bei der Genese der Myopie keine große Rolle spielen. Verf. wendet sich gegen die Forderung von Siegrist, daß alle Formen des Astigmatismus, welche die Sehschärfe unter 1,0 herabsetzen, gleich beim Eintritt der Kinder in die Schule korrigiert werden sollen. Er empfiehlt, auch bei Kindern zunächst etwas abzuwarten, die Sehschärfe in nicht zu großen Zwischenräumen zu kontrollieren und erst dann zu korrigieren, sobald sich Verdachtsmomente für eine beginnende Myopie ergeben oder Klagen über asthenopische Beschwerden geäußert werden.

---

3) Ektropion-Operation, von F. Bess.

Bei einem Ektropium des unteren Lides nach Blepharitis, bei dem die Operation von Szymanowski bereits vorgenommen war, korrigierte Verf. durch eine keilförmige Lappenbildung an der Wangenhaut den zurückgebliebenen Ektropium-Rest. Bei Narben-Ektropium empfiehlt Verf. Trans-

plantation ungestielter größerer Hautlappen, da die Thiersch'schen Läppchen später zu stark schrumpfen.

---

4) Über ölige Kollyrien, insbesondere Akoin-Öl, von Dr. v. Pflugk.

Verf. bespricht die Verwendung von Ölen als Arzneimittelträger, wie sie besonders von Scrini (Panas) empfohlen worden sind. Auf seine Veranlassung stellte die chemische Fabrik von Heyden tadellose Öle und zwar 1% Eserin-Öl, 2% Cocaïn-Öl, 1% Pilokarpin-Öl und 1—3% Akoin-Öl her. Hierzu wurde Arachis-Öl verwandt. Das als Analgetikum dienende Akoin-Öl ist völlig reizlos, und seine Anwendung ist daher bei allen schmerzenden Augen-Affektionen am Platze. Die öligen Kollyrien sind steril und halten sich auch in angebrochener Flasche monatelang keimfrei, die Lösungen von Cocaïn, Eserin, Pilokarpin und Akoin sind völlig reizlos beim Gebrauch, die ölige Eserinlösung zersetzt sich niemals, Cocaïn-Öl beschädigt das Hornhaut-Epithel nicht.

---

5) Über die Ursache der Drucksteigerung bei Partialstaphylom der Hornhaut, von Robert Hesse.

Verf. untersuchte anatomisch zwei Fälle von Partialstaphylom der Hornhaut mit Drucksteigerung, bei denen die Kammerbucht vollständig verschlossen war.

---

6) Zur Technik der Tätowierung der Hornhaut, von Robert Hesse.

Mit dem v. Hippel'schen Trepan wird ein kreisrunder Lappen der Hornhaut von gewünschter Größe und Lage etwa $^1/_2$ mm tief umschnitten, dann Lappen mit Lanze und scharfem Häkchen herauspräpariert, die Wunde mit sehr dickflüssiger Tusche ausgefüllt und das früher entfernte Läppchen wieder an seine Stelle eingesetzt. Sehr leicht gelingt es an einer Seite den Lappen nicht völlig loszutrennen, so daß derselbe hängen bleibt und nur wieder aufgeklappt zu werden braucht.

---

7) Glaukom und Netzhaut-Abhebung, von Robert Hesse.

Im Anschluß an die Untersuchung eines Falles mit Glaukom und Netzhaut-Ablösung ist Verf. der Ansicht, daß es sich um ein Auge mit seichter Kammer handelt, das aus unbekannter Ursache von einer Netzhaut-Ablösung befallen wurde. Die allgemeine Ernährungsstörung führte zur Trübung der Linse. Durch Flüssigkeits-Aufnahme quoll die Linse, drückte die Iris nach vorn und vergrößerte somit die Disposition zum Glaukom. Eine geringfügige Erweiterung der Pupille oder das Seichterwerden der Kammer selbst führte zum Verschluß des Kammermuskels und zum akuten Glaukom-Anfall.

---

8) Zur primären Tuberkulose der Sehnerven-Papille, von Fritz Schöler.

Verf. berichtet über zwei Fälle von Neuritis optica, deren primär tuberkulöser Charakter durch Injektion von Alt-Tuberkulin festgestellt war.

---

9) Klinischer Beitrag zur Kenntnis der tuberkulösen Uveitis, von E. Lubowski.

Verf. berichtet über einen Fall von Skleritis und Chorioiditis, der mit heftigen Entzündungs-Erscheinungen einsetzte und rasch in Heilung überging; ein andrer verlief schleichend mit geringen Entzündungs-Erscheinungen. Die

probatorische Tuberkulin-Injektion erwies, daß es sich um Tuberkulose handelte.

10) **Einige seltene Infektionen des Auges,** von Viktor Hanke und Rudolf Tertsch.

Die Verff. berichten über einen Fall, der einen 8tägigen Säugling betraf. Derselbe zeigte das Krankheitsbild einer mäßigen Blennorrhöe. Es handelte sich um eine Pyocyaneus-Infektion. Im zweiten Falle handelte es sich um ein 7monatliches Kind, bei dem Iridochorioiditis chronica mit Pupillar- und Glaskörper-Exsudat festgestellt wurde, wobei Perforation eintrat. Wie die Kulturergebnisse des Glaskörper-Eiters ergaben, wurde die Affektion durch den Mikrococcus intracellularis meningitidis epidemicae veranlaßt. Der dritte Fall war ein Ulcus serpens oder wenigstens eine dem Ulcus serpens außerordentlich ähnliche Hypopyonkeratitis, die durch ein der Gruppe des Bacillus Proteus vulgaris (Hauser) angehöriges Bakterium erregt war. Im vierten Falle entstand rasch nach einem Trauma eine Panophthalmitis. Es ließ sich hier ein überaus virulenter Bacillus feststellen, dessen Züchtung indessen nicht gelang, aus welchem Grunde eine nähere Bestimmung des Keimes unmöglich war.

11) **Ein Fall von Hornhaut-Ulzeration, verursacht durch Pneumobazillen,** von P. Stöwer.

In einem nach einem Trauma aufgetretenen Hornhautgeschwür, das mit Hinterlassung eines Leukoma corneae heilte, fanden sich Pneumobazillen.

12) **Über Erblindungen bei der Arbeit mit künstlichen Düngemitteln durch zufälliges Einstreuen in das Auge,** von R. Augstein.

Verf. berichtet über einen Fall, wo bei Aussaeung von künstlichem Dünger, der aus Thomas-Schlacke, Superphosphat und Kainit bestand, und dem betreffenden Arbeiter in beide Augen kam, schwere Hornhaut-Entzündung mit Perforation eintrat, infolgedessen beide Augen erblindeten. Es handelte sich wahrscheinlich um eine schwere Ätzwirkung, da im Sekret niemals die Anwesenheit von Bakterien festgestellt werden konnte.

13) **Ein neuer Lidhalter,** von Karl Emmanuel.

Modifikation des federlosen Sperrelevateur von Schmidt-Rimpler, nach dem Heß'schen Prinzip abgeändert.

14) **Völlige Wiederherstellung der Funktion nach Apoplexia sanguinea retinae** (Thrombosis venae centralis), von Friedrich Pincus.

Es handelte sich um eine bei einem sonst gesunden 46jährigen Manne ohne jede Veranlassung aufgetretene Thrombose der Centralvene des rechten Auges, welche das Sehvermögen auf Fingerzählen in 2 m Entfernung aufhob. 8 Monate nach Beginn der Erkrankung waren die ophthalmoskopischen Erscheinungen so gut wie völlig zurückgegangen, und nach einem weiteren Jahre hatte sich die Funktion bis zur Norm wieder hergestellt. Nur geringe Venenveränderungen waren zu bemerken.

15) **Nochmals über periphere Rinnenbildung und periphere Ektasie der Hornhaut,** von R. Seefelder.

Bei einem 48jährigen Manne fand sich auf beiden Augen eine die ganze

Hornhautperipherie einnehmende rinnenartige Vertiefung, welche nach dem Hornhaut-Centrum steil stufenförmig anstieg, in das Limbusgewebe jedoch ganz allmählich überging. Die Hornhaut war im Bereich der Rinne klar und durchsichtig, aber ziemlich lebhaft vaskularisiert. Am centralen Rande der Rinne war fast in der ganzen Cirkumferenz eine dichte, nach dem Centrum zu abklingende Trübung vom Aussehen eines Greisenbogens vorhanden. Es handelte sich hier jedenfalls um einen eigenartigen Degenerationsprozeß der Hornhaut.

16) **Zur chronischen peripheren Rinnenbildung der Kornea,** von Th. Axenfeld.

Verf. berichtet über eine chronische periphere Rinnenbildung der Hornhaut, die in ein typisches Ulcus rodens überging, und eine ausgedehnte periphere Rinnenbildung nach einer Star-Operation. Nach der Ansicht des Verf.'s handelt es sich um Ernährungs-Störungen.

17) **Zur Kasuistik der traumatischen orbitalen Lähmungen der Augenmuskeln,** von A. Wasjutinski.

Infolge einer Verletzung trat eine Lähmung des Rectus superior und Lähmung des Obliquus superior mit Trennung der Sehne des ersteren Muskels auf.

18) **Ein Fall von interstitieller Hornhaut-Entzündung bei Frühjahrskatarrh,** von J. Isakowitz.

Verf. beobachtete bei einem 11jährigen Knaben einen typischen Frühjahrskatarrh, wo gleichzeitig eine interstitielle Hornhaut-Entzündung bestand.

19) **Coloboma iridis nach oben-innen,** von H. Yamaguchi.

Beschreibung eines Falles.

Beilageheft.

1) **Schilddrüse und Auge,** von Rigobert Potsek.

Verf. bespricht zuerst die nach Kropf-Operation vorkommenden Tetanusanfälle. Als Begleit- und Folge-Erscheinungen kennen wir die trophischen Störungen im Gebiete epithelialer Organe, wie der Finger- und Zehennägel, der Haare und der Linse. Besonders häufig wird danach das Auftreten von Star beobachtet. Beim Tetanie-Star ist der Untergang des Kapselepithels als ein tatsächliches Moment für den späteren Zerfall der Linsenfasern und der damit bedingten Starbildung aufzufassen. Dieser Zelltod ist wahrscheinlich das Resultat einer toxischen Wirkung jenes Giftes, dem wir die Tetanie als eine Autotoxikose zuschreiben. Die Möglichkeit einer Starbildung infolge strumöser Schilddrüsen-Entartung und der dadurch bedingten Veränderung der physiologischen Funktion dieser Drüse ist auszuschließen.

2) **Wirkung von Thyreotoxin auf das Auge,** von Th. Werncke.

Aus den Versuchen des Verf.'s geht hervor, daß die im Körper eines Tieres gebildeten Zellgifte, hier Thyreotoxin, entschieden auf die Zellen andrer Organe, jedenfalls sicher auf das Auge einen Einfluß haben; sie rufen typische Veränderungen hervor, Veränderungen, welche durch Normalserum, also durch Serum ganz gesunder Tiere, nicht hervorgerufen werden können. Ins Blut injiziert ist ihre Wirkung selbstverständlich viel geringer, fast ver-

schwindend; hier sind hauptsächlich nur die Schilddrüsen vergrößert und am hinteren Kornealepithel sind äußerst schwache Veränderungen vorhanden.

3) **Über den reflektorischen Charakter der Augenbewegungen, zugleich ein Beitrag zur Symptomatologie der Blicklähmungen,** von A. Bielschowsky.

Zum Referat nicht geeignet, im Original nachzulesen.

4) **Rotgrünblindheit und Schneeblendung,** von F. Best und F. Haenel.

Haenel berichtet, daß bei ihm infolge längerer Schneeblendung totale Rotgrünblindheit eingetreten war, die beinahe 6 Wochen dauerte. Nach den Ausführungen von Best hat die vorliegende Beobachtung eine gewisse Bedeutung dafür, daß die geringere Widerstandsfähigkeit des Rotgrünsinnes und die Blendungs-Erythropsie durch sichtbare Strahlen veranlaßt wird. Die Beobachtung spricht für Hering's Theorie der Gegenfarben, nicht für eine Dreikomponenten-Theorie.

5) **Die Pathologie des Frühjahrskatarrhs,** von Th. Axenfeld und J. Rupprecht.

Der Frühjahrskatarrh ist manchmal mit Tuberkulose, welche Ähnlichkeit mit manchen Wucherungen des Frühjahrskatarrh hat, zu verwechseln. Hier muß die mikroskopische Untersuchung entscheiden. Eine starke Eosinophilie ist im Sekret so gut, wie immer, — im Gewebe häufig, im Blute selten zu finden. Die Veränderungen in der Conjunctiva palpebralis spielen sich wesentlich im Bindegewebe ab, das Epithel verhält sich über den Wucherungen wechselnd; die Gewebswucherung der Conjunctiva ist etwas Selbständiges und keine Erkrankung des Tarsus. Die gesamten Elemente des conjunctivalen Gewebes, Gefäße, Stützgewebe und Lymphzellen geraten in Wucherung, die letzteren nicht in Gestalt von Lymphfollikeln, sondern unter besonders reichlicher Bildung von Plasmazellen. In manchen Prominenzen tritt zunächst die zellige Wucherung und Infiltration in den Vordergrund, in andren ist frühzeitig auch das Stützgewebe verdickt und hyalin entartet. Die sklerotische Verdickung, besonders die subepitheliale, kommt nur dem Frühjahrskatarrh, keiner andren Bindehaut-Erkrankung zu. Die sklerotische Wucherung des Stromas ist auch die wesentliche Ursache der bekannten milchweißen diffusen Färbung. Auch die Limbus-Wucherungen beruhen im wesentlichen auf Veränderungen im Bindegewebe. Irgendwelche sichere Anhaltspunkte dafür, daß der Frühjahrskatarrh eine Lichtkrankheit ist, lassen sich aus dem mikroskopischen Bild nicht erkennen. Daß derselbe durch Licht hervorgerufen werde, ist sehr unwahrscheinlich, da die Sonnenlicht-Dermatosen selten mit ihm zusammen beobachtet werden.

6) **Über ein atypisches Bild des Frühjahrs-Katarrhs, nebst Bemerkungen zur Histopathologie dieser Erkrankung,** von W. Reis.

Der Fall vom Verf. zeichnet sich durch exzessive Ausbildung der Veränderungen der Tarsalbindehaut des einen Auges allein aus. Dabei kam es zur Entwicklung eines Hornhautgeschwüres. Was der histologische Befund anlangt, so deckt sich derselbe im großen und ganzen mit dem von Axenfeld. Die Beteiligung des elastischen Gewebes an dem Prozeß tritt weit zurück hinter dem des eigentlichen Bindegewebes. Die Erkrankung, soweit sie histologisch ganz spezifische Gewebsläsionen setzt, beschränkt sich nicht

auf den Tarsalteil der Bindehaut, sondern befällt auch die angrenzenden Partien, die des Lidknorpels entbehren. Außerdem finden sich eigenartige Veränderungen der Gefäßwand, und zwar der Gefäß-Intima, von einem Charakter, wie er bisher nur als Folge einer Strahlenwirkung gesehen und erzeugt worden. Dieselben finden sich am intensivsten an den kleinen und kleinsten sogenannten kapillaren Arterien und Übergangsgefäßen. Sie trifft das Gefäßendothel. In den Kernen der Endothelien tritt eine Art von Vakuolen-Bildung in Erscheinung, sowie eine stärkere Schwellung des Zell-Leibes, wodurch das Gefäß-Lumen verengt wird, gleichzeitig treten vereinzelte feinste neugebildete elastische Fäserchen auf. Das Bild deckt sich mit der sogenannten hyperplastischen Intima-Verdickung, deren degenerativer Charakter nicht zu verkennen ist. Dieser eigenartige Prozeß der Gefäß-Intima stellt eine spezifische Reaktion auf eine durch bestimmte strahlende Energie verursachte Schädigung der Gefäß-Zellen dar.

---

7) **Bemerkungen zu der vorstehenden Arbeit von Reis über Gefäßveränderungen beim Frühjahrs-Katarrh,** von Th. Axenfeld und J. Rupprecht.

Nach den Ausführungen der Verfasser gehören spezifische, charakteristische Gefäßveränderungen, die den durch Röntgenstrahlen oder Radium hervorgerufenen entsprechen, nicht zum regelmäßigen Bilde des Frühjahrs-Katarrhs.

---

8) **Klinischer Beitrag zur Kenntnis des Frühjahrs-Katarrhs,** von A. Elschnig.

Verf. stellte ein eigenartiges Verhalten der Blutgefäße, das ihm für den Frühjahrs-Katarrh charakteristisch zu sein schien, fest. Beobachtet man mit der Kugellupe eine normale Bindehaut, so sieht man an der des oberen Lides, dem Tarsus aufliegend, die aus der Subtarsalfurche auftauchenden Blutgefäße ungefähr senkrecht zur Längenausdehnung des Lidknorpels gegenüber verlaufen und in der Ebene des Tarsus in ein feinstes Netzwerk nicht reichlich untereinander anastomosierender Gefäße sich auflösen. Beim floriden Frühjahrs-Katarrh erscheint die im übrigen milchweiß aussehende Tarsalbindehaut von zahllosen roten Pünktchen besäet, und erstreckt sich diese Beschaffenheit auch noch über den immer plump abgerundeten konvexen Knorpelrand hinweg gegen die Übergangsfalte zu.

---

9) **Über Aderhautsarkom mit Dialyse der abgelösten Netzhaut nebst Bemerkungen über Entstehung von Nekrosen bei Aderhautsarkom,** von H. Wintersteiner.

Verf. berichtet über zwei Fälle von Aderhautsarkom, bei denen eine unter Druck entstandene oder wenigstens später gestandene totale Ablösung der Netzhaut und infolge dieser erhöhten Spannung eingetretene partielle Zerreißung bzw. Abreißung von der Ora serrata sich vorfand.

---

10) **Ein nach unten und innen gerichtetes, nicht mit der Fötal-Spalte zusammenhängendes Kolobom der beiden Augenbecher, bei einem etwa 4 Wochen alten menschlichen Embryo,** von Aurel von Szily. Beschreibung eines Falles.

---

11) **Zur Histologie und Pathogenese der sympathischen Ophthalmie,** von G. Lenz.

Verf. untersuchte die beiden Augen eines Verletzten, das sympathisierende sowie das sympathisch erkrankte. Besonders zu erwähnen sind die Veränderungen im Uveatraktus des sympathisierenden Auges. Der Ciliarkörper und der vordere Teil der Aderhaut sind durch Zug einer schwartigen Masse von ihrer Unterlage abgelöst. Der Ciliarkörper selbst zeigt relativ nur geringe Veränderungen, mäßige Infiltration mit Rundzellen. Die stärksten Veränderungen finden sich an der Pars plana und vorderen Teil der Aderhaut. Während das Stroma-Gewebe in seinem inneren Abschnitt vielfach den Eindruck eines straffen Narbengewebes macht, ist es nach außen hin aufgelockert und geht in ein großmaschiges lockeres Gewebe über, das den durch die Abhebung des Ciliarkörpers von der Lederhaut freigewordenen Raum ausfüllt. Zuweilen findet man Zellen-Anhäufungen. Im hintersten Abschnitt des Ciliarkörpers und vorderen Teil der Aderhaut zellige Infiltrate in Form von Herden. Die Infiltration nimmt nach rückwärts zu sehr schnell an Intensität ab. Die Untersuchung auf Mikroorganismen war resultatlos. In der Aderhaut des sympathischen Auges findet sich eine herdförmige diffuse Infiltration, welche nach dem Äquator hin zunimmt und von da nach hinten wieder abklingt. In der Netzhaut findet sich Gefäßveränderungen: der Opticus und seine Scheiden, sowie Sklera und die hierdurch tretenden Gefäße und Nerven sind normal. Die Infiltration besteht größtenteils aus kleinen Lymphozyten. Die infiltrierenden Zellen gelangen in den Anfangsstadien ausschließlich durch Auswanderung aus der Blut-, vielleicht auch aus der Lymphbahn ins Gewebe. Im sympathischen Auge finden sich an einer großen Anzahl von Arterien-Quer- bzw. Längsschnitten das Innere vollständig verlegt und zwar durch Lymphozyten mit mäßig reichlichen Leukozyten, durchsetzt mit anscheinend abgelösten Endothelien. Hier ist vielleicht ein embolischer Prozeß im Spiel, eine nicht unwesentliche Stütze für die Annahme einer metastatischen Entstehung der sympathischen Ophthalmie.

---

12) **Zur Frage des experimentellen Nachweises der in der Medulla oblongata gelegenen Pupillen-Centren,** von G. Levinsohn.

Verf. spricht sich gegenüber Trendelenburg und Bumke der Ansicht von Bach und Meyer gemäß für die Lage der Pupillen-Centren in der Medulla oblongata aus.

---

13) **Schußverletzungen des Auges,** von A. v. Merz.

Verf. spricht über 45 Schußverletzungen des Auges, die er im russisch-japanischen Kriege beobachtet hat. Hiervon führten 8 zur Erblindung beider Augen, 29 zur Erblindung eines Auges, 9 hatten eine vorübergehende Erblindung zur Folge und 4 beeinflußten das Sehvermögen nicht.

---

14) **Die Photographie des Augenhintergrundes.** Ein Wort zur Aufklärung und zur Abwehr, von F. Dimmer.
Entgegnung auf die Erklärung von W. Thorner.

---

15) **Der hämophile Pfeiffer'sche Bacillus (Influenza-Bazillus) als Erreger intraokularer Eiterungen,** von W. Unna.

Verf. berichtet über einen Fall von Pantophthalmie. Durch die pathologische und bakterielle Untersuchung konnte festgestellt werden, daß es sich

um eine Influenza-Ophthalmie handelte. Der Pfeiffer'sche Bazillus wanderte infolge pathologischer Struktur des vorderen Augenabschnittes vom Konjunktivalsack aus in das Augen-Innere. Horstmann.

III. Wochenschrift für Therapie und Hygiene des Auges. 1907. Nr. 6.

Vorläufige Mitteilung über die Pathogenese des Glaukom und seine rationelle Behandlung. Übersetzt von Sanitätsrat Dr. Ohlemann.

Der einzige Unterschied zwischen den verschiedenen Formen von primärem Glaukom ist nur ein gradueller, da sie denselben pathologischen Prozessen unterworfen sind, namentlich einer primären Sklerosis und Okklusion der Maschen des Ligamentum pectinatum, und dies ist eine einfache Fortsetzung der Fibrosis des Ligamentum pectinatum, die durch das ganze Leben fortgeht.

Nr. 10.

Die Beziehungen der Ophthalmo-Reaktion des Tuberkulin-Test zu Tuberkulose und Trachom, von Dr. A. Schiele.

Der Tuberkulin-Test kann in seiner Anwendungsweise als Ophthalmo-Reaktion in diagnostischer Beziehung ebenso wie bei Skrophulose, bzw. Tuberkulose, so auch bei Follikular-Erkrankungen der Konjunktiva, bzw. Trachom mit Erfolg verwendet werden.

Die positiv sich dokumentierende Ophthalmo-Reaktion bei allen follikulären Erkrankungen der Konjunktiva des Auges, von den mildesten, dem sogen. Follikularkatarrh bis zu den schwersten, dem Narbentrachom, bestätigt den gemeinsamen Charakter desselben — als Trachom.

Da bei allen Trachomformen, welche mit Jodsäure behandelt wurden, die Reaktion negativ ausfiel, so ist man wohl berechtigt zu folgern, daß die Jodsäure bei der Trachombehandlung als ein ausgezeichnetes Mittel anzusehen ist. Fritz Mendel.

IV. La clinique ophtalmologique. 1907. Nr. 22.

1) **Dermoidcyste am Boden der Orbita,** von Jocqs.

Die Cyste wurde bei der $3^1/_2$jährigen Patientin entfernt, ohne daß ein Rezidiv auftrat.

2) **Ulcerationen der oberen Lidbindehaut unbestimmter Natur mit Zerstörung des Tarsus,** von Dr. Caillaud.

Nr. 24.

Beitrag zum Studium der Behandlung des Tic douloureux des Gesichts mit dem elektrolytischen Induktionsstrom von Salicylsäure, von Dr. René Despiats.

3 Fälle mit ausgezeichnetem Erfolge behandelt. Fritz Mendel.

V. L'Ophtalmologie provinciale. 1907. Nr. 8.

1) **Über den Ersatz des Musculus obliquus superior durch den Musculus rectus externus und durch den Musculus rectus inferior. Operative Verfahren,** von Dr. Dransart.

2) **Beitrag zum Studium der Venae vorticosae posteriores,** von Dr. Breuil.

Infolge des Fehlens von Chorioidealpigment war es verhältnismäßig leicht, die besonderen Eigenschaften der anomalen Gefäße zu unterscheiden und zu sehen, daß es sich um den seltenen Fall von hinteren Venae vorticosae handelt.

3) **Zwei Fälle schwerer Augenverletzung bei Geisteskranken,** von Dr. H. le Roux.

Beide Verletzungen wurden in einem Tobsuchtsanfall durch die Fingernägel verursacht. Fritz Mendel.

VI. Revue générale d'Ophtalmologie. 1907. Nr. 2.

1) **Entzündung der Netzhautvenen,** von Rollet.

Die Phlebitis simplex ist die Folge einer Infektion. Die Venen sind dabei außerordentlich geschwollen und zwar in der ganzen Länge ihres Verlaufs, die Arterien sind normal und die Papillo-Retinitis ist leicht und sekundär.

2) **Parinaud'sche Conjunctivitis,** von Gourfein.

Mitteilung eines Falles. Die bakteriologische Untersuchung (Ausstrichpräparate, Kulturen auf Kartoffel, Glyzerin-Agar und Löffler'sches Serum) ergab nur Saprophyten, Xerosebazillen, Staphylokokken, aber keine Koch'schen Tuberkelbazillen.

Nr. 8.

1) **Cyste der Tränendrüse,** von Dor.

Die Cyste hatte sich zuerst im 2. Lebensmonat bemerkbar gemacht; sie wurde erfolgreich entfernt.

2) **Die Tränendrüse des Menschen und der Säugetiere,** von Dubreuilh.

Anatomische Beschreibung, die zum Referate ungeeignet ist.

Kurt Steindorff.

VII. British Medical Journal. 1907. Nov.

British med. Association zu Exeter 27. Juli — 2. August. Sektion für Ophthalmologie.

1) **Discussion über die Form und Handhabung der in der operativen Augenheilkunde gebrauchten Instrumente,** von Landolt in Paris.

2) **Feststellung der Blindheitsursachen bei 333 Insassen der Blindenschule in Sheffield,** von Snell.

3) **Eine Studie über Neuritis optica im Zusammenhang mit Erkrankungen der Nebenhöhlen der Nase,** von Fish in Chicago.

Verf. fand unter 36 Fällen von Neuritis optica 26 mal die Ursache in einer Affektion der Nasenhöhlen und meint, daß diesem ätiologischen Faktor eine viel größere Bedeutung zukomme, als im allgemeinen angenommen wird.

4) **Ein Taschen-Refraktometer und -Astigmometer,** von Grossmann. Mit Abbildungen.

5) **Über Iridocyclitis,** von Cross.

6) **Vier Fälle von kongenitaler Wortblindheit in derselben Familie,** von Hinshelwood in Glasgow.

Verf. bespricht an der Hand der mitgeteilten Befunde das Wesen, die diagnostischen Merkmale und Schwierigkeiten, sowie die Therapie der kongenitalen Wortblindheit, ohne seinen (schon mehrfach in diesem Centralblatt referierten) Anschauungen etwas neues hinzuzufügen.

7) **Klinische Beobachtungen über Frühjahrskatarrh,** von Herbert.

Verf. hat in Bombay innerhalb $2^1/_2$ Jahren 89 Fälle von Frühjahrskatarrh behandelt. Von den differential-diagnostischen Momenten sei nur bemerkt, daß in manchen Fällen bei der Blutuntersuchung eine Eosinophilie gefunden wurde, die in drei Fällen eine den Schwankungen der Conjunctival-Veränderungen entsprechende Ab- und Zunahme zeigte. In therapeutischer Hinsicht hat Verf. einen Versuch mit Salol gemacht, ohne befriedigende Resultate.

8) **Bläschenförmige Affektionen der Cornea,** von Spicer.

Verf. bespricht die verschiedenen Arten von Herpes, Keratitis filamentosa und dendritica und superficialis punctata.

9) **Lepra Ophthalmia in Ceylon,** von de Silva.

Von den 500 Insassen des Lepra-Hospitals in Ceylon litten 101 an den Augen. Am häufigsten wurden bei der Lepra tuberculosa knötchenförmige Eruptionen am Limbus beobachtet.

10) **Die Pathogenese des Glaukoms und seine Behandlung,** von Henderson in Nottingham.

Bereits an andrer Stelle dieses Centralblattes referiert.

11) **Irisvorfall bei einfacher Star-Extraktion,** von Roper in Exeter.

Verf. pflegt nur große Irisfälle abzutragen, die kleineren sich selbst zu überlassen und nur später die cystoide Narbe auszuschneiden, wenn sie einen Reizzustand bedingt. Loeser.

Vermischtes.

1) Seite 44, Zeile 22 müßte zur Klarstellung folgendes hinzugefügt werden: „Wenn z. B. der Internus des rechten Auges vorgelagert wird, selbstverständlich in Verbindung mit gleichzeitiger Tenotomie des Externus desselben Auges; und wenn nach Abschluß des Heilverlaufes der Effekt ungenügend ausfällt, so kann durch nunmehrige Tenotomie des Externus am linken Auge dieser Effekt wesentlich, bis zur Erreichung der Normalität gesteigert werden." S. Klein.

2) Zur Trachomstatistik Rußlands. (Vgl. Centralbl. f. Augenheilk. 1907, S. 128.) Für das Jahr 1905 sind in der Verwaltung des Obermedi-

zinal-Inspektors des Min. d. Innern 588,846 Trachom-Erkrankungen angemeldet worden, = 4,07 pro Mille der Gesamtbevölkerung. Stärkste Verseuchung in den Gouv. Poltawa — 14,59 — und Mohilew — 13,22. Ostseeprovinzen 4,81; Gouv. St. Petersburg 2,8; Stadt Moskau 2,38; Kaukasus 2,3; Sibirien 2,05; Stadt St. Petersburg 1,44; Land der Don-Kosaken 1,22; Polen 1,17; Gouv. Moskau 0,94; Mittel-Asien 0,73 $^0/_{00}$. (Westnik Ophth., 1907, S. 818.) Dozent Dr. A. Natanson in Moskau.

3) Von dem bisherigen Verlaufe der anglo-amerikanischen Polarexpedition unter dem dänischen Kapitän Mikkelsen, die im Mai 1906 an Bord des von der Herzogin von Bedford zur Verfügung gestellten Schiffes von Viktoria in Britisch-Kolumbia auslief, um die schwer zugängliche Nordküste von Alaska und die Verhältnisse der Beaufort-See zu erforschen, gibt jetzt Vilhjalmr Stefansson, der Ethnologe der Expedition, in Harper's Monthly einen Bericht, dem wir das folgende entnehmen:

Zu den mannigfachen Schwierigkeiten gesellte sich die Plage der Schneeblindheit, von der Stefansson eine anschauliche Schilderung gibt. „Der Schmerz beginnt nicht unmittelbar nach der Überanstrengung der Augen, die seine Ursache ist Nach einem langen Nebeltag fühlt man am Abend, wenn man in die Hütte kriecht, ein leichtes Jucken an den Augen und, sobald man sich dem Feuer oder überhaupt der Wärme nähert, beginnen sie zu tränen. Später hat der Kranke ein Gefühl, als sei ein beizender Rauch im Zelte und dies Empfinden verstärkt sich schnell; es ist, als ob er ein Sandkorn unterm Augenlid hätte, und das lästige Gefühl verstärkt sich immer mehr, als ob das ganze Auge in Sandpapier gehüllt wäre. Jede Bewegung verursacht heftige Schmerzen, die dann schließlich auch ohne Bewegung anhalten. Die Pein verstärkt sich immer mehr und am Morgen nach einer schlaflosen Nacht äußert sie sich in andauernden, sekundenschnellen Zuckungen, die dem heftigsten Zahnschmerz gleichkommen. Es ist der einzige Schmerz, der selbst dem Eskimo Schreie der Verzweiflung entlockt. Nach 24 Stunden mäßigt sich etwas der Anfall; der Kranke bleibt gewöhnlich in seiner Hütte, von draußen hört man ihn jammern und zuweilen aufschreien, mit beiden Händen bedeckt er die Augen, um das Licht fern zu halten. Am zweiten oder dritten Tage ist er dann imstande, wieder zu reisen; aber er ist dann außerordentlich kurzsichtig und sieht alle Dinge doppelt. Ist das Wetter neblig und besitzt der Kranke keine Schneebrille, so mag sich nach einer Woche der Anfall wiederholen, wenngleich der erste immer der schmerzhafteste bleibt. Jeder Anfall schwächt die Augen mehr und nach der Annahme der Eskimos führt eine öftere Wiederholung schließlich zu völliger Blindheit, einem Übel, daß unter den Eskimos stark verbreitet ist. Die Eingeborenen glauben, durch Schonung der Sehkraft und durch ein unausgesetztes Hinstarren auf dunkle Gegenstände, z. B. auf einen schwarzen Hund im Gespann, sich am sichersten gegen die Schneeblindheit zu wappnen. Dieselbe Anschauung ist unter den Mannschaften der berittenen Royal North-West-Polizei verbreitet, die durch ihren Beruf in die arktische Zone geführt werden und in den Ebenen des Nordwestens oft von der Schneeblindheit heimgesucht werden. Nichts mag die furchtbaren Qualen der Schneeblindheit deutlicher erklären, als die Tatsache, daß alljährlich im Frühjahr mehrere Selbstmordfälle zu verzeichnen sind, die nur auf die Unfähigkeit, die Schmerzen länger zu ertragen, zurückzuführen sind. Nicht selten genießt man den eigentümlichen Anblick eines berittenen Polizisten, dessen Nase im tiefsten Schwarz

funkelt. Das ist ihr Vorbeugungsmittel gegen die Schneeblindheit; sie färben die Nase schwarz, um dann soviel als möglich den Blick auf sie zu richten, wobei freilich die Nasendimensionen keine kleine Rolle für den Erfolg der Kur spielen." (Voss. Ztg. 31. Jan. 1908.)

Bibliographie.

1) Neuer Pupillenmesser, von H. Bordier und Th. Nogier. (Revue générale d'Ophtalmologie. 1907. Nr. 12.)

2) Ein neues Spektroskop, von O. Schumm. (Münchener med. Wochenschr. 1907. Nr. 47.) Die mit dem neuen Spektroskop erzeugten Spektra vereinigen in sich das praktisch erreichbare Maximum von „Lichtstärke" mit einer solchen Längen-Ausdehnung des Spektrums, daß die Absorptionsstreifen von Farbstoffen, denen wir bei der Untersuchung tierischer Säfte und Sekrete begegnen, in größtmöglicher Schärfe erscheinen, ohne doch so schmal zu werden, daß sie mit den Fraunhofer'schen Linien verwechselt werden könnten.

3) Gelungene Transplantationen durch Äther erzeugter Epithel-Wucherungen der Linse des Salamanders, von Prof. Friedr. Reinke in Rostock. (Münch. med. Wochenschr. 1907. Nr. 48.) Verf. hofft durch die von ihm angegebenen Methoden die Wachstumsbedingungen der Epithelzellen nach verschiedenen Richtungen hin biologisch genauer feststellen zu können.

4) Zur perkutanen Jodbehandlung, von Dr. Zimmermann in Görlitz. (Ophthalmolog. Klinik. 1907. Nr. 22.) Verf. wendet das Jothion in 25—50% Salbe bei klinischen und ambulanten Fällen in ausgedehnter Weise an, nicht nur als Ersatzmittel für die innerliche Jodbehandlung, sondern vor allem auch zur Therapie der skrofulösen Augen- und Allgemein-Erkrankungen, sowie der auf lokale Behandlung allein nicht ausheilenden phlyktänulären Entzündungen des Auges.

5) Hat die Hg-Behandlung der Syphilis Einfluß auf das Zustandekommen metasyphilitischer Nervenkrankheiten? von Privatdozent Dr. Paul Schuster. (Deutsche med. Wochenschr. 1907. Nr. 50.) 1) Das klinische Durchschnittsbild der Tabes und Paralyse ist das nämliche, gleichgültig, ob der (früher syphilitische) Kranke mit Hg behandelt worden ist oder nicht. 2) Die metasyphilitischen nervösen Nachkrankheiten treten bei früher merkuriell behandelten Personen nicht später auf, als bei nichtbehandelten. 3) Ein günstiger Einfluß der Hg-Therapie der Syphilis hinsichtlich der Verhütung nervöser Nachkrankheiten läßt sich nicht nachweisen. 4) Manche Umstände, die sich aus der serologischen Untersuchung ergeben, scheinen darauf hinzuweisen, daß die nervösen Nachkrankheiten der Syphilis nicht durch das Syphilisgift, sondern durch die Antikörper der Syphilis hervorgerufen werden.

6) Kurzdauerndes Ödem der Sehnervenpapille eines Auges, eine Lokalisation des akuten umschriebenen Ödems (Quincke), von Dr. C. Handwerck in München. (Münchener med. Wochenschr. 1907. Nr. 47.) Bei der 73jährigen Patientin handelte es sich um einen ausgesprochenen Fall von akutem umschriebenen Ödem, bei dem die flüchtigen Schwellungen nicht nur in der Haut und dem Unterhautzellgewebe auftraten, sondern auch an inneren Organen, wie an der Zunge und wohl auch an der

Magenschleimhaut und — was den Fall besonders beachtenswert macht — an der Sehnerven-Papille des rechten Auges. Verf. meint nach seiner Beobachtung mit um so größerer Wahrscheinlichkeit schließen zu können: „Umschriebene Exsudation auf angioneurotischer Grundlage scheint also ein Vorgang von allgemeiner Geltung zu sein". (Quincke und Gross.)

7) Neuere Untersuchungen über die diagnostische Bedeutung der Pupillen-Symptome, von Privatdozent Dr. O. Bumke in Freiburg i. Br. (Münchener med. Wochenschr. 1907. Nr. 47.) Muß im Original nachgelesen werden.

8) Zur Augen-Entzündung der Neugeborenen, von Dr. Fritz Schanz in Dresden. (Münchener med. Wochenschr. 1907. Nr. 47.) Das Korreferat, das in der ophthalmologischen Sektion der Deutschen Naturforscher-Versammlung zu Dresden erstattet wurde, richtet sich gegen einige Äußerungen, die Prof. Greeff in einem Vortrag über Gonorrhöe in der Charité 1901 getan hat.

9) Die Vorbeugung der Myopie, von Kreisarzt Dr. Berger in Krefeld. (Münchener med. Wochenschr. 1907. Nr. 45.) Ein 14jähr. kräftiger Junge, der gern Offizier werden wollte, aber dessen Sehschärfe auf $^1/_2$ heruntergegangen war, wurde 6 Wochen nach Borkum geschickt. Nach seiner Rückkehr hatte er $^2/_3$ Sehschärfe.

10) Zur Ätiologie der Abducens-Lähmung, besonders der isolierten Lähmung, von Dr. Köllner. (Deutsche med. Wochenschr. 1908. Nr. 3 u. 4.) Die isolierte Abducens-Lähmung wurde, wenn von beginnenden organischen Hirnleiden abgesehen wurde, am häufigsten beobachtet, wenn dem Organismus toxisch wirkende Stoffe entweder infolge Infektionskrankheiten oder solche chemischer Natur zugeführt worden waren, oder wenn es sich um Zirkulations-Störungen handelte. Was die Lokalisation der isolierten Abducens-Lähmung anbetrifft, so handelt es sich in der Regel um Kernlähmungen oder um Läsionen während des Verlaufes des Nerven an der Schädelbasis. Hierbei kommt hauptsächlich bei Verletzungen die Gegend der Spitze der Felsenbeinpyramide in Betracht. Diagnostisch erscheint es bei jeder isolierten Abducens-Lähmung unumgänglich notwendig, möglichst wiederholt eine sorgfältige Untersuchung des gesamten Nervensystems vorzunehmen; denn, wenn auch im allgemeinen bei den infektiösen und toxischen Lähmungen die Prognose eine günstige sein dürfte, so kann sich doch häufig ein beginnendes organisches Nervenleiden hinter der Lähmung verstecken.

11) Alter Fremdkörper im Oberkiefer als Ursache akut einsetzender blennorrhöe-ähnlicher Bindehaut-Eiterungen, von Dr. Thorey in Düsseldorf. (Münchener med. Wochenschr. 1907. Nr. 49.) Bei dem 31jährigen Patienten saß eine abgebrochene Messerklinge seit 4 Jahren in der linken Augen-, Kiefer- und Nasenhöhle und der Nasenschleimhaut, ohne daß der Kranke davon wußte. Die Erscheinungen, die der Fremdkörper seit 5 Wochen veranlaßt hatte, bestanden in einer starken Eiterung aus dem Bindehautsack. Der Fall lehrt die Wichtigkeit der alten Regel, bei allen Verletzungen in der Nähe knöcherner Höhlen sich genau zu überzeugen, daß kein Fremdkörper eingedrungen sei. Ehe man den Stillstand der Blutung abgewartet, sie gründlich ausgespült und betrachtet hat, sollte keine derartige Wunde genäht oder durch Verband endgültig geschlossen werden.

12) 3000 Äthylchlorid-Narkosen, von Dr. Herrenknecht, Privatdozent in Freiburg i. Br. (Münchener med. Wochenschr. 1907. Nr. 49.) Verf. hat mit dem besten Erfolge und ohne unangenehme Begleiterscheinung

mit Äthylchlorid eine große Zahl von Patienten narkotisiert, die schwere Lungen- und Herzveränderungen hatten. Gesunde, kräftige Personen können, wenn nötig, ohne Begleitung sofort nach Hause gehen. Verf. unterscheidet 4 Stadien der Äthylchlorid-Narkose: 1) das pränarkotische, analgetische Stadium, 2) das Exzitations-Stadium, 3) das Stadium des tiefen Schlafes und 4) das postnarkotische, analgetische Stadium. Die Pupillen zeigen in der Narkose kein charakteristisches Verhalten, und der Kornealreflex pflegt erst zu verschwinden, nachdem die Analgesie längst eingetreten ist. Bei länger dauernder Narkose ist es am besten, dieselbe mit Äthylchlorid einzuleiten und mit Äther oder Chloroform zu unterhalten. Bei genauer Kenntnis des Mittels, Beherrschung der Narkosen-Technik und vorsichtiger Anwendung ist nach der Ansicht des Verf.'s das Äthylchlorid das ungefährlichste Anästhetikum.

Fritz Mendel.

13) Über Simulation von Blindheit und Schwachsichtigkeit und deren Entlarvung, von R. Wick. 2. Aufl. bearbeitet von A. Roth. (Berlin, 1907, S. Karger.) Das Werkchen, dessen 1. Aufl. in der Zeitschr. f. Augenheilk., Jahrgang 1900, erschienen war, wird seinem Thema in erschöpfender Weise gerecht und mag besonders Militärärzten und Gutachtern ein wertvolles Hilfsmittel sein.

14) Gewerbliche Augen-Erkrankungen, von C. Walther. (Handbuch der Arbeiter-Krankheiten. Jena, 1907.) In knapper, übersichtlicher Form, dabei doch mit genügender Vollständigkeit, ist das überaus große Tatsachen-Material aus der Literatur zusammengetragen und gesichtet. Es ist erstaunlich, in wie mannigfacher Weise die Augen unsrer arbeitenden Bevölkerung bedroht sind, und man muß dem Verf. Recht geben, wenn er auf die Notwendigkeit einer ausgedehnten Prophylaxe hinweist.

Bruns (Steglitz).

15) Über den diagnostischen Wert der kutanen und konjunktivalen Tuberkulin-Impfungen, von Prof. Dr. A. Hirschler. (6. med. Abteilung des Stephan-Spitals in Budapest.) (Wiener med. Presse. 1907. Nr. 49.) Bei vergleichenden Versuchen konnte Verf. sicherstellen, daß unter 41 sicheren Fällen von Tuberkulose in 38 das Ergebnis der Augen- und der Haut-Impfung ein gleiches war; er befürwortet die Einführung der Ophthalmoreaktion in die Praxis; ihre leichte Ausführbarkeit, Ungefährlichkeit, sowie der Umstand, daß sie auch bei fiebernden Kranken angewendet werden kann, ermöglicht es, daß sie in weitestem Umfange in Anspruch genommen werden kann.

16) 17. Bericht über die Abteilung für Augenkranke im Landesspitale zu Laibach 1907, von Prim. Dr. E. Bock. 1453 Augenkranke (750 Männer, 703 Weiber), 555 Augen-Operationen, darunter 117 Star-Operationen, und zwar: Star-Ausziehung mit Lappenschnitt 65, Star-Ausziehng mit Lanzenschnitt 20, Zerschneidung des Stares 22, Zerreißung des Nachstares 10, Iridektomien 98, unter diesen bei Drucksteigerung 16. Von den 555 Operationen wurden 37 in Äther-Chloroform-Narkose und 14 im Ätherrausch ausgeführt. Das Ergebnis der Operationen war durchwegs günstig; ein star-operierter Kranker kam um sein schon sehtüchtiges Auge durch eigenes Verschulden.

17) Ein Fall von Oedema malignum der Augenlider, von Dr. R. Salus, Assistent der Univers.-Augenklinik des Prof. Elschnig. (Prager med. Wochenschr. 1907. Nr. 46.) Eine 52jähr. hochfiebernde Kranke zeigte am geschwollenen, prall infiltrierten Oberlide des linken Auges rotbraune

Blasen, Borken und Substanzverluste mit speckig belegtem Grunde; in gleicher Weise, wenn auch in geringerem Grade, war das Unterlid ergriffen. Die benachbarten Lymphdrüsen erwiesen sich stark geschwollen und druckempfindlich. Der bakteriologische Befund stellte die Diagnose Milzbrand-Infektion sicher. Patientin leugnete entschieden mit Tieren, oder mit erfahrungsgemäß spezifisch infektiösem Material in Berührung gekommen zu sein. Nach Abstoßung der Schorfe blieb ein ausgedehnter, mit üppig wuchernden Granulationen ausgefüllter Defekt zurück, der in relativ kurzer Zeit zur Heilung gelangte; der Endausgang war: Lagophthalmus und leichte Abhebung des Lides vom Bulbus.

18) Das Glaukom in der Unfall-Heilkunde, von Doz. Dr. H. Chalupecky in Prag. (Wiener klin. Rundschau. 1907. Nr. 43—52.) In der Zeit vom September 1898 bis Juni 1905 kamen beim Prager Schiedsgericht für Gutachten von Unfällen, bei welchem Verf. als Sachverständiger fungierte, 1200 Augenverletzungen zur Begutachtung; in 16 Fällen (1,33%) wurde Glaukom als Folge des Unfalles angegeben. Bei 10 Fällen konnte ein Trauma mit Sicherheit ausgeschlossen werden; es blieben im ganzen 6 Fälle, bei denen ein ursächlicher Zusammenhang mit dem nachfolgenden Glaukom zugestanden werden mußte, was gerade $^1/_2$% aller Augenfälle ausmacht. Verf. hat bis jetzt noch keine Gelegenheit gehabt, ein akutes traumatisches Glaukom, das bald auf die Kontusion gefolgt wäre, zu untersuchen.

Schenkl.

19) Über das Vorkommen mydriatisch wirkender Substanzen im Harn, von Pal. (Deutsche med. Wochenschr. 1907. Nr. 42.) Das Blut von Nephritikern wirkt pupillen-erweiternd, offenbar infolge seines Adrenalin-Gehaltes. Verf. fand, daß der Harn bei Nephritis in 70% der Fälle, bei andren Krankheiten in 7% und bei Schwangeren in 33% die Pupille von Rana temporalis und Hyla arborea erweitert; vermutlich hängt diese Tatsache mit dem Gehalt des Urins an Adrenalin zusammen.

20) Über die diagnostische Bedeutung der Conjunctival-Reaktion bei Tuberkulose (Ophthalmo-Reaktion), von Schenck. (Deutsche med. Wochenschr. 1908. Nr. 3.) Verf. benutzte $^1/_2$% Alt-Tuberkulin-Lösungen. Von Sicher-Tuberkulösen reagierten 100% positiv, von Verdächtigen 48,30%, von klinisch ausgeschlossener Tuberkulose 14,28%. Wichtig ist die Benutzung einer frischen Lösung. Bei 30 Personen wurde der conjunctivalen die probatorische subkutane Reaktion nachgeschickt; von 18, die auf die erstere positiv reagiert hatten, reagierten 16 auch auf die 2. positiv, und zwar waren es meist klinisch nicht sicher festgestellte Tuberkulosen. Von 12 Personen mit negativer Ophthalmo-Reaktion reagierten neun auch auf subkutane Einspritzung negativ, drei aber positiv (1 Gelenkrheumatismus, 1 sichere und 1 suspekte Tuberkulose). Ausgeheilte Tuberkulosen scheint die Reaktion nicht zu enthüllen. Ergibt nach Ablauf der Bindehaut-Reaktion die Injektion positives Resultat, so flammt die Conjunctivitis gelegentlich auch am andren Auge auf; einmal folgte der Injektion, nachdem die Ophthalmo-Reaktion zweimal negativ verlaufen war, eine heftige doppelseitige Kerato-Conjunctivitis phlyctaenulosa. Bestehende Augenleiden bilden eine Gegenanzeige gegen die Tuberkulin-Einträuflung. Die Methode ist einfach, harmlos und, im Gegensatz zur subkutanen Einspritzung, auch bei Fiebernden anwendbar.

Kurt Steindorff.

21) Die Verletzungen der Augen und ihre Behandlung, von A. Maitland Ramsay in Glasgow. (James Maclehose and Sons. 1907.)

In diesem ausgezeichneten Lehrbuche, das als der „Praun“ der Engländer bezeichnet werden kann, bespricht Verf. das ganze große Gebiet der Augenverletzungen. Er teilt den Stoff in 11 Kapitel ein. Nach einem einleitenden Abschnitt, in dem der normalen Anatomie und der Bakteriologie der gesunden Conjunctiva ein breiter Raum gewährt ist, werden zunächst die oberflächlichen Verletzungen besprochen. Hier wie in den folgendon Abschnitten hat Verf. eine große Anzahl von kolorierten Abbildungen, im ganzen 25 Tafeln, beigefügt, die allerdings infolge der vielfach bestehenden schlechten Wiedergabe der natürlichen Farben einen nicht ganz vollkommenen Eindruck der wirklichen Verhältnisse bieten.

Es folgt dann die Besprechung der Wunden und Verbrennungen der Conjunctiva, des Ulcus serpens, der Kontusions-Verletzungen, der penetrierenden Wunden. Ein besonderes Kapitel wird den Eisensplitter-Verletzungen gewidmet, wobei den modernen diagnostischen und therapeutischen Grundsätzen, insbesondere auch der Lokalisations-Methode mittels der Röntgen-Photographie, ausführlich Rechnung getragen wird. Im nächsten Abschnitt gelangen die Wunden der Orbita zur Besprechung, die Verletzungen des Auges bei Dynamit-Explosionen und die degenerativen Veränderungen nach perforierenden Wunden. Schließlich folgt eine ausführliche Abhandlung über die sympathische Ophthalmie, die Heilmittel in der Augenheilkunde und allgemeine Direktiven für die Vornahme der in Frage kommenden Operationen. Die Römerschen Untersuchungen hätten in dem Kapitel „Serum-Therapie“ wohl eine Erwähnung verdient. — Hervorgehoben werden muß noch der prachtvolle Druck, der für ein augenärztliches Lehrbuch besonders wünschenswert ist und mancher deutschen Verlagsanstalt als Vorbild dienen könnte.

Loeser.

22) Ein seltener Fall von Echinococcus des Sehnerven, von Prof. Dr. Th Papaioannou (Athen). (Deutsche med. Wochenschr. 1907. Nr. 40.) In Griechenland und Epirus kommen Echinokokken häufig vor. Verf. teilt eine Statistik der Erfahrungen fünf griechischer Autoren mit. Danach werden beobachtet 72,4 % in der Leber, 3,4 % in der Milz, 2,5 % in der Niere. 7,7 % im Peritoneum, 4,7 % in den Lungen, 1,2 % in der Mamma, 4,7 % in den Knochen, je 0,4 % in der Schilddrüse und dem Lig. lat. und 0,8 % in der Orbita.

Verf. berichtet über einen Fall von Echinococcus des Sehnerven bei einem 12jähr.Kinde, der alle Symptome eines retrobulbären Tumors darbot, schnell wuchs und, da Fluktuation, Pulsation und Elastitität fehlten, für ein Sarkom gehalten wurde. Erst die Operation, bei der der erblindete Augapfel geopfert wurde, legte die Verhältnisse klar. Der Enukleation mußte, da die Geschwulst die Wände der Augenhöhle zurückgedrängt hatte und mit ihr verwachsen war, die osteoplastische Resektion nach Krönlein nachgeschickt werden. Die Embrya des Wurmes waren durch die A. centr. retinae in den Sehnerven geschleppt worden.

23) Mikuliczsche Krankheit, bedingt durch Lues, von Dr. A. Gutmann, (Berliner klin. Wochenschr. 1907. Nr. 36). Daß in dem vorliegenden Falle das bekannte Krankheitsbild auf Lues zurückzuführen war, ergab der dauernde Erfolg einer spezifischen Behandlung. Kurt Steindorff.

Um Einsendung von Separatabdrücken wird gebeten (Berlin NW. 26 Schiffbauerdamm).

Verlag von Veit & Comp. in Leipzig. — Druck von Metzger & Wittig in Leipzig.

Centralblatt

für praktische

AUGENHEILKUNDE.

Herausgegeben von

Prof. Dr. J. Hirschberg, Geh. Med.-Rat, in Berlin.

Unter ständiger Mitwirkung der Herren Dr. Ancke in München, Dr. Berger in Paris, Prof. Dr. Birnbacher in Graz, Dr. Brailey in London, Dr. Bruns in Steglitz, Prof. Dr. Cl. du Bois-Reymond in Schanghai, Dr. Czellitzer in Berlin, Prof. Dr. E. Emmert in Bern, Prof. Dr. C. Gallenga in Parma, Dr. Gineberg in Berlin, Prof. Dr. Goldzieher in Budapest, Dr. Gordon Norrie in Kopenhagen, Prof. Dr. Horstmann in Berlin, Dr. Issigonis in Smyrna, Prof. H. Knapp in New York, Prof. Dr. Krückow in Moskau, Dr. Loeser in Berlin, Dr. May in Berlin, Lt. Col. F. P. Maynard, I. M. S. Calcutta, Dr. F. Mendel in Berlin, Dr. Moll in Berlin, Dr. W. Mühsam in Berlin, Dr. Neuburger in Nürnberg, Dr. Pergens in Maeseyck, Prof. Dr. Peschel in Frankfurt a. M., Dr. Purtscher in Klagenfurt, Dr. M. Reich in Petersburg, Med.-Rat Dr. Scherr in Oldenburg, Prof. Dr. Schenkl in Prag, Prof. Dr. Schwarz in Leipzig, Dr. Spiro in Berlin, Dr. Steindorff in Berlin, Dr. Stiel in Köln.

Monatlich ein Heft. Preis des Jahrganges 12 Mark. Zu beziehen durch alle Buchhandlungen des In- und Auslandes und die Postanstalten des Deutschen Reiches.

1908. Zweiunddreißigster Jahrgang. Mai.

Inhalt: **Original-Mitteilungen.** I. Tabes und Syphilis. Von **Otto Wernicke**, Direktor des Hospital Oftalmologico zu Buenos Aires. — II. Eine Erklärung der verschiedenen Anordnung der Netzhautschichten im Wirbeltierauge und dem Auge der Wirbellosen. Von Dr. **O. Lange** in Braunschweig. — III. Über einen Fall von Lymphangioma cavernosum orbitae. Von Dr. **Fehr.**

Klinische Beobachtungen. Zur Kasuistik der polypoiden Geschwülste der Bindehaut. Von Sanitätsrat Dr. Hilbert in Sensburg.

Neue Bücher.

Gesellschaftsberichte. Ophthalmologische Gesellschaft in Wien.

Journal-Übersicht. I) A. v. Graefe's Archiv f. Ophthalmologie. LXVII. 1. — II. Die ophthalmologische Klinik. 1907. Nr. 24 u. 1908. Nr. 1—3. — III. Wochenschrift für Therapie und Hygiene des Auges. 1908. Nr. 22—27. — IV. L'Ophtalmologie provinciale. 1908. Nr. 1—3. — V. Revue générale d'Ophtalmologie. 1908. Nr. 1—3. — VI. Revue d'Hygiène et de Thérapeutique oculaires. 1908. Januar—März. — VII. La Clinique ophtalmologique. 1908. Nr. 2—6.

Vermischtes.

Bibliographie. Nr. 1—13.

I. Tabes und Syphilis.

Von Dr. **Otto Wernicke**, Direktor des Hospital Oftalmologico zu Buenos Aires.

Seit einigen Jahren scheint es mir, daß zwischen Tabes und Iritis luetica eine bisher nicht bekannte, aber sehr interessante Beziehung besteht. Diese Beobachtung zu vertiefen, war leider mein Krankenmaterial nicht ausreichend; einige Versuche, die in der Literatur verstreuten Krankengeschichten von Tabes von diesem Gesichtspunkte aus zu bearbeiten,

scheiterten an Mangel von Zeit und an der Beobachtung, daß nur in Ausnahmefällen ein genauer Augenbefund gegeben wird. Außerdem fürchtete ich, durch eine etwas anormale Serie von Fällen irregeführt zu sein, wie das ja schon vor mir manchem viel erfahreneren Beobachter zugestoßen ist. So hatte ich bis vor wenigen Tagen dieses Thema immer wieder auf die lange Bank geschoben, bis mir eine Arbeit von Wintersteiner in die Hände fiel und mir bewies, daß meine Beobachtung nicht so unbegründet ist und wohl verdient, an großen Nervenkliniken nachgeprüft zu werden.

Daß Tabes fast immer eine Folge von Lues ist, wird jetzt wohl allgemein angenommen; aber daß gewisse Luetiker fast immer von Tabes verschont bleiben, habe ich bis jetzt nirgends gelesen. Ich glaube nun folgenden Satz aufstellen zu können:

Luetiker, die an spezifischer Iritis gelitten haben, bleiben von Tabes verschont.

Wie gesagt, stütze ich diese Behauptung nur auf meine klinischen Beobachtungen. Wir wissen noch nicht genau, wie viel Luetiker Iritis bekommen und noch weniger können wir prozentualisch angeben, wie viel Luetiker tabisch werden. Eine so kleine Serie, wie meine Patienten darstellen, kann wohl eine Beobachtung anregen; aber beweisen kann sie nichts. Es ist also nötig, bei einer großen Anzahl von Tabikern die Augen genau zu untersuchen, um festzustellen, ob der von mir aufgestellte Satz allgemeine Gültigkeit hat.

Zu dieser Veröffentlichung bin ich ermuntert worden durch folgende Worte Wintersteiner's[1]:

„Nachdem bei der weitaus größten Mehrzahl der Paralytiker eine vorausgegangene Syphilis mit Sicherheit nachzuweisen und für die übrigbleibenden mit großer Wahrscheinlichkeit anzunehmen ist, überraschte einigermaßen das seltene Vorkommen von Chorioretinitis, bzw. auch von Residuen einer Iritis, welche doch sonst zu den häufigsten Manifestationen der Syphilis zählen. Während Decoloratio nervi optici in 18%, Atrophia nervi optici in 10,5%, zusammen also in 28,5% zur Beobachtung kamen, fand sich Chorioiditis nur elfmal, d. i. in 3,86%, Iritis fünfmal, d. i. in 1,76%, zusammen also in 5,62%."

Wie man hieraus ersieht, besteht also zwischen Iritis und Paralyse ein ähnliches Verhältnis; nur scheint es, daß abgelaufene Iritis bei Tabes noch sehr viel seltner ist als bei Paralyse.

Zur Erklärung dieses Verhältnisses sagt Wintersteiner, l. c.:

„Den Schlüssel für dieses auffällige Verhalten liefert vielleicht die Keimblattlehre, wobei man sich vorstellen könnte, daß eine gewisse Auslese

[1] Wintersteiner, Über die Augenspiegel-Untersuchung bei 1000 Geisteskranken. Wiener klin. Wochenschrift. 1907. Nr. 47. Zitiert nach der Wochenschrift für Therapie u. Hygiene des Auges.

stattfindet, indem einmal die ektodermalen Gebilde (Anlage des Zerebrospinalsystems samt der Augenblase) den Angriffspunkt für die syphilitischen Späterkrankungen abgeben und dabei gleichzeitig die Gebilde mesodermaler Abstammung (am Auge die Gefäßhaut) mehr verschont bleiben, während in einer andren Reihe von Fällen das umgekehrte Verhältnis stattfindet."

Von Wagner gibt an derselben Stelle seine Meinung über Winterstein's Beobachtungen wie folgt:

„Mir ist schon lange aufgefallen, daß unter den Paralytikern, von denen eine sehr große Zahl (ja vielleicht alle?) Lues gehabt hat, verhältnismäßig wenige sind, die in früheren Stadien ihrer syphilitischen Infektion Erkrankungen des Centralnervensystems gehabt haben, daß viele darunter sind, welche überhaupt nur ganz unbedeutende Sekundär-Erscheinungen gehabt haben. Ich glaube einen gewissen Antagonismus zu sehen zwischen Kranken, welche disponiert sind zu Sekundär-Erscheinungen, und zwischen Individuen mit Disposition zu progressiver Paralyse. Es hängt dies mit andren Beobachtungen zusammen. Es ist auffallend, daß viele der Paralytiker keine antisyphilitische Kuren durchgemacht haben oder nur ganz ungenügende. Ich denke mir also, dies könnte zusammenhängen mit einer Verschiedenheit der Disposition zu frühzeitigen Erkrankungen des Centralnervensystems syphilitischer Art einerseits und der Disposition zur Paralyse anderseits."

Ich halte mich nicht für berufen, eine Erklärung der Beziehungen zwischen Iritis und Tabes zu versuchen. Vielleicht ist es nicht uninteressant daran zu erinnern, daß schon behauptet worden ist, daß mit Sehnerven-Atrophie beginnende Tabes gewöhnlich gutartig verlaufen. Fälle von Tabes, deren vorhergegangene Lues tadellos und systematisch behandelt worden ist, sind, nach meinen Beobachtungen wenigstens, gar nicht selten.

II. Eine Erklärung der verschiedenen Anordnung der Netzhautschichten im Wirbeltierauge und dem Auge der Wirbellosen.

Von Prof. Dr. **O. Lange** in Braunschweig.

Die Entdeckung von K. E. v. Baer (1828), daß beim Hühnchen die Entwicklung der Augen nach Verschluß des Kopfteils der Medullarplatte mit einer beiderseitigen seitlichen Ausstülpung des Vorderhirnbläschens, den sog. primären Augenblasen, ihren Anfang nimmt, ist durch die weitere Forschung dahin erweitert worden, daß wir mit J. W. Withe, Heape, Hoffmann, Kupffer, Nussbaum, Froriep, Keibel u. a. es jetzt als

sichergestellt ansehen dürfen, daß die erste Anlage des Wirbeltier-Auges, d. h. des lichtempfindenden Apparates desselben, vom Amphioxus an aufwärts gerechnet, in je einer zu beiden Seiten der noch offenen Medullarrinne liegenden Einbuchtung der Medullarplatte, den sog. Augengruben ihren Ursprung nimmt, somit sich von vornherein als integrierender Teil des Central-Nervensystems, in specie des Gehirns, zu erkennen gibt. Hierdurch unterscheidet sich die Augen-Anlage der Wirbeltiere von der der Wirbellosen, deren im einzelnen so verschieden gebaute Augen, analog dem Gehör- und Geruchsorgan der Wirbeltiere, direkt aus der Epidermis, fern von der Medullarplatte ihren Ursprung nehmen und sich an der

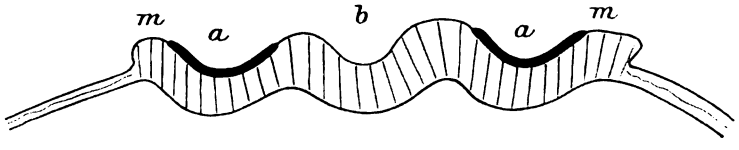

Fig. 1.
m m Medullarplatte. *a a* Augengruben. *b* Medullarrinne.

ursprünglich von ihnen eingenommenen Stelle der Körper-Oberfläche weiter entwickeln, wogegen die Augen-Anlage der Wirbeltiere beim allmählichen Schluß der Medullarplatte zum Medullarrohre in das Innere des Gehirns verlagert wird und erst später, als primäre Augenblase, wieder

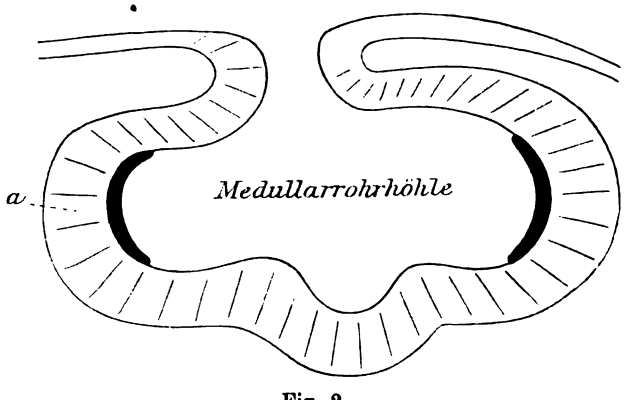

Fig. 2.
Die sich zum Medullarrohre schließende Medullarplatte.
a Laterale Wand der primären Augenblasen.

der Körper-Oberfläche von innen her bis zum Ektoderm nahe gebracht, sich erst hier, unter Beteiligung des benachbarten Mesoderms zum vollkommenen Auge ausbildet.

Mit der Erkenntnis dieser Verlagerung der ursprünglich an der Dorsalseite der Medullarplatte gelegenen Augengruben an die medialen Seiten des Großhirnbläschens, scheint mir die dem Auge der Wirbellosen

entgegengesetzte Anordnung der späteren Netzhautschichten im Wirbeltierauge, das ihr bisher anhaftende Wunderbare verloren zu haben.

Die Anordnung der Zellenlagen im Kopfteil der Medullarplatte, somit auch in den nur einen Teil dieser ausmachenden Augengruben, ist nach der Verlagerung derselben in die Tiefe, in den aus ihnen hervorgehenden Augenblasen eine der ursprünglichen direkt umgekehrte. Die in der Wand der offenen Augengruben (Fig. 1) dorsalwärts gelegenen Zellen liegen nun in der zur Retina werdenden lateralen Wand der primären Augenblasen (Fig. 2) und nach Einstülpung ersterer im Augenbecher (Fig. 3) medial bzw. proximal; diejenigen Zellen, die in der Wand der Augengruben von der Oberfläche derselben entfernt, d. h. proximal bzw. ventral lagen, bilden jetzt in der lateralen Wand der Augenblasen deren äußere Oberfläche, liegen somit in der Augenblasenwand distal. Hieraus resultiert, wie es mir scheint, für die Retina des Wirbeltier-Auges, im Gegensatze zur Retina der Wirbellosen, deren Augen-Anlage, wie oben bemerkt, in loco sich weiter entwickelt, die bekannte distale Lage des Ganglion opticum und die proximale, vom Lichte abgewandte Lage ihrer lichtempfindenden Schicht mit Notwendigkeit. Ja, ich möchte fast glauben, daß aus der Anordnung der Netzhautschichten allein in dem einzelnen Falle die Art der ursprünglichen Augen-Anlage, ob epidermoidal und in loco sich weiter entwickelnd, oder medullar mit stattgehabter Verlagerung in die Tiefe, erschlossen werden könnte.

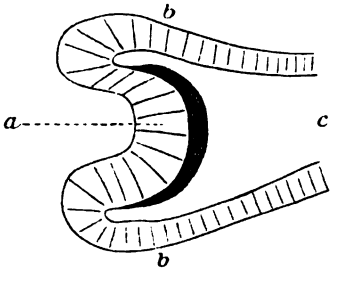

Fig. 3.
Linker Augenbecher. *a* Retina (eingestülpte laterale Wand der linken primären Augenblase). *b b* äußeres Blatt des Augenbechers. *c* Augenblasenstiel.

Bei den wenigen uns bisher bekannt gewordenen Wirbellosen, bei denen die Anordnung der Netzhautschichten eine dem des Wirbeltier-Auges ähnliche ist, wie bei Onchidium, Pecten, Spondylus, sind uns die frühesten Entwicklungsphasen der Augen noch nicht näher bekannt; es will mir aber nicht unwahrscheinlich scheinen, daß dieselben denen beim Wirbeltier sich abspielenden ähnliche sein dürften, d. h. eine Verlagerung der ursprünglich an der Körper-Oberfläche entstehenden Augen-Anlagen in die Tiefe in sich schließen. — Von größtem Interesse wäre es, über diese frühesten Entwicklungsvorgänge der Augen der genannten Wirbellosen ins Klare zu kommen.

[Aus der Abteilung für Augenkranke des Rud. Virchow-Krankenhauses in Berlin.]

III. Über einen Fall von Lymphangioma cavernosum orbitae.

Von Dr. **Fehr**, dirigierendem Arzt.

Die Veröffentlichung des vorliegenden Falles geschieht sowohl deshalb, weil derselbe wieder einmal vor Augen führt, welch eine klassische Methode wir an der KRÖNLEIN'schen Operation besitzen, als auch ganz besonders wegen der Seltenheit der entfernten Geschwulst.

Der Fall betrifft ein 45jähriges Fräulein, eine Wirtschafterin aus der Provinz, die früher immer kerngesund gewesen war. Vor $1^1/_2$ Jahren bemerkte sie zum ersten Male eine leise Vortreibung ihres rechten Auges, die ganz allmählich stärker wurde. Im Herbst vorigen Jahres stellten sich Schmerzen ein im Auge und Kopf, sowie Verschleierung des rechten Auges. Jetzt ging sie zum Arzt in ihrer Heimat, der eine Schmierkur einleitete. Da unter dieser die Beschwerden sich noch steigerten, kam sie Anfang Januar nach Berlin, um im VIRCHOW-Krankenhause aufgenommen zu werden.

Es bestand 1) eine Protrusio bulbi dextri von 12 mm. — Es sei bei dieser Gelegenheit hier auf eine bequeme Methode der Exophthalmus-Messung hingewiesen, die so einfach ist, daß sie vielleicht von diesem oder jenem schon geübt wird, die aber im neuen Handbuch von GRAEFE-SAEMISCH weder von LANDOLT, noch von BIRCH-HIRSCHFELD, welche sich eingehend mit der Exophthalmometrie beschäftigen, angeführt wird. Der Apparat ist JAVAL's Ophthalmometer; man stellt bei gut fixiertem Kopf und genau frontal gerichteter Gesichtsebene zunächst das Spiegelbildchen des gesunden Auges ein, dann das des kranken und mißt die Entfernung, um die man bei der zweiten Einstellung das Fernrohr hat zurückziehen müssen. Man mißt auf diese Weise die sog. relative Protrusion, d. h. die Protrusion des einen Auges vor dem andren. Ich glaube, daß diese äußerst einfache Methode bei sorgfältiger Ausführung an Genauigkeit kaum den komplizierten von Doin, Sattler-Hering, Snellen u. a. mit zum Teil kostspieligen Apparaten nachsteht, jedenfalls daß sie den Anforderungen der Praxis genügt, in der so wie so das Ophthalmometer nicht mehr zu entbehren ist.

Die Vortreibung war in unsrem Falle gerade nach vorn gerichtet bei gut erhaltener Beweglichkeit. Lider und Bindehaut zeigten keinerlei Veränderungen.

2) fand sich eine hohe Hypermetropie bei Emmetropie des andren Auges.

Sehschärfe rechts = $^1/_{15}$, + 5 Dioptr. = $^5/_{15}$
„ links > $^5/_5$ E.

Das Gesichtsfeld war normal.

Doppeltsehen war nicht hervorzurufen.

3) war allein auf dem rechten Auge eine ausgesprochene Stauungspapille festzustellen.

Dieser dreifache Befund genügte zur Diagnose eines retrobulbären Tumors, der den Augapfel vorgetrieben, ihn am hinteren Pol abgeplattet und damit Achsen-Hypermetropie gemacht und durch Kompression der Centralgefäße Zirkulationsstörungen im Sehnerven bedingt hat. Über die Natur der Neubildung waren nur Vermutungen zu hegen. Von den am häufigsten in der Orbita beobachteten Geschwülsten waren die Cyste wegen des Fehlens von Fluktuation, die Blutgefäß-Geschwulst wegen des Fehlens von Pulsation, von Anschwellen des Exophthalmus beim Bücken sowie von sichtbarer Gefäßfüllung der Lider und Bindehaut, das periostale Sarkom wegen des Fehlens seitlicher Verdrängung und von Beweglichkeitsstörung unwahrscheinlich. Der Umstand, daß die Vortreibung gerade nach vorn gerichtet war, sowie das Erhaltensein der Beweglichkeit sprach für die Entwicklung der Geschwulst innerhalb des Muskeltrichters. Die Bösartigkeit konnte trotz der langsamen Entwicklung natürlich nicht ausgeschlossen werden; aber auch wenn der Tumor nicht das Leben bedrohte, mußte operiert werden; denn sicher gefährdete er in hohem Grade die Sehkraft; außerdem verursachte er zeitweise heftige Schmerzen. In Frage kam nur die Krönlein'sche Operation, die nach Helbron[1] indiziert ist bei allen schwer erreichbaren, tief in der Orbita sitzenden Erkrankungsherden von nicht ausgesprochen malignem Charakter.

Die Operation wurde am 6. Januar in typischer Weise zufallsfrei ausgeführt. Nach Zurückklappen des resezierten dreieckigen Knochenstückes der seitlichen Orbitalwand wurde die Periorbita unterhalb des M. rect. extern. eröffnet. Der eingeführte Finger fühlt sofort im Muskeltrichter eine pflaumengroße prallelastische Geschwulst, die den Raum zwischen Augapfel und Spitze der Orbitalpyramide fast ganz ausfüllt. Der Sehnerv liegt ihr nasenwärts auf, ohne mit ihr fester verwachsen zu sein; überhaupt ist nirgends eine festere Adhäsion vorhanden, so daß der Finger sie fast ganz aus ihrer Umgebung zu lösen vermag; die Loslösung vervollständigt das stumpfe Raspatorium, womit auch der Tumor dann ohne Schwierigkeit aus der geräumigen Öffnung herausgehebelt wird. Die Blutung ist auffallend gering. — Die Heilung verlief ohne Störung; der resecierte Knochenlappen heilte glatt an, ohne besondere Callusbildung. Schon beim ersten Verbandwechsel war die Protrusion verschwunden, ebenso die Hypermetropie. Die Stauungspapille bildete sich innerhalb 14 Tagen zurück und die Sehkraft

[1] Zur Krönlein'schen Operation von Dr. Jos. Helbron, Berlin, 1905.

wurde wieder normal. Von Funktionsstörung war nichts weiter als eine Abduzens-Parese zu verzeichnen; aber auch diese, die nur die Folge einer Dehnung des Muskels war, besserte sich schon innerhalb der Nachbehandlung. Fig. 1 gibt die Photographie der Patientin wieder, die 3 Wochen

Fig. 1.
Die Patientin 3 Wochen nach der Operation.

Fig. 2.
Die aufgeschnittene Geschwulst in natürlicher Größe.

nach der Operation am Tage der Entlassung im Institut des Herrn Kollegen Levy-Dorn angefertigt wurde.

Am 12. März schrieb die Patientin, daß sie ganz beschwerdefrei ist, daß das Doppeltsehen verschwunden und die Beweglichkeit des Auges wieder eine ganz normale geworden ist, und daß sie kaum noch durch die Hautnarbe an ihr früheres Leiden erinnert wird.

Die exstirpierte Geschwulst hat die Form und Größe einer Pflaume (27 : 21 mm), sie ist ganz von einer Kapsel umkleidet. Die Konsistenz ist ziemlich derbe, die Oberfläche etwas gelappt und die Schnittfläche hell. (S. Fig. 2.)

Die im pathologischen Institut des Herrn Geh. Rat v. Hansemann vorgenommene histologische Untersuchung ergab das Bestehen eines Lymphangioma cavernosum. (S. Fig. 3.) Das Stroma der Geschwulst besteht im wesentlichen aus einem breiten, sehr zellenreichen Balkennetz von lockerem Bindegewebe, das mit der fibrösen Kapsel in Verbindung steht. Elastische

Fasern werden nur in der Umgebung der Blutgefäße angetroffen. Zahlreich finden sich innerhalb der Balken gleichsam wie Reste des Mutterbodens Züge von derben, kernarmen hyalin aussehenden Bindegewebe. Ansammlung von adenoidem Gewebe, von Lymphfollikeln oder auffallende Lymphocyten-Anhäufung, wie sie von WINTERSTEINER u. a. in ähnlichen Fällen

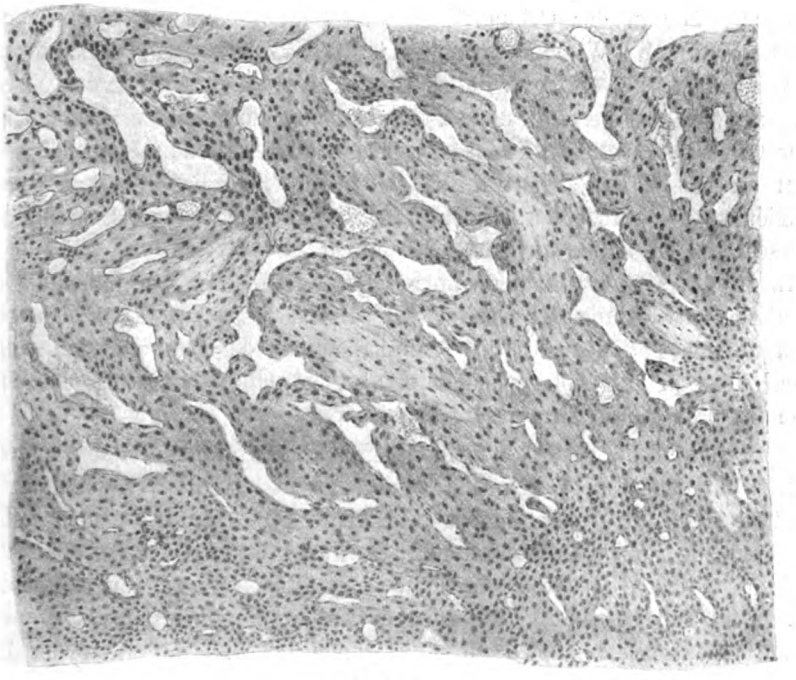

Fig. 3.
Vergr. 1 : 120.

gesehen sind, werden vermißt. Das Septenwerk umschließt ein System von kleinen und größeren mannigfach gestalteten, vielfach miteinander komunizierenden Hohlräumen, die mit einem Endothelbelag ausgekleidet sind; vorwiegend sind sie leer, zum Teil mit geronnener Lymphe, hier und da auch mit Blut angefüllt. Blutgefäße durchziehen nur in spärlicher Menge den Tumor.

Stellenweise nimmt die Geschwulst einen solideren Charakter an und ist da so zellreich (z. B. in Fig. 3 unten), daß der Verdacht besteht, daß wir hier die Umwandlung eines Lymphangioms in ein Lymphangiosarkom vor uns haben. Unsre Präparate ähneln den von v. HANSEMANN abgebildeten Formen, die die Grenze verwischen zwischen gutartig und bösartig, die Zwischenstufen darstellen zwischen den gutartigen Angiomen und den ausgesprochenen Angiosarkomen, die den Schluß erlauben, „daß die Hämangiome und Lymphangiome Geschwülste sind, die sich nicht bloß regionär

ausbreiten, sondern die schließlich auch nach mehr oder weniger langem Bestande bösartig werden können und dann auch in deutlicher Weise mikroskopisch den sarkomatösen Charakter erkennen lassen".[1]

Das Lymphangioma cavernosum gehört zu den seltensten Neubildungen der Orbita. Bisher sind 8 Fälle publiziert, den ersten beschrieb im Jahre 1878 v. FORSTER[2]; seine Mitteilung begegnete noch Zweifel, da selbständige Lymphgefäße in der Orbita fehlen. Es folgten dann einwandfreie Beobachtungen von WIESNER[3], AYRES[4], WINTERSTEINER[5], HIRSCHBERG[6], KAHN[7] und DEJONC.[8] In 5 Fällen (v. FORSTER, AYRES, WIESNER, WINTERSTEINER, KAHN) geschah die Exstirpation und histologische Untersuchung der Orbitalgeschwulst, in den übrigen 3 (HIRSCHBERG, KAHN, DEJONC) war die Diagnose gesichert durch das gleichzeitige Bestehen von Lymphangiomen der Bindehaut, Lider und Wange neben dem Exophthalmus. Diese letzteren Fälle, besonders der länger als 20 Jahre beobachtete Fall HIRSCHBERG's sind besonders interessant deshalb, weil bei ihnen die kongenitale Entwicklung der Orbitalgeschwulst erwiesen ist. Daß sie auch in den übrigen Fällen analog den Lymphangiomen der Haut und Schleimhaut wenigstens in der Anlage kongenital ist, ist eine Vermutung, die schon von früheren Autoren ausgesprochen ist.

Man muß die Fälle von Lymphangioma cavernosum orbitae trennen in solche, in denen die Geschwulst einen gut abgegrenzten Knoten darstellt und in solche, in denen jede scharfe Abgrenzung fehlt. Zu den ersteren gehören die Fälle von v. FORSTER, AYRES, WIESNER, KAHN I und der unsrige, zu den letzteren die Fälle von HIRSCHBERG, WINTERSTEINER, KAHN II und DEJONC. In sämtlichen Fällen dieser letzteren Gruppe bestand eine sichtbare Beteiligung der Bindehaut und der Haut der Lider und Umgebung des Auges, von den feinen Lymphangiektasien der Konjunktiva des Falles WINTERSTEINER's bis zu den massigen Bindehautwülsten und der Macrochilie im Falle HIRSCHBERG's. Nur bei diesen war im Leben die Diagnose zu stellen; erschwert freilich zuweilen durch die große Neigung zu Blutungen in den Tumor, wodurch ein Hämangiom vorgetäuscht werden konnte.

Bei der Gutartigkeit des Leidens konnte auf eine radikale Operation,

---

[1] Die Beziehung gewisser Sarkome zu den Angiomen von D. v. HANSEMANN. Zeitschrift f. Krebsforschung 3. Bd., 2. Heft.

[2] v. FORSTER, Archiv f. Ophthalm. 1878. XXIV, 2.

[3] WIESNER, Arch. f. Ophth. XXXII. 1886.

[4] AYRES, Amer. Journal of Ophth. 1895, p. 329 und Journ. med. Assoc. 1895. (Ref. in KNAPP's Arch. f. Augenh. 1896, S. 215.)

[5] KAHN, Deutschmann's Beiträge f. Augenh. 65. Heft, 1906.

[6] HIRSCHBERG, Centralbl. f. Augenh. Januar-Heft, 1906.

[7] WINTERSTEINER, Arch. f. Ophth., 1898, XLV, 3.

[8] DEJONC, Klin. Monatsblätter, Januar 1908.

die auch nur mit Entfernung des ganzen Orbitalinhalts möglich war, verzichtet werden. Allein im Falle Wintersteiner wurde die Exenteratio orbitae gemacht bei schon bestehender Amaurose, Hirschberg beschränkte sich auf wiederholte Exzisionen der Lid- und Bindehaut-Tumoren, ebenso Axenfeld (Dejonc I), Fuchs (Kahn II) suchte mittels Elektrolyse die Geschwulst zu veröden und zu verkleinern, freilich ohne dauernden Erfolg, da unter einer profusen Blutung, vielleicht durch Verletzung der Centralarterie Amaurose eintrat.

Bei den umschriebenen Tumoren wird man dagegen stets die radikale Entfernung anstreben müssen, da hier das Sarkom nie mit Sicherheit ausgeschlossen werden kann. v. Forster und Ayres operierten noch unter Opfern des Augapfels; im Fall Wiesner saß die haselnußgroße Geschwulst weit nach vorn außerhalb des Muskeltrichters, so daß sie der Exstirpation von vornher keine Schwierigkeiten bot. Fuchs operierte ebenfalls von vorn, indem er den M. rectus externus und superior durchtrennte und den Bulbus auf die Nase herüberrollte. Die Exstirpation der Geschwulst war aber erst möglich, als sie nach Anschneiden und Entleeren einer Cyste stark kollabierte. Dauernde Abduzens-Lähmung blieb zurück.

Unser nach Krönlein operierter Fall ist somit der erste Fall von tiefsitzendem Lymphangioma cavernosum orbitae, der ohne jede Funktionsstörung zur Heilung geführt worden ist. Da die Geschwulst stumpf in geschlossener Kapsel herausgebracht ist, so besteht auch für den Fall ihrer Bösartigkeit gute Aussicht, daß die Heilung eine dauernde ist.

Klinische Beobachtungen.

Zur Kasuistik der polypoiden Geschwülste der Bindehaut.

Von Sanitätsrat Dr. Hilbert in Sensburg.

Polypenartige Geschwülste der Bindehaut gehören zu den Seltenheiten. Elschnig[1] führt in einer im Jahre 1889 erschienenen Arbeit die damals aus der Literatur bekannten 14 Fälle dieser Erkrankung unter kritischer Würdigung derselben auf. Die später erschienenen Arbeiten über diesen Gegenstand sind bei Saemisch[2] zu finden, zu welchen dann noch als letzte Fälle die von Cosmettatos[3], bei einem 7jährigen Kind und von Laferrère[4], (45jähriger Mann, dessen Bindehaut leicht blutete,) hinzutreten. Es handelt sich mithin im ganzen um eine nur geringe Anzahl derartiger Krankheitsfälle.

---

[1] Elschnig, Über die polypenähnlichen Geschwülste der Bindehaut. Archiv f. Augenheilkunde 1889, Bd. XIX, S. 63.

[2] Graefe-Saemisch, Handbuch der gesamten Augenheilkunde, II. Aufl. 1904, II. Teil, Bd. V, 1. Abt., Kap. IV, S. 665. (Saemisch, Krankheiten der Konjunktiva, Kornea und Sklera.)

[3] Cosmettatos, Multiple fibromatöse Polypen (Fibromes muqueux) der Bindehäute. Die ophthalmologische Klinik. 1906, Nr. 1.

[4] Laferrère, Blutige Tränen. L'Ophtalmologie provinciale. 1906. Nr. 8.

Im Herbst vorigen Jahres hatte ich nun die seltene Gelegenheit einen derartigen Fall in Behandlung zu bekommen. Herr A. B. aus B. hiesigen Kreises, Landwirt, 20 Jahre alt, stellte sich mir mit der Klage vor, daß sein rechtes Auge seit einigen Wochen entzündet sei, genau könne er den Termin des Beginnes der Erkrankung nicht angeben. Er leide seit dieser Zeit an Tränenträufeln und habe das Gefühl, als ob er sich Sand ins Auge gestreut hätte; morgens sei das Auge verklebt und könne erst nach gehöriger Reinigung geöffnet werden.

Die Untersuchung ergab folgenden Befund: kräftig gebauter und gesund aussehender junger Mann; beide Lider des rechten Auges erscheinen etwas gerötet (Reibungseffekte), desgleichen die Bindehaut der Lider. Beim Umstülpen des oberen Lides präsentiert sich ein keulenförmiges Gebilde, das, im Fornix der Bindehaut, etwa auf der Grenze zwischen innerem und mittlerem Drittel desselben entspringend, 1 cm weit herabhängt. Dieses Gebilde ist in seinem Ursprung fadendünn und besitzt, im Umfang allmählig zunehmend, an seinem freien Ende einen Durchmesser von etwa 2 mm. Hier ist auch gleichzeitig seine größte Dicke. Die Farbe dieser gestielten Geschwulst ist lebhaft rot, ebenso wie die der ganzen Bindehaut; ihre Konsistenz ist weich, ihre Oberfläche erscheint leicht granuliert, während die der Lidbindehaut aufgelockert, sammetartig erscheint.

Es handelt sich also um eine sogenannte polypoide Geschwulst der Bindehaut.

Diese Geschwulst entfernte ich nun sofort durch einen Scherenschnitt dicht an ihrem Ansatz und stillte die geringfügige Blutung durch Betupfen mit einem spitzen Höllensteinstift. Zur Behandlung des bestehenden Bindehautkatarrhs verordnete ich Einträuflungen der üblichen Zinksulfat-Lösung.

Nach 8 Tagen war der Katarrh beseitigt und der Patient frei von subjektiven Beschwerden. Die Heilung hielt auch an und ich konnte nach Ablauf von 6 Wochen feststellen, daß der junge Mann gesund und rezidivfrei war. Später habe ich ihn nicht mehr zu Gesicht bekommen, da er aus hiesiger Gegend verzog.

Was die Ätiologie derartiger Bildungen betrifft, so ist dieselbe dunkel. Deschamps[1] ist der Meinung, daß die polypoiden Geschwülste der Bindehaut zumeist durch verkannte Fremdkörper, die in den Bindehautsack eingedrungen seien, verursacht würden.

Es ist bei der Seltenheit derartiger Vorkommnisse schwer, diese Ansicht anzuerkennen oder zu bestreiten. Jedenfalls lieferte weder die Anamnese, noch der objektive Befund meines Falles einen Anhaltspunkt für die Annahme von Deschamps. Ein Fremdkörper war im Bindehautsack nicht aufzufinden, auch wurde das Eindringen eines solchen von dem Patienten bestritten, was hier besonders ins Gewicht fällt, als sonst diese Ätiologie beim Publikum sehr beliebt ist und bei jeder Gelegenheit herangezogen wird.

Die pathologische Anatomie und die Klassifikation dieser Art von Geschwülsten ist in dem zitierten Werk von Saemisch[2] einzusehen.

Die Veröffentlichung des vorstehenden Falles ist durch seine Seltenheit gerechtfertigt.

---

[1] Deschamps, Ätiologie der Bindehautpolypen. Annales d'Oculistiques. 1903. März—Juli.

[2] A. a. O.

Unser Büchertisch.

Neue Bücher.

*1) Graefe-Saemisch, 130.—134. Lieferung. Verletzungen des Auges mit Berücksichtigung der Unfall-Versicherung, von A. Wagenmann, Prof. in Jena.

2) The proceedings of the Optical Society. The Thomas Young oration 1907. The development of the science of physiological optics in the nineteenth Century by Prof. M. H. E. Tscherning, Direct. du Laborat. d'ophtalmologie à la Sarbonne, Paris (4°, 8 S.).

Eine interessante Würdigung des großen Thomas Young.

3) Physikalische Chemie und Medizin. Ein Handbuch, herausgegeben von A. v. Korányi in Budapest und P. F. Richter in Berlin. I. Bd. mit 27 Abbild. Leipzig, 1907, Verlag von Georg Thieme. (575 S.)

Das Werk soll die Bedeutung der Gesetze und Methoden der physikalischen Chemie für die Spezialgebiete der medizinischen Wissenschaft klarlegen.

4) Deutsches Museum von Meisterwerken der Naturwissenschaft und Technik in München. Führer durch die Sammlungen.

Enthält eine kurzgefaßte Geschichte der Optik.

5) Collectio ophthalmologia[1]. Veterum Auctorum Fasc. VI. Anonymi tractatus de egritudinibus oculorum ex dictis sapientium veterum compillatus.[2] Ejusdem tractatus de quibusdam dubiis circa dicta oculorum concurrentibus. (Fragmentum.) Publiés pour la première fois et précedés d'un aperçu sur la pratique de l'oculistique au moyen âge, par le Doct. P. Pansier, d'Avignon. Paris, J. B. Baillière et Fils, 1908. (55 S.)

Das Titelbild enthält in Fig. 1 die Darstellung eines Star-Stichs aus dem Jahre 1352, nach dem Ms. 13076 der Bibl. zu Brüssel, und auf Fig. 2, nach Albertotti, die Wiedergabe eines Fresco-Bildes aus dem Jahre 1352 mit einem brillentragenden Kardinal. In der vollständigen und interessanten, schon öfters vom Verfasser veröffentlichten Einleitung über die augenärztliche Praxis im lateinischen Mittelalter werden leider alte Irrtümer ruhig wiederholt, werden ferner sicher bewiesene Tatsachen nur als Vermutungen angeführt. Das Ms. 1024 der Bibliothèque de l'Arsenal enthält also in schöner Schrift des XIV. Jahrhunderts u. a. die im Titel benannten Abhandlungen. Den Tractatus hält Pansier für eine Kompilation nach arabischen Autoren, die aus deren lateinischen Übersetzungen im XIII. Jahrhundert angefertigt sei. Aber es könnte auch einfach Übersetzung einer minderwertigen arabischen Kompilation sein: ein arabisches Ms. des Escurial (Casiri Nr. 899) z. B. enthält auf Bl. 130—88 „Kapitel der Augen, gesammelt aus den Büchern der Früheren".

Der Inhalt dieses lateinischen Machwerks ist so dürftig und die Form so mangelhaft, daß wir der Geduld und dem Fleiß des Herausgebers unsre Anerkennung nicht versagen wollen.

6) Surgical instruments in Greek and Roman Times, by John Stewart Milne. M. A., M. D. Aberdeen, Keith gold medallist in clinical Surgery. With Illustrations. Oxford. At the Clarendon Press.

---

[1] Text ophtalm.
[2] Text compillatis.

Obwohl es nur eine Doktor-Schrift, und die philologische Schulung des Verfassers noch gering ist, weht doch ein Geist wissenschaftlichen Strebens aus diesem Werke.

Von Augen-Instrumenten werden nur erwähnt die Star-Nadel, die Augen-Sonde (mit Löffelchen), die Lidschaber. Von der Star-Nadel sind in den Funden nur Griffe erhalten geblieben, die stählerne Nadel ist geschwunden.

Der Verf. sagt, die Literatur über seinen Gegenstand sei nur „kontinental". Das ist ganz richtig, obwohl wir auf dem Kontinent diesen Unterschied eigentlich niemals machen. Er hätte aber doch so manche Arbeit noch erwähnen können, wie die von H. Schoen und Gurlt. H

Gesellschaftsberichte.

Ophthalmologische Gesellschaft zu Wien.

Sitzung vom 17. Februar 1908.

Pertsch stellt einen Fall von gestieltem, am Limbus entspringendem dunkel pigmentierten Tumor vor, der sich am linken Auge einer ca. 40jähr. Patientin befindet. Die Geschwust, die seit 1 Jahre besteht, ist haselnußgroß, bedeckt einen Teil der Hornhaut und ragt aus der Lidspalte hervor. Eine zweite dunkle Tumormasse ist im unteren Bulbusabschnitte unter der Conjunctiva, jedoch mit derselben verschieblich, sichtbar. Das Augeninnere ist normal, S = $^6/_{12}$. Die Diagnose wird auf Melanosarcoma conjunctivae gestellt und es ist die Enukleation in Aussicht genommen.

L. Müller berichtet über einen Fall beiderseitiger traumatischer Abduzenslähmung. Ein Mann stürzte von einem Kohlenwagen, dessen Räder über Brust und Hals gingen. Neben inneren Verletzungen bestand eine Fraktur des rechten Unterkieferwinkels. Bei der am nächsten Tage vorgenommenen Untersuchung bestand beiderseitige totale Abduzenslähmung. Beweglichkeit der Augen nach oben, unten und innen frei. Nach einigen Tagen trat Kontraktur der Antagonisten mit Konvergenzstellung der Augen auf. 14 Tage nach dem Unfall starb der Patient. Obduktionsbefund (Prof. Schlagenhauser) ergibt eine Zerreißung beider Nn. abducentes, knapp an der Gehirnbasis, während die Schädelbasis normal war. Mikroskopisch fand sich zentripetal wie zentrifugal eine Degeneration der Nervenfasern. Die Abduzenskerne waren normal. Bei der forcierten Beugung und Streckung der Wirbelsäule, die bei der Verletzung stattfand, dürften rasche in entgegengesetzter Richtung verlaufende Wellen der Zerebrospinalflüssigkeit entstanden sein, welche die Zerreisung der beiden Nn. abducentes verursachten. Analog wäre dieser Fall denjenigen, die bei Lumbalpunktionen (auch von Quincke selbst) beobachtet wurden, und die wohl nicht auf eine Vergiftung durch injizierte Anästhetikum, sondern auf ähnliche Flüssigkeitsbewegungen zurückzuführen sein.

Klein denkt erstens an die Möglichkeit der Nervenzerreißung bei der Obduktion und meint, die Lähmung könnte auf diabetischer Basis erfolgt sein (analog dem traumatischen Diabetes beim Zuckerstich von Claude Bernard) und bedauert das keine Harnuntersuchung vorliegt. Möglich wären auch kleine Blutungen in die Kerne, die zur Zeit der Obduktion bereits spurlos resorbiert waren.

Müller stellt fest, daß der Harnbefund stets normal war. Die Kerne sind vollständig normal.

Salzmann meint, daß aus der Verschiebung des Lendenmarkes bei forcierter Beugung nicht gefolgert werden dürfe, daß auch das verlängerte Mark die Bewegung mit mache.

Müller hat auch bloß an eine Flüssigkeitsverschiebung, nicht an eine Organverschiebung gedacht.

Zimmermann schließt sich Müller's Ansicht an.

Schnabel stellt einen Patienten vor, bei dem das einzige Symptom von Glaukom in der Veränderung des Sehnerven besteht. An Stelle der Papille des rechten Auges befindet sich ein tiefes, steilrandiges Loch. Nur an der nasalen Wand des Loches befindet sich ein geringer Teil des intrachorioidealen Teiles des Sehnerven in Gestalt einer dünnen Lage dunkelgrauen Gewebes und der Gefäße der medialen Papillenhälfte. Der Rand der Chorioidea bildet den Rand einer Grube, die vor dem im Sklerotikalkanal endenden Sehnervenstamme liegt. Umgeben ist die Papille von einem Gürtel entfärbter Aderhaut. Während der 4wöchentlichen Beobachtung auf der Klinik war der Druck stets an der unteren Grenze des physiologischen. Es handelt sich also um einen Fall, der nach v. Graefe als Amaurose mit Sehnerven-Exkavation bezeichnet werden muß.

In einer zweiten Gruppe von Fällen entsteht, wie Schnabel zuerst 1876 beschrieben hat, die Exkavation bei normalem Augendruck in Augen, in denen die Iridektomie den akut gesteigerten Augendruck dauernd auf normale Höhe herabgesetzt sah. Außer den 1876 publizierten Fall hat Schnabel 1885 einen zweiten beschrieben und seit 1896 sind auf der Klinik 8 derartige Fälle beobachtet worden. Dieses Vorkommnis dürfte also nicht allzu selten sein, kaum seltener, als die Amaurose mit Sehnervenexkavation. Am häufigsten sind die Fälle der dritten Gruppe, in denen die Exkavation während des Bestehens des erhöhten Druckes auftritt.

In den Fällen aller drei Gruppen haben die Exkavationen dasselbe Aussehen; ihre Bildung muß aber nicht dieselbe sein und es ist notwendig, die Entstehungsweise zu studieren. Bei dem vorgestellten Patienten, als Vertreter der ersten Gruppe, kann man das Verschwinden des Papillengewebes und die Verlagerung der Centralgefäße und ihrer nasalen Äste um etwa $^1/_3$ P. D nach der nasalen Seite an die Wand der Exkavation erkennen. Als Rest des Papillengewebes ist der dünne Streifen dunkelgrauen Gewebes stehen geblieben. Im anderen Auge besteht ein früheres Stadium der Entwicklung desselben Zustandes. Hier ist ein Teil des Papillengewebes erhalten, besitzt aber eine aus dunklem Grau und schmutzigen Roth gemischte Farbe; dadurch erscheinen die Arterien undeutlich. Temporal befindet sich eine etwa $^1/_4$ papillengroße, tiefe, randständige Grube mit auffallend scharfem Rande und steilen Wänden. Oben und unten gehen ihre Grenzen nicht weiter, als es häufig die der physiologischen Exkavationen tun, nasal dringt sie tief und unregelmäßig in die Papillensubstanz ein und fängt bereits an, die Gefäße nasalwärts zu verdrängen. Es geht also eine Zerstörung der krankhaft gefärbten Papillensubstanz vor sich, wodurch lateral die Wand des Sehnervenkanals bloßgelegt worden ist, medial die Gefäße nasalwärts verschoben worden sind.

Im Falle der zweiten Gruppe (1885 publiziert) war vom 3. bis zum 12. Tage nach der Iridektomie die Papillensubstanz schmutzigrot, bei bestehender großer physiologischen Exkavation. Am 12. Tage trat zwischen der physiologischen Exkavation und dem unteren Papillenrande ein seichtes

Grübchen auf; am 14. Tage kamen eine im nasalen und eine im oberen Teile der Papille gelegene Grübchen hinzu. Diese Grübchen wuchsen, konfluierten miteinander und mit der physiologischen Exkavation. Dabei rückten die Hauptarterienäste von den Venen ab nach der nasalen Papillenseite hinüber. 8 Tage nach Auftreten der ersten Stelle (am 23. Tage) war die totale Exkavation fertig. Am 25. Tage begann sich der Hals zu bilden und war am 29. Tage vollständig entwickelt. Während dieser Zeit blieb die Lamina cribrosa an derselben Stelle, der Druck war normal, Sehschärfe und Gesichtsfeldausdehnung nahmen zu.

In allen Fällen also tritt zuerst eine Trübung und Rötung der Papille auf; sie wird vom Zerfall des Gewebes gefolgt mit Verlagerung der Gefäße an der nasalen Wand des Sehnervenkanals. Die Geschwindigkeit der Entstehung ist eine verschiedene, ist aber nicht in allen Fällen der zweiten Gruppe so rasch, wie im angeführten Falle. So war z. B. in einem 1899 operierten Fall die Papille 9 Tage nach der Operation normal. 13 Monate später waren neben der physiologischen Exkavation noch nasal und nasal oben je eine kleine pathologische Exkavation sichtbar. 33 Monate nach der Operation waren diese Grübchen zu einer großen Exkavation konfluiert, die seichter war als die physiologische. Die Sehschärfe (0,7) war gleich, wie nach der Operation, das Gesichtsfeld enger, der Druck normal. Auch in einem anderen Falle war der Vorgang der gleiche.

Die tiefen, totalen, steilrandigen, randständigen Exkavationen, die so häufig bei akuter Drucksteigerung entstehen, sind wohlbekannt. Aber auch in den Fällen dieser Gruppe kann die Exkavation dieser Merkmale entbehren.

Bei einer Frau mit totaler Exkavation und Amaurose des rechten Auges war im linken, sonst normalen Auge eine unterhalb der physiologischen Exkavation befindliche Stelle etwas blaß. Bei täglichem Pilokarpingebrauch waren nach einem Jahr Sehschärfe und Gesichtsfeld noch normal, an der früher blassen Stelle aber fand sich eine seichte Exkavation, die sich im Laufe von weiteren 5 Monaten nicht veränderte. Es bestand aber jetzt nasal noch eine Exkavation. Diese Exkavationen waren seichter, als die physiologischen, nicht steilwandig, nicht scharfrandig und nicht randständig. Bei allen beschriebenen Vorgängen geht Nervensubstanz zu Grunde. In allen Fällen bleibt die Lamina cribrosa an Ort und Stelle, auch vertieft sich der Boden der physiologischen nicht. Bei Exkavationen, die während Drucksteigerung auftreten, sinken die Gefäße nicht nach hinten, sondern legen sich an die nasale Wand des Sehnervenkanals. In allen Fällen, ob der Druck erhöht ist oder nicht, kommt die Exkavation in gleicher Weise zustande.

Die Exkavationsbildung in Augen, welche durch die Iridektomie von Drucksteigerung und deren rückbildungsfähigen Folgen befreit wurden, wurde bisher nicht beobachtet. Die Amaurose mit Sehnerven-Exkavation ist wohlbekannt und bot der Erklärung viele Hindernisse. v. Graefe zählte diese Fälle zum Glaukom, viele nannten sie Glaucoma simplex. Donders hatte mit diesem Namen Fälle belegt mit Drucksteigerung und deren Folgen ohne komplizierende Entzündung; in diesen Fällen fehlt aber die Drucksteigerung.

Schmidt-Rimpler hält sie für gewöhnliche Atrophie, zu der in ungewöhnlicher Weise Exkavationsbildung hinzutritt. Aber bei Amaurose mit Sehnerven-Exkavation ist nicht ein einziges Merkmal gewöhnlicher Atrophie vorhanden, und fehlt kein einziges Merkmal der glaukomatösen Atrophie. Schmidt-Rimpler's Anschauung hilft also nicht weiter.

Klein macht darauf aufmerksam, daß er bereits im Jahre 1876 die

allmähliche Entwicklung der glaukomatösen Exkavation beschrieben habe. Er hat auch die Exkavation in iridektomierten Augen entstehen sehen, in denen vor der Operation keine Exkavation bestanden hatte und der Druck nach der Iridektomie niemals erhöht war.

Meller findet, daß das linke Auge des vorgestellten Patienten härter sei als das rechte und härter als normal. Da das rechte Auge nicht pathologisch weich ist, so muß bei bestehender Druckdifferenz das linke härter sein. Er schlägt vor, den Druck mit dem Tonometer von Schiötz zu untersuchen, der sich auf der Klinik des Hofrates Fuchs bewährt hat. Meller ist auch der Meinung, daß bei Glaucoma simplex der Druck stets, wenn auch nur um ein geringes erhöht sei. Bei den Fällen von akutem Glaukom ist die Drucksteigerung sofort erkennbar, während bei anderen Fällen die geringe Druckerhöhung für den tastenden Finger nicht erkennbar ist.

Salzmann meint, daß die Fälle von Amaurose mit Sehnerven-Exkavation tatsächlich zum Glaukom gehören, da sie, wie Hirschberg hervorgehoben hat, und Salzmann aus eigener Erfahrung bestätigen könne, mit tastbarer Drucksteigerung endigen.

Schnabel. Klein hat tatsächlich als erster die Exkavationsbildung am lebenden Auge richtig beobachtet. Salzmann's Erfahrungen stimmen mit denen der Vortragenden überein. Während der 4wöchentlichen Beobachtung des Patienten war der Druck in beiden Augen konstant, rechts an der unteren Grenze des normalen, links etwas höher, aber auch normal. Die Betastung mit dem Finger scheint dem Vortragenden wertvoller als die Untersuchung mit den bekannten Tonometern, doch ist der Vortragende vollständig mit der Benützung des Tonometers von Schiötz einverstanden.

Meller will gar nicht auf die Theorie der Entstehung der glaukomatösen Exkavation eingehen. Es handle sich bloß um die Feststellung, ob in den Fällen der zweiten und dritten Gruppe niemals Drucksteigerung bestehe. Ließe sich objektiv in diesen Fällen die Drucksteigerung feststellen, so falle damit Schnabel's Einteilung. Eine getrennte Frage sei dann die der Beziehung der Drucksteigerung zur Entstehung der glaukomatösen Exkavation.

Sachs fragt den Vortragenden, ob in den Fällen, wo die Iridektomie den Druck dauernd herabsetzt und, die damit zusammenhängenden Symptome beseitigt, auch das glaukomatöse Sehnervenleiden günstig beeinflußt wird.

Salzmann hat ein Glaukom nach Katarakt-Extraktion beobachtet, das anfänglich nur ein Centralskotom zeigte, so daß die Diagnose Tabak-Amblyopie gestellt wurde. Die Therapie war aber erfolglos, und es trat Drucksteigerung auf, die trotz 6 Operationen (Iridektomie, Sklerotomie, Punktion) bestehen blieb.

Die seitliche Verschiebung der Gefäße bei der Entstehung der glaukomatösen Exkavation erklärt sich aus dem schiefen Verlaufe des Sehnervenkanals. Je weiter in einem solchen Sehnerven die Lamina cribrosa liegt, desto weiter nasal muß die Projektion der Gefäßpforte fallen.

Zimerman schließt sich Meller an und führt als Beleg folgenden Fall an: Vor mehr als 10 Jahren wurde eine Patientin wegen chronischen Glaukoms beiderseits iridektomiert, und der Druck war seitdem niemals pathologisch. Trotzdem bildete sich rechts eine totale glaukomatöse Exkavation aus, die normale Sehschärfe sank auf exzentrische Lichtempfindung. Links bildete sich bei normaler Sehschärfe und Gesichtsfeld eine geringe periphere Netzhautabhebung vor 9 Jahren. Es entstand ein entsprechender Gesichts-

felddefekt. Der Zustand ist seitdem stationär, nur ist der Druck etwas niedriger als rechts.

Kunn schließt sich vollständig der Ansicht von Schnabel an.

Schnabel. Die Frage des Hrn. Kollegen Sachs kann der Vortragende nur unbedingt bejahen. Trotzdem die glaukomatöse Exkavation nicht durch Druck erzeugt wird, beeinflußt die Iridektomie nicht nur den Druck in vorteilhafter Weise, sondern auch das Sehnervenleiden. Die Druckerhöhung im glaukomatösen Auge wird durch Hinzutritt pathologischer Flüssigkeit zu der normaler Weise im Auge erhaltenen bedingt. Sie wirkt sowohl durch die Quantität, indem sie die Überfüllung mit ihren Folgen verursacht, als auch durch die Qualität, indem das Kammerwasser trüb wird. Entsteht die Exkavation nicht durch die Massenzunahme der intraokularen Flüssigkeit, so muß diese auf eine andre Art die Zersetzung der Nervenfasern bewirken. Der Vortragende hat anatomisch nachgewiesen, daß Zerfall und Resorption der Nervenfasern zur Bildung der glaukomatösen Exkavation führt. Es wird möglich, daß die Qualität der pathologischen Flüssigkeit die Schuld an dem Zerfall der Nervenfasern trägt.

Sitzung vom 16. März 1908.

R. Bergmeister zeigt ein 3 wöchentliches Kind mit Blennorrhoea neonatorum und Lidgangrän. Es ist das dritte Kind einer gesunden Mutter. Anhaltspunkte für hereditäre Lues ergaben sich nicht. Das durch eine schwere Entbindung geborene Kind soll starke Schwellung der Lider aufgewiesen haben, wobei auch eine fleischwasserähnliche Sekretion bestand. Die Hebamme schrieb diesen Erscheinungen keine Bedeutung bei, so daß erst am 9. Tage ein Arzt konsultiert wurde, der Waschungen mit hypermangansaurem Kali vorschrieb. Am 14. Tage traten zuerst am Unterlid des linken Auges Ulzerationen auf, die sich auf das obere Lid ausbreiteten und das Gewebe bis auf die Faszie zerstörten. Als das Kind zur Aufnahme auf die II. Augenklinik kam, war die Hornhaut des rechten Auges bereits perforiert, in der des linken Auges bestand ein Ringgeschwür, das wenige Tage darauf auch perforierte. Die bakteriologische Untersuchung ergab eine Mischinfektion von Gonokokken und Streptokokken, was wohl die Schwere der Affektion an Lidern und Hornhäuten erklärt. Fuchs hat einen Fall von Gangrän aller 4 Lider bei Blennorrhöe beschrieben. Es mag in solchen Fällen die Ernährungsstörung durch die Schwellung und das Ödem, zu denen sich als Folge Zirkulationsstörung gesellt, die Entwicklung so schwerer Erscheinungen bei einer an sich schweren Infektion begünstigen. Ähnliches wird bei Genitalgonorrhöe beobachtet. Dafür, daß Suffusion und Ödem die Empfindlichkeit der Gewebe steigert, kann der Fall als Beleg dienen, in dem nach einer Neurotomia optico-ciliaris Suffusion und Ödem auftrat, der sich dann Gangrän anschloß.

Tertsch hat bei einem 4 Tage alten Kinde, das deutliche Zeichen hereditärer Lues (Anal-Papeln) aufwies, das durch Nekrose bedingte Fehlen aller 4 Lider gesehen.

Guzmann stellt einen 65jährigen Patienten vor, der an Pemphigus conjunctivae leidet. Derzeit sind weder an der Haut, noch an den Schleimhäuten Anzeichen von Pemphigus vorhanden. Es besteht beiderseits Symblepharon posterius, rechts narbige Trübung der Hornhaut, links fleckenförmige Xerose der Conjunctiva bulbi.

Lauber stellt 1) einen 42jährigen Patienten vor, der beiderseits eine

Hypermetropie von 3,5 D aufweist. Der rechte Augenhintergrund ist normal. Die Papille des linken Auges ist stehend oval und steht schief so, daß ihr nasaler Rand gegenüber dem temporalen hypermetropisch ist. Die Papille umschließt mit je einem oberen und unteren zipfelförmigen Fortsatz den nasalen Teil des oberen und unteren Randes eines temporal von ihr liegenden Koloboms. Dieses ist etwa 2 PD breit, besitzt einen temporalen, pigmentierten und deutlich überhängenden Rand, ist von weißer Farbe und hat kleine Pigmentflecken auf seinem Grunde. Einzelne Äste der Centralgefäße ziehen unter entsprechender Biegung durch das Kolobom, an dessen Grunde eine Vene entspringt. Einstellung des temporalen Papillenrandes mit + 2,5 D, des Grundes des Koloboms mit — 0,5 D, des temporalen Randes des Koloboms mit + 3,06, der Makulargefäße mit + 3,5 D. Sehschärfe beiderseits $^6/_6$, Gesichtsfeld mit Ausnahme der Vergrößerung des blinden Fleckes (9^0—20^0) normal.

2) Einen Fall von lochförmigem runden Kolobom an der Grenze von Papille und nach außen-unten gelegenem breiten Konus im linken Auge einer 32jährigen Patientin, deren beide Augen dieselbe Sehschärfe 0,6 und Refraktion — 2,0 D aufweisen. Gesichtsfeld bei leichter Vergrößerung des blinden Fleckes normal. Einen ähnlichen Fall hat Vortr. bei einer 29jährigen, an puerperaler Sepsis leidenden Frau gesehen. Eine Funktionsprüfung war bei der moribunden Frau nicht durchführbar. Es wurden die mikroskopischen Präparate demonstriert, die eine tiefe Grube im temporalen unteren Teile des Sehnerven erkennen lassen. In dieser Grube, deren Wand keinerlei Pigment enthält, liegen rudimentäre Netzhautpartien. Diese Stelle besitzt eine eigene Pialscheide und wird in ihrem extraskleralen Teile gemeinsam mit dem Optikus von der Duralscheide umschlossen. Vortr. führt die bisher klinisch untersuchten Fälle aus der Literatur an.

Wintersteiner zeigt das Präparat eines Bulbus von 32 mm Achsenlänge, der in vivo nicht untersucht wurde. Der Sehnerv dringt schief durch die Sklera ein, so daß die Papille fast senkrecht zur Sklera steht. Der nasale Teil der Nerven ist normal, der temporale Teil atrophisch. An diesen schließt sich eine Ektasie der hochgradig verdünnten Sklera an, in deren Bereich die Chorioidea und das Pigment-Epithel vollständig fehlen. Der Fall dürfte in vivo dem von Lauber zuerst vorgestellten ähnlich gesehen haben.

Wintersteiner zeigt anatomische Präparate eines Pseudoglioms. Der Bulbus stammt von einem 7jährigen Knaben. Anamnestisch ließ sich nur feststellen, daß das rechte Auge seit einiger Zeit blind sei; das linke Auge war normal. In den vorderen und hinteren Linsenschichten fanden sich punktförmige Trübungen. Die Papille war nur an dem Zusammentritt der Gefäße zu erkennen. Sie war umgeben von seicht aufgehobener Netzhaut, in der zahlreiche grauweiße Flecken sichtbar waren, über die die Gefäße unter deutlicher Biegung hinwegzogen. Stellenweise konnte man durch die zart getrübte Netzhaut die Aderhaut-Struktur sehen. In der Peripherie lagen an 2 Stellen größere, höckerige Tumoren, die zum Teil pigmentiert waren. Aus einer tiefen Einsenkung des einen strahlten Gefäße aus. Im unteren Teile des Fundus bestand eine große Netzhaut-Abhebung. In der Netzhaut konnten hier und da glänzende rhombische Kristalle gesehen werden. Es bestand Amaurose, der Druck war normal. Es wurde die Diagnose auf Gliom gestellt und die anfangs verweigerte Enukleation schließlich ausgeführt.

Schon bei der Durchschneidung traten Zweifel an der Richtigkeit der Diagnose auf, da sich die Anwesenheit von Knochen feststellen ließ, der bei Gliom niemals beobachtet werde. Die mikroskopische Untersuchung ergibt die Anwesenheit eines Tumors aus dicken, zum Teil konzentrisch geschichteten Bindegewebes in Form von Knoten in der Chorioidea, deren Gewebselemente größtenteils erhalten sind. Die atrophische Retina liegt der Geschwulstmasse auf, die zweifellos entzündlichen Ursprunges ist. Im Bindegewebe hat sich stellenweise spongiöser Knochen mit Markräumen gebildet. In der Netzhaut sind mehrere Cysten vorhanden, deren Inhalt aus Zelldetritus besteht, auch zwischen Retina und Chorioidea bestehen Cystenräume.

Auch an der Hand der Präparate kann man sich keine Klarheit über die Ätiologie des Prozesses verschaffen, begreift aber, daß klinisch die Diagnose nicht möglich war. Es läßt sich nicht einmal feststellen, von welchem Gewebe der Prozeß ausgegangen ist.

Wintersteiner zeigt ferner Präparate von 2 Fällen.

1) Das Präparat stammt von einem Patienten, bei dem die Diagnose auf Tumor nervi optici gestellt worden war, bei dem eine eitrige Keratitis den Einblick ins Augeninnere verwehrte und die Exenteration der Orbita ausgeführt wurde. Das Sarkom (ein kleinzelliges Spindelzellen-Sarkom) hat den Sehnerven komprimiert, gehörte ihm aber nicht an. In der unmittelbaren Nähe der Papille befand sich unter der intakten Netzhaut, Pigmentepithel und Glasmembran der Aderhaut ein tintenschwarzer flacher Tumor, der sich bei Entpigmentierung als ein Chromatophorom erwies. Es kann sich sowohl um einen Naevus, als auch um ein jugendliches Sarkom handeln.

2) Das Präparat eines kleinen Chorioideal-Sarkoms. Bei der Patientin war nach Katarakt-Extraktion Delirium tremens aufgetreten; es kam zur Wundinfektion. Kurze Zeit (8 Tage) nach der Operation starb die Patientin. Im vorderen Augapfel-Abschnitt sieht man schwere eitrige Keratitis und Iridocyklitis. In der Äquatorialgegend liegt unter der intakten Retina ein etwa 5 mm im Durchmesser haltendes Sarkom. Es ist fast ganz unpigmentiert, so daß man es als Leukosarkom bezeichnen kann, wenn es auch zulässig ist, es als ein jugendliches, im Beginne der Pigmentbildung begriffenes Melanosarkom (Schieck) aufzufassen. Allerdings beweist der erste Fall, daß Alter und Pigmentierung des Sarkoms sich nicht parallel verhalten.

Journal-Übersicht.

I. A. v. Graefe's Archiv für Ophthalmologie. LXVII. 1.

1) **Über die pathologische Anatomie und die Pathologie des Keratokonus,** von Prof. Dr. Maximilian Salzmann in Wien. (Aus dem Laboratorium der Augenklinik des Prof. E. Fuchs in Wien.)

Der vollständig erblindete Augapfel wurde einem 20jähr. blödsinnigen Mädchen entfernt.

Die kegelförmig ausgedehnte Hornhautmitte setzte sich mit einer seichten Furche gegen die wenig veränderte, nur etwas „aufgerichtete" Randzone ab. Im Bereiche des Konus war das Hornhautgewebe verdünnt, am meisten im Gipfel, wo es in linearer Richtung mindestens um das Doppelte gedehnt war. Die M. Bowman zeigte keine Veränderungen, nur mehrere vermutlich durch Riß entstandene Lücken, in denen sich ein gefäßloses fibrilläres Bindegewebe

befand, welches zwar den Hornhautzellen ähnliche fixe Zellen besaß, deshalb aber nicht als neugebildetes Hornhautgewebe angesehen werden darf. Die Bildung dieses Gewebes geht ohne Beteiligung von Blutgefäßen von den fixen Hornhautzellen aus. Die M. Descemeti war im Bereiche des Konusscheitels in größerer Ausdehnung gespalten. In der Lücke war weder neugebildete Glashaut, noch trübe Durchtränkung des Hornhautgewebes sichtbar. Die Lücke ist als Ruptur anzusehen, als Folgezustand der Dehnung. Im übrigen war die M. Descemeti ganz normal, so daß für diesen Fall ihre primäre Erkrankung ausgeschlossen werden kann. Ob sie in andren Fällen eine Rolle spielt, ist zweifelhaft. Wahrscheinlich liegt die Ursache der Erkrankung stets in einer Veränderung oder mangelhaften Widerstandskraft des Gewebes in der Hornhautmitte. Der intraokulare Druck treibt die Partie vor, und nun beginnt ein Circulus vitiosus. Es besteht eine gewisse Übereinstimmung mit dem Staphyloma posticum. Beide stellen eine von selbst entstandene Ausbuchtung an den Polen dar.

---

2) **Beiträge zum Krankheitsbild der „Phakokele“**, von Dr. Rich. Krämer, Sekundärarzt. (Aus der K. K II. Universitäts-Augenklinik in Wien.)

In der Fuchs'schen Klinik gilt als ausschlaggebendes Symptom des Linsenbruches die Abschnürung der Linse durch den Rand des Hornhautloches. Jede Hernia lentis ist also gewissermaßen incarceriert. In den mitgeteilten 3 Fällen war die Ursache der Phakokele 1) Hornhautgeschwür und Irisvorfall nach Blennorrh. adult. 2) Trepanation eines Leukoma adhaerens. 3) Abtragung eines Leukoma ektaticum nach Blennorrh. adult. In allen Fällen standen die Kranken im jugendlichen Alter, und stets bestand Drucksteigerung, unter deren Einfluß die weiche Linse herausgepreßt wurde.

Verf. erinnert an die von Tscherning beschriebene Vorwölbung des vorderen Linsenpols, welche den Eintritt der Linse in einen in der Mitte gelegenen Substanzverlust der Hornhaut erleichtern würde. Liegt die Hornhautöffnung in der Nähe des Randes, so wirkt der intraokulare Druck hierhin als dem Orte des geringsten Widerstandes. Die gedehnten Zonulafasern bersten und der Rand der Linse stellt sich in die Öffnung. Bei diesem Vorgange kommt es niemals zu einem Schnürringe, die Kapsel zerreißt vielmehr sehr bald und die Linsenmasse tritt aus.

Wenn im höheren Alter die Linse kernhaltig ist, so kann höchstens die weiche Corticalis als Bruch vortreten und, wie eine Beobachtung lehrte, durch die Vernarbung der Hornhaut zurückgedrängt werden, ohne daß es zum Austritt von Linsenmasse kommt.

Als bisher einzigartige Beobachtung beschreibt Verf. folgenden Fall. Eine 61jährige Frau stößt mit dem linken Auge heftig auf. Es zeigt sich am oberen Hornhautrande ein 5 mm langer Riß, aus dem pilzförmig ein Stück Linsenkapsel mit gelblicher Masse gefüllt hervorragt. Nach Spaltung der Kapsel trat Rindenmasse aus, der Kern konnte erst nach Erweiterung der Wunde entleert werden. Die Linse war durch einen Riß der Regenbogenhaut ausgetreten. Hier lag also bei peripherem Sitze der Öffnung und hohem Lebensalter eine wirkliche Einklemmung vor.

---

3) **Der Centralkanal des Glaskörpers,** von Dr. E. Schaaf, Augenarzt in Straßburg i. E.

Verf. hat in 300 Augen den Centralkanal nie vermißt. Reste einer

Art. hyaloid. wurden in keinem Falle gefunden. Die Wolfram'sche Ansicht ist daher nicht richtig. Wenn auch bei verschiedenen Tieren kleine Abweichungen vorkommen, so ist doch der Centralkanal ein wesentlicher Bestandteil des ausgewachsenen Auges und nicht an die Anwesenheit von Resten der Art. hyaloid. gebunden. Stilling hat den Kanal sogar dann vermißt, wenn Reste der Art. hyaloid. vorhanden waren.

---

4) **Über einen Fall von subkonjunktivalem Staphylokokken-Abscess,** von Dr. C. Pascheff in Sofia (Bulgarien).

Der Absceß erstreckte sich den Erscheinungen nach etwas in die Tiefe der Augenhöhle. Als Erreger wurde der Staphylococcus pyogenes aureus festgestellt. Höchst wahrscheinlich stammten die Kokken aus Nackenfurunkeln, an denen Patient gelitten hatte.

---

5) **Ein Fall von hämorrhagischer Adenie mit symmetrischen Lymphomen der Bindehaut,** von Prof. Dr. W. Goldzieher in Budapest.

Bei einem 45jährigen Manne fanden sich weit verbreitete lymphomatöse Geschwülste und lymphomatöse Entartung beider Übergangsfalten der Bindehaut am rechten und der unteren Übergangsfalte am linken Auge. Leber, Milz, Orbitalgewebe, Tränendrüsen waren frei.

Die Drüsengeschwülste zeigten auf dem Durchschnitt entsprechend der dunkelroten Färbung hämorrhagischen Charakter. Darin liegt das Wesentliche der Beobachtung. Der Kranke gestattete nur beschränkte operative Eingriffe. Der Verlauf war im ganzen gutartig.

---

6) **Zur Kenntnis der Gudden'schen Kommissur,** von St. Bernheimer in Innsbruck.

Verf. züchtete Ratten mit beiderseitigem sog. Anophthalmus. In der Augenhöhle liegen kleine cystenartige Gebilde, an denen einzelne Teile des Augapfels zur Entwicklung kommen. Es fehlt aber die Absonderung der Ganglienzellenschicht von der ganzen Anlage, und das hat zur Folge, daß die Entwicklung der ganzen Sehbahn ausbleibt. Von Sehnerv und Chiasma fehlt jede Spur. Man sieht nur entsprechend der Lage des hinteren Chiasmawinkels einen zarten hellen Streifen, welcher der Gudden'schen und Meynert'schen Kommissur entspricht. Die Hauptmasse der Gudden'schen Kommissur tritt in den inneren Kniehöcker, geringe Faserzüge umschlingen und durchsetzen den Hirnschenkelfuß und gelangen in den Sehhügel.

An den untersuchten Gehirnen war der äußere Kniehöcker nicht erkennbar, der innere Kniehöcker verkümmert. Wie Verf. schon früher beschrieb, treten über $^2/_3$ aller Sehnervenfasern in den äußeren Kniehöcker ein und strahlen von hier nach dem Hinterhaupte aus.

Der äußere Kniehöcker enthält keine Fasern andrer Art und muß daher unentwickelt bleiben, wenn die Sehnerven fehlen. Das letzte Drittel der Sehnervenfasern endigt im Sehhügel und in dem vorderen Vierhügel. Beide Gebilde waren schmächtiger, als in der Norm.

---

7) **Die permanente Drainage der Tränen-Abflußwege,** von Prof. Dr. W. Koster Gzn. in Leiden.

Die Sondenbehandlung erfordert viel Zeit und gibt unsichere Erfolge. Die Ausrottung des Tränensacks hat in sofern ihre große Bedeutung, als sie eine der Hornhaut sehr gefährliche Infektionsquelle beseitigt, dem Verfahren

haftet aber der große Übelstand an, daß die Tränenwege dauernd verlegt werden.

Verf. zeigt an der Hand einer größeren Anzahl von Krankengeschichten, daß die permanente Drainage bei Verengerungen des Tränenkanals rascher zum Ziele führt, als die Sondenbehandlung, und daß Tränensack-Eiterungen, bei denen viele Ärzte heute sofort die Ausrottung des Sackes ausführen, durch Drainage verhältnismäßig rasch zur Heilung gelangen.

Das Verfahren ist nicht schwierig, erfordert aber etwas Übung. Durch eine Hohlsonde wird ein seidener Faden in die Nase geführt, hier gefaßt, nach außen gezogen und durch einen Knoten mit dem oberen Ende vereinigt. Der Faden liegt also außen auf der Wange. Für die Einlegung des Seidenfadens ist es in der Regel erforderlich, zunächst einen dünnen doppelten Kupferdraht einzuführen, welcher in der Nase mittels eines Häkchens aufgesucht und vorgezogen wird. Der Seidenfaden wird in die Schlinge des Kupferdrahts gelegt und mit Hohlsonde und Draht nach oben gezogen. Mit dem Verfahren wurden erfolgreich behandelt: chronische Blennorrhöe des Sackes, Dacryocystitis mit Fistelbildung, rezidivierende Cysten des Tränensackes, alte Stenosen auch traumatischen Ursprungs, Knochennekrose im Ductus und am Tränenbein, Tränenträufeln infolge von Schwellungs-Zuständen in der Nase. Instrumente bei H. Brouwer, Mechanikus, Leiden.

---

8) **Über die Hyalin- und Amyloid-Erkrankung der Konjunktiva.** Ein Beitrag zur Lehre von dem lokalen Hyalin und Amyloid nebst Bemerkungen über die Beziehungen des lokalen Amyloids zur allgemeinen Amyloidose, von Prof. Dr. Franz Schieck, Oberarzt der Kgl. Univers.-Augenklinik in Göttingen. (Aus der genannten Klinik.)

Bei einem 19jährigen Manne nahm die etwa 1 cm dicke Amyloidgeschwulst die innere Hälfte der Augapfel-Bindehaut ein und erstreckte sich nach unten bis zur Übergangsfalte. Das obere Ende war wegen Starrheit des oberen Lides nicht sicher nachzuweisen. Die Geschwulst wurde, soweit es möglich war, entfernt und die Gewebslücke mit Lippenschleimhaut gedeckt. Nach 6 Monaten mußte nochmals eine inzwischen angewachsene sulzige Wucherung der Bindehaut des unteren Tarsus entfernt werden. Trachom bestand nicht und Verf. betont, daß es sich bei der zweiten Operation nicht um ein Rezidiv im eigentlichen Sinne handelte. Infolge der bestehenden Disposition waren neue Bezirke der Bindehaut erkrankt, während die bei der ersten Operation nicht entfernten Geschwulstteile eher kleiner geworden waren. Die Geschwulst stellte eine örtliche Erkrankung dar, nichts deutete auf ein Allgemeinleiden hin.

Das glasig entartete Gewebe lag hauptsächlich unter dem Epithel und war durch eine dünne, kleinzellig infiltrierte Schicht von dem gesunden getrennt. Außerdem fand sich glasiges Gewebe an den Wandungen zahlreicher neugebildeter Gefäße und in der Nähe von Muskelfasern.

Die amyloide Substanz entsteht vorzugsweise durch Entartung des Stützgewebes der Bindehaut. Die Bindegewebsfasern quellen auf, verschmelzen zu glasigen Klumpen und gehen dann in das Graugelb der Schollen über. In gleicher Weise ist die Bildung des Amyloid an den Gefäßwandungen und glatten Muskelfasern zu verfolgen. Meistens gehen die Zellen bei diesem Prozesse zugrunde, es kommt aber auch vor, daß in den Zellen, besonders in den Plasmazellen, glasiges Material entsteht, und daß auch im Innern von Lymph- und Blutgefäßen eine Abscheidung stattfindet.

Krakow hat nachgewiesen, daß der Gehalt der Schollen an Chondroitinschwefelsäure für das Amyloid charakteristisch ist. Ob Mikroben und ihre Stoffwechsel-Produkte, ob Fermente bei der Entstehung des Amyloids beteiligt sind, steht noch nicht fest.

Auf Grund längerer Ausführungen kommt Verf. zu dem Resultat, daß Hyalin und Amyloid nicht künstlich getrennt werden dürfen, sondern klinisch und anatomisch zusammen gehören. Der Unterschied liegt nur darin, daß beim Amyloid die Chondroitinschwefelsäure eine Verbindung mit der glasigen Masse eingegangen ist, während diese Verbindung beim Hyalin aus unbekannten Ursachen ausblieb.

Im vorliegenden Falle nahm das zweifellos als Amyloid festgestellte Gewebe zugleich die Best'sche Glykogenfärbung mit Kaliumkarmin an. Bei allgemeinem Amyloid ist das nicht der Fall. Möglicherweise war Glykogen an Amyloid gebunden vorhanden, jedenfalls nimmt dieses örtliche Amyloid im Gegensatz zum allgemeinen eine besondere Stellung ein.

---

9) **Über die Verschmelzungsfrequenz bei periodischer Netzhautreizung durch Licht oder elektrische Ströme,** von Dr. Rich. Cords in Köln. (Aus dem physiolog. Institut der Universität Leipzig.)

Untersuchungen mit einem von Frey entworfenen Apparate.

Unterbrochenen elektrischen Reizen gegenüber verhält sich das Sehorgan ebenso wie gegenüber Lichtreizen. Beim Wechsel zwischen Finsternis und Licht steigt die Verschmelzungsfrequenz mit der Stärke des Lichtes und ebenso mit der Stärke der elektrischen Reize an. In beiden Fällen wird die Verschmelzung der Eindrücke bei etwa 160 Reizen in der Sekunde erreicht, was einer zeitlichen Unterscheidungsfähigkeit von etwa 0,006 Sekunden entspricht. Die Adaptation ist ohne Einfluß. Wird während der Versuche durch Druck auf den Augapfel Blindheit hervorgerufen, so verschwindet das Flimmern zunächst in der Peripherie und dann im Centrum vollkommen, um beim Nachlassen des Drucks in umgekehrter Reihenfolge wiederzukehren.

---

10) **Beitrag zur pathologischen Anatomie der Konjunktival-Diphtherie,** von Dr. J. Igersheimer, Assistent an der Universitäts-Augenklinik zu Heidelberg.

Zwei Fälle, von denen der eine weiter vorgeschritten war, als der andre, und welche gleichartig nur dem Grade nach verschiedene anatomische Veränderungen zeigten. Im zweiten Falle konnten Diphtheriebazillen nicht bestimmt nachgewiesen werden, doch darf die Diagnose trotzdem als ziemlich gesichert gelten. Membranbildung wurde nur klinisch beobachtet. Anatomisch fiel zunächst eine im ersten Falle tiefe, im zweiten oberflächliche Nekrose auf, verbunden mit ausgedehnter fibrinöser Exsudation, die sich bis unter die Haut erstreckte und nur das straffe Bindegewebe des Tarsus freiließ. In der nekrotischen Schicht und ihrer Nachbarschaft waren die Gefäße fast sämtlich thrombosiert. Es handelte sich aber nicht nur um hyaline Thromben, sondern auch um Verstopfung durch zerfallene rote Blutkörperchen und im zweiten leichteren Falle durch Fibrin und Bakterienhaufen. Das Verhalten der Gefäße erklärt die für Diphtherie charakteristische Blutleere des Gewebes.

In den Meibom'schen Drüsen fehlte die äußere kubische Zelllage. Im Innern der Drüsen lagen schlecht färbbare Zellkerne und Leukocyten durch-

einander, und das Protoplasma war zu einer strukturlosen Masse umgewandelt. Mikroorganismen fehlten, man muß daher Toxinwirkung annehmen.

11) **Ist bei Hydrophthalmus die Iridektomie oder die Sklerotomie als Normal-Operation anzusehen?** von Dr. med. Stölting in Hannover.

Verf. hält die Sklerotomie für die Normal-Operation. Bei 16 Augen war der Erfolg 10 mal gut, nur 2 mal blieb er ganz aus. Ist der Druck normal oder subnormal, so sind operative Eingriffe nicht am Platze. Besteht Drucksteigerung, so muß auch in vorgeschrittenen Fällen operiert werden. Wenn das Sehvermögen auch nicht mehr zu retten ist, so darf man doch auf Linderung der Schmerzen rechnen. Regel sei, möglichst frühzeitig zu operieren und eventuell die Operation zu wiederholen. Verf. legt Gewicht darauf, bei unruhigen Kindern die ersten Verbandwechsel in tiefer Narkose vorzunehmen.

Die Parazentese der vorderen Kammer kann die Sklerotomie nicht ersetzen, es muß eine größere Wunde im Limbus angelegt werden. Der Erfolg der Sklerotomie macht es nicht wahrscheinlich, daß der Hydrophthalmus auf angeborener Obliteration des Kammerwinkels beruht. Die Patienten des Verf.'s stammten keineswegs, wie anderweitig beobachtet wurde, aus ärmeren Kreisen. Myopie war meistens vorhanden. Scheer.

II. Die ophthalmologische Klinik. 1907. Nr. 24.

1) **Weitere Mitteilungen über die Einheilung einer Tränensack-Prothese,** von Dr. W. Zimmermann.

Verf. verfügt jetzt über 10 Fälle von Prothesen-Einsetzung und ist der festen Überzeugung, daß die Einheilung einer Prothese ohne jede Störung möglich ist und eine Ausstoßung in späterer Zeit auch nicht zu erwarten steht.

2) **Über Ausbildung von Blinden und Schwachsichtigen der gebildeten Stände,** von Dr. K. E. Weiss.

3) **Zur Anatomie der Iris.** Demonstration von Dr. K. Münch.

1908. Nr. 1.

1) **Beitrag zur Tuberkulin-Heilung der Augen-Tuberkulose,** von Dr. C. Kraemer.

Der veröffentlichte Fall der 18jähr. Patientin, die durch drei Tuberkulin-Kuren geheilt wurde, soll beweisen, daß die Erkennung und Behandlung der lokalen wie entfernten Tuberkulose erstrebt und durchgeführt werden muß, und daß wir über den Stand bzw. über die Abhandlung der ganzen Krankheit orientiert sein müssen.

2) **Die Dermoidsysten am Boden der Orbita,** von Dr. Jocqs.

Die Dermoidzyste bei der $3^1/_2$jährigen Patientin wurde entfernt, ohne daß ein Rezidiv auftrat.

3) **Die Ophthalmo-Reaktion und ihr diagnostischer Wert, Behandlung tuberkulöser Augen-Erkrankungen,** von Dr. A. Darier in Paris.

Da die Ophthalmo-Reaktion unangenehme Folgen nach sich ziehen kann,

wie es Verf auch an seinen Patienten gesehen, soll sie nur in Notfällen in Anspruch genommen werden. Zur Abschwächung der stürmischen Erscheinungen einer Ophthalmo-Reaktion bedient sich Verf. einer subkonjunktivalen Einspritzung von 1 ccm einer 1% Guajakol-Lösung.

---

4) **Die Gefahren der Ophthalmo-Reaktion,** von Dr. A. Trousseau.

Veröffentlichung mehrerer Fälle, in denen nach der Ophthalmo-Reaktion das Auge eine schwere Schädigung erfahren hat.

Nr. 3.

1) **Bietet die Ophthalmo-Reaktion irgendwelche Gefahren?** von Dr. Brunetière.

Die Okulo-Reaktion wurde bei der 9jährigen Patientin mit einer Tuberkulinlösung 1:150 an einem völlig entzündungsfreien Auge ausgeführt. Nach einer ziemlich starken Reaktion und nach Verlauf von 6 Wochen erkrankte dieses Auge an Keratitis phlyktaenularis. Zu gleicher Zeit mit dem Auftreten dieser Keratitis und auf der gleichen Seite tritt ein Abszeß im Anschluß an eine Cervikaldrüsen-Entzündung auf, die sicherlich bazillären Ursprungs war.

Es ist schwer zu entscheiden, ob diese Erscheinungen der Tuberkulinwirkung zuzuschreiben sind.

---

2) **Ihrer Natur nach unbestimmte Geschwürs-Bildungen der Bindehaut des Oberlids mit Zerstörung des Tarsus,** von Dr. L. Caillaud.

---

3) **Die Behandlung eitriger Hornhaut-Geschwüre mit Antidiphtherie-Serum,** von Dr. Monbouyran.

Verf. hat 6 Fälle erfolgreich mit der Serotherapie behandelt. Fast unmittelbar im Anschluß an die Einspritzung konnte das Gefühl der Erleichterung festgestellt werden, desgleichen eine beträchtliche und fast plötzliche Verringerung der lokalen und in die Umgebung ausstrahlenden Schmerzen.

Fritz Mendel.

III. Wochenschrift für Therapie und Hygiene des Auges. 1908. Nr. 22.

Zur Kenntnis der Augen-Verletzungen durch Blitzschlag, von San.-Rat Dr. Hilbert in Sensburg.

Verf. hat bei zwei Telegraphenbeamten Augen-Verletzungen durch Blitzschlag beobachtet.

Im ersten Falle waren beide Pupillen stark erweitert und von äußerst träger Reaktion, Hornhäute trübe, Augäpfel steinhart, Ciliarinjektion, Regenbogen um die Lampe. Es handelte sich also um ein akutes Glaukom, das unter ausgiebigem Physostigmin-Gebrauch bald wieder zurückging.

Im zweiten Falle ergab die Untersuchung nur das Bestehen eines durchaus nicht übermäßigen Bindehaut-Katarrhs, sonst war der Befund negativ.

Beim Augenspiegeln zweier durch den Blitz getroffener Pferde zeigte 8—10 Tage nach dem Unfall völlige Sehnerven-Atrophie mit Erblindung der Tiere. Die brechenden Medien waren klar, und es konnte auch sonst ein weiterer pathologischer Befund nicht erhoben werden.

Nr. 25.

1) **Nachweis der Tiefenwirkung des Dionins,** von Dr. F. R. v. Arlt in Wien.

Bei dem 40jährigen Patienten trat in dem linken Auge ein nahezu eirundes Blutfleckchen in der Makula lutea auf. Centrales Skotom, Herabsetzung der Sehschärfe auf $^5/_8$. Da außer Dionin und Schutzbrille absolut nichts angewandt wurde und die Funktion des erkrankten Auges, nach Angabe des Patienten 20 Tage hindurch, nach Untersuchung des Verf.'s 8 Tage hindurch vor Anwendung des Dionins unverändert blieb — dann aber schon nach 15 Minuten eine bedeutende Besserung und in weniger als 20 Stunden vollkommene Wiederherstellung eintrat — ist der Nachweis der Tiefenwirkung des Dionins als erbracht zu erachten.

---

2) **Hat die Serum-Behandlung der Diphtherie eine Minderung der Fälle von Akkommodations-Paralyse zur Folge?** von Dr. R. Bylsma in Middelburg.

Nach den Erfahrungen des Verf.'s ist das Serum wirklich imstande, jedenfalls was Diphtherie betrifft, der Paralyse der Akkommodation vorzubeugen.

Nr. 27.

Papierwatte für Augenverbände, von Dr. Wolffberg in Breslau.

Vor der gewöhnlichen Watte haben die Papierwatteovale Vorzüge

1) in der Qualität, insbesondere in der Aufsaugungs-Fähigkeit;

2) in der Handlichkeit.

In Kompressen, die mit Mull überzogen sind, kann man sie auch naß auflegen; im allgemeinen sollen sie aber trocken in Anwendung gebracht werden.

Fritz Mendel.

IV. L'Ophtalmologie provinciale. 1908. Nr. 1.

1) **Einige Ratschläge für die Experimentatoren bei Untersuchungen oder Operationen von Tieraugen,** von Prof. Motais.

---

2) **Ophthalmo-Reaktion und Augen-Affektionen,** von Dr. Painblau.

Beobachtung an 34 Fällen. Geringe Erkrankungen der Bindehaut oder der Lider führten zu keinen schwereren Folgen nach Anwendung der Ophthalmo-Reaktion.

---

3) **Ein Fall von Aniridie,** von Dr. Valois.

Star-Operation an einem Auge ohne Iris. Nach der Operation trug Patient ein Konvexglas + 11 Di., hinter dem eine Kupferplatte mit einer vertikalen oder horizontalen stenopäischen Spalte angebracht war, um die Blendung zu verhindern. Das Sehen wurde dadurch sehr deutlich.

Nr. 2.

Einige Betrachtungen über 3 Fälle von akuter Conjunctivitis unter dem Gesichtspunkte von Arbeits-Unfällen, von Dr. Gendron und Servel.

In allen 3 Fällen war die bakteriologische Untersuchung ausschlaggebend.

Nr. 3.

1) **Rezidivierende Akkommodations-Lähmung bei einer Übersichtigen im Anschluß an Diphtherie,** von Dr. Camille Fromaget.

3 Wochen nach der Diphtherie bekam die Patientin eine typische Akkommodations-Lähmung, die nach 3 Wochen geheilt war, um 2 Monate später wieder aufzutreten. Die schnelle Heilung wurde allein dem Einfluß der korrigierenden Gläser verdankt; das Rezidiv wäre vielleicht gar nicht aufgetreten, wenn gleich bei dem ersten Anfall die Gläser verordnet wären.

---

2) **Die Augensymptome der Tabes,** von Dr. Fage.

---

3) **Die Technik der Vorlagerung beim Strabismus nach Motais. Eine Beobachtung und ihre Resultate,** von E. Delord et J. Revel.

Fritz Mendel..

V. Revue générale d'Ophtalmologie. 1908. Nr. 1.

Experimentelle Untersuchungen über die Infektionen der Aderhaut, von Dr. Rollet und Aurand.

Nr. 2.

Die Hämatome der Scheiden des Nervus opticus (4 Beobachtungen), von Prof. Rollet.

Beschreibung des mikroskopischen Befundes.

Nr. 3.

Subpterygiale Zyste, von Prof. Truc und Dr. Bonnet.

Histologische Untersuchung. Fritz Mendel.

VI. Revue d'Hygiène et de Thérapeutique oculaires. 1908. Januar.

Über Hypopyon-Behandlung, von Dr. M. V. Bérard.

Gute Erfolge in 7 beobachteten Fällen durch Drainage mit Florentiner Seidenhaar.

März.

Die Gefahr der Kurzsichtigkeit, von Delord und Reveil.

Vorschriften vor allem die Schulhygiene betreffend. Fritz Mendel.

VII. La Clinique ophtalmologique. 1908. Nr. 2.

1) **Proliferierende Tarso-Conjunctivitis. Histologie. Statistik,** von A. Gabrielidés.

---

2) **Das antidiphtherische Serum gegen Geschwüre mit Hypopyon,** von Dr. Monbouyran.

Nr. 3.

1) **Einige Bemerkungen über die Behandlung der Affektionen der Bindehaut und Hornhaut mit Jequiritol,** von Dr. Cosmetatos.

Die besten Resultate gibt das Jequiritol bei Trachom mit frischem Pannus. Die Hornhaut-Trübung klärte sich fast vollständig auf. Ebenso günstig war der Verlauf in einem Fall von Keratitis diffusa.

2) **Der Collaps der Sklera bei der Star-Operation,** von Dr. Sirilys.

3) **Ein akutes Glaukom, hervorgerufen durch Eserin und durch Atropin geheilt,** von Dr. L. Leplat.

Nr. 4.

Die Sero-Diagnostik der Syphilis, von Dr. Levaditi.

Nr. 5.

1) **Iristuberkulose, diagnostiziert und behandelt mit Tuberkulin,** von Dr. d'Allessandro.

Das Tuberkulin ist neben dem diagnostischen auch ein Heilmittel. Es muß in kleinen Dosen angewandt werden und gleich zu Beginn der Erkrankung. Die Enukleation kann bei Anwendung von Tuberkulin vermieden werden.

2) **Vollständige einseitige Amblyopie und Lähmung des Okulomotorius im Anschluß an eine Augen-Verletzung,** von Dr. Gaupillat und M. Regnault.

Nr. 6.

Die einfache Sklerektomie, von Dr. Bettremieux. Fritz Mendel.

Vermischtes.

80. Versammlung Deutscher Naturforscher und Ärzte in Köln 20.—26. September 1908.

Köln, im März 1908.

. . . . . .

Der unterzeichnete Vorstand der Abteilung für Augenheilkunde gibt sich die Ehre, Sie zu der in der Zeit vom 20.—26. September d. J. in Köln stattfindenden 80. Versammlung Deutscher Naturforscher und Ärzte ergebenst einzuladen.

Dr. Aug. Pröbsting, leitender Arzt der städt. Augenheil-Anstalt.
Köln, Zeughausstraße 9.

Bibliographie.

1) Einige Fälle von Impf-Erkrankung des Auges, von Assist. Dr. Rudolf Tertsch. (Augenklinik des Hofrats Fuchs in Wien. — Wiener klin. Wochenschr. 1908. Nr. 2.) Der erste Fall betrifft einen 10jährigen, noch nicht geimpften Knaben, der von seiner Mutter oder Schwester (beide seit einigen Tagen an den Armen geimpft) infiziert wurde, während sie bemüht waren, ihm einen Fremdkörper aus dem Auge zu entfernen. Der Fall ist interessant durch die ungewöhnlich große Ausbreitung der Impfgeschwüre über alle Teile der Bindehaut, und durch die Erkrankung der Hornhaut, die dem Krankheitsbilde der Bindehaut außerordentlich ähnlich war. Im bakteriologisch untersuchten Bindehautsekret fanden sich außer Staphylococcus albus und Xerosebazillen keine Mikroorganismen. Der Fall heilte mit mehreren strahligen Narben der Bindehaut und einer feinen

Trübung im oberen inneren Quadranten der Hornhaut. In einem 2. Falle, ein 7jähriges, ebenfalls noch nicht geimpftes Mädchen betreffend, das von ihrem, vor kurzem geimpften Bruder am Auge infiziert wurde, waren nur die Lider der Sitz der Erkrankung; es kam aber zu einer Nekrose der Lidhaut und eines Teiles des Lidrandes, die eine starke Verkürzung beider Lider und das Fehlen fast aller Cilien zur Folge hatte.

2) Hermann Snellen, von Hofrat Prof. Dr. E. Fuchs. (Wiener klin. Wochenschr. 1908. Nr. 5.)

3) Phlegmone orbitae ex Dacryocystitide cum fistula sacci lacrymalis. Restitutio ad integrum, von Dr. M. Rus, Sekundarius an der Augenabteilung des Primarius Dr. Bock in Laibach. (Wiener med. Wochenschr. 1908. Nr. 4.) Über einen seltenen Fall einer eitrigen Entzündung des Gewebes der Augenhöhle infolge von Durchbohrung des Eiters aus dem entzündeten Tränensacke nach rückwärts berichtet der Verf. Besonders bemerkenswert ist dieser Fall noch durch die Verbindung mit einer schon bestehenden Fistel des Tränensackes und durch den günstigen Ausgang. Außerdem bestand dichte Trübung des Glaskörpers, nach deren Lichtung kleine frische Blut-Austretungen an der Netzhaut bemerkbar waren; auch diese Veränderungen des Augeninnern machten einem normalen Befunde Platz.

4) Sophol als Vorbeugemittel bei Ophthalmoblennorhoea neonatorum, von Assistent Dr. E. Gallatia. (Landesspital in Laibach; gynäkol.-geburtshilfliche Abteilung. — Wiener med. Wochenschr. 1908. Nr. 6.) An Stelle der gebräuchlichen Höllensteinlösung bei Credé's Verfahren empfiehlt Verf. das Sophol. Es erzeugt keine Silberkatarrhe, ist sicher gonokokkentötend, haltbar und ruft nur geringe Reizung hervor. Mit Tabletten à 0,25 g lassen sich durch Auflösung in 10 ccm kaltem Wasser jederzeit frische Lösungen herstellen.

5) Klinische Beobachtungen über den Frühjahrskatarrh, von Prof. Elschnig in Prag. (Wiener med. Wochenschr. 1908. Nr. 2.) Auf eine Art von Gefäßneubildung an der Tarsalbindehaut bei Fällen von Frühjahrskatarrh wird vom Verf. aufmerksam gemacht. „Bei flüchtiger Untersuchung erscheint die Lidbindehaut mit roten Pünktchen übersät; bei genauerer Beobachtung nimmt man wahr, daß das normale Gefäßnetz völlig unsichtbar geworden ist, nur ab und zu ein oder einige der größeren Gefäße sichtbar werden, dagegen aus der Tiefe der Bindehaut reichlichste feine Gefäßchen oder Gefäßschlingen auftauchen und zur Bindehaut-Oberfläche senkrecht vordringen; sie sind das Substrat der genannten roten Pünktchen. In allen Fällen, in denen die Intensität der Erkrankung eine größere war, oder bei Rückbildung des Prozesses fand sich die geschilderte Gefäßveränderung nur inselweise oder war ein, aber immer spärliches Gefäßnetz in der Tiefe der Bindehaut nachweisbar.“ Ähnliche Gefäßschlingen-Bildungen scheinen auch an den Effloreszenzen am Limbus corneae vorzukommen. Ein völlig indentisches Bild von dieser Art der Gefäßneubildung konnte bei keiner andren Form von Bindehaut-Erkrankung konstatiert werden. In therapeutischer Beziehung hat sich dem Verf. außer trockener Kälte eine 1—2 % Ichthyol-Lösung am besten bewährt.

6) Über die Schädigungen des Auges durch die Ophthalmoreaktion und die hierdurch bedingten Kontra-Indikationen, von Dr. Adam, Assistent an Prof. Michel's Klinik in Berlin. (Medizinische Klinik. 1908. Nr. 6.) Das zum Zwecke der Ophthalmoreaktion in den Bindehautsack gebrachte Tuberkulin kann auch toxische oder infektiöse

Wirkungen entfalten, wobei namentlich kranke Augen bei skrofulosen Kindern, vor allem aber tuberkulösen Augen, schwer geschädigt werden können. Die schädliche Wirkung kann auch dann auftreten, wenn bei einseitigem Prozeß das gesunde Auge zur Reaktion benutzt wird. Kinder sind dieser Schädigung mehr ausgesetzt, als Erwachsene. Durch die Tuberkulin-Einträuflung wird eine erhöhte Empfindlichkeit der Bindehaut gegen Tuberkulin geschaffen. Kontraindiziert sind dieselben bei Augen-Erkrankungen in jeder Form und in jedem Stadium, selbst bei völlig abgelaufenen, und auch dann, wenn ein Auge gesund ist. Eine relative Kontra-Indikation geben ab: jugendliches Alter, bereits einmal angestellte Ophthalmoreaktion und die Absicht einige Zeit nach der Ophthalmoreaktion Tuberkulin subkutan zu injizieren.

7) Kritische Bemerkungen und Erfahrungen über die Bewertung der Ophthalmoreaktion, von Prof. Dr. Paul Krause und Prof. Dr. E. Hertel in Jena. (Medizinische Klinik. 1908. Nr. 4.) Die Anwendung des glyzerin- und phenolfreien Trockenpräparates des Alt-Tuberkulins (Höchst) in $^1/_2$- und $1\,^0/_0$ Lösung zur Ophthalmoreaktion ist wegen der heftigen Reaktion, die dasselbe hervorruft, als durchaus ungeeignet zu bezeichnen. Versuche bei einer Reihe von Augenkranken — und zwar auch solcher, die klinisch nicht als tuberkulös angesprochen werden, — ergeben, daß selbst Residuen längst zum Stillstand gekommener Prozesse, auch bei älteren Erwachsenen, wieder aufflackern und Veranlassung zu hartnäckigen Rezidiven werden können. Dies gilt namentlich von den phyktänulären Prozessen. Sonst war ein nennenswerter Einfluß auf die Reaktion nur da zu sehen, wo die Conjunctiva mitaffiziert war; bei den andren Affektionen, namentlich denen des Grundes, verlief die Reaktion wie bei Patienten mit gesunden Augen. Es dürfte sich sonach vor Anwendung der Ophthalmoreaktion eine genaue Inspektion des äußeren Auges empfehlen, namentlich auch mit Rücksicht auf Residuen früher überstandener phlyktänulärer Erkrankungen. Gegenwärtig verwenden die Verff. nur das gewöhnliche glyzerin- und phenolhaltige Alt-Tuberkulin Koch's in $^1/_2$—$3\,^0/_0$ Lösung.

8) Über Nachteile und Gefahren der conjunctivalen Tuberkulin-Reaktion, von Stabsarzt Dr. R. Collin, Assistent der Klinik Prof. Michel's in Berlin. (Medizinische Klinik. 1908. Nr. 5.) Die conjunctivale Tuberkulin-Reaktion in Form und Dosierung, in der sie zurzeit Anwendung findet, ist keine Methode, die sich zur allgemeinen Einführung in die ärztliche Praxis eignet, und die man unbedenklich dem praktischen Arzt in die Hand geben darf.

9) Augenärztliche Bemerkungen zur Ophthalmoreaktion mit Tuberkulin, von Dr. E. Waldstein, Assistent an der Klinik des Prof. Elschnig in Prag. (Prager med. Wochenschr. 1908. Nr. 9.) Verf. warnt vor der allgemeinen Anwendung der Ophthalmoreaktion als diagnostischem Hilfsmittel; so wie andre Okulisten war auch er in der Lage nachzuweisen, daß die kranke Bindehaut ganz anders, in viel stärkerer, ja zuweilen geradezu deletärer Weise auf die Tuberkulin-Instillation reagiert; die Ophthalmoreaktion gestattet somit keinen untrüglichen Schluß auf das Wesen der Erkrankung und steht daher in diesem wichtigen Punkte der kutanen Probe nach v. Pirquet nach; die kutane Methode verdient aber auch in der Beziehung den Vorzug, daß sie in keiner Weise das Wohl des Kranken gefährdet, während die Bindehautreaktion, oft die ihr zugedachten Grenzen weit überschreitend, eine schwere Erkrankung des Auges heraufbeschwört, die nicht immer ohne bleibenden Schaden abheilt. Verf. benutzte bei seinen

Versuchen den Tuberkulin-Test, eine $^1/_2$ % wässrige Lösung von mit 95 % Alkohol gefälltem Alt-Tuberkulin.

10) Über kutane und conjunctivale Tuberkulin-Reaktionen, von Dr. G. Morelli in Budapest. (Klinik des Prof. v. Korányi. — Wiener klin. Wochenschr. 1908. Nr. 3.) Bei den vergleichenden Versuchen mit Pirquet- und Calmette-Reaktion derselben Individuen kommt Verf. zu dem Schlusse, daß die Calmette-Reaktion eine mindere Empfindlichkeit zeigt, da von 164 auf Pirquet positiv reagierenden Untersuchten, die Calmette-Reaktion in 22 Fällen negativ war. Außerdem ist dieselbe auch minder verläßlich, da in Fällen, wo Pirquet wie auch die Tuberkulin-Injektion negativ ausfiel, Calmette positiv war. Die Pirquet-Reaktion steht auch sofern über der Calmette's, als dieselbe ohne Ausnahme ausführbar ist, den Untersuchten nicht stört und ungefährlich ist, was von der Calmette-Reaktion nicht gesagt werden kann.

11) Über Bedeutung der Ophthalmoreaktion auf Tuberkulin, von Dr. M. Damask. (Klinik des Hofrat Neusser in Wien. — Wiener klin. Wochenschr. 1908. Nr. 4.) Der positve Ausfall der Ophthalmoreaktion läßt mit Sicherheit darauf schließen, daß der Körper eine frische tuberkulöse Erkrankung beherbergt; mit Reserve sind nur die Befunde bei Typhuskranken zu deuten, weil dieselben vielleicht eine allgemeine Überempfindlichkeit aufweisen. Der negative Ausfall der Ophthalmoreaktion gestattet eine Läsion tuberkulöser Natur im Organismus auszuschließen, ausgenommen Tuberkulöse, die längere Zeit unter einer spezifischen Behandlung stehen und erheblich kachektische oder kavernöse Phthisen, bei denen aber die klinische Diagnose in der Regel auf keinerlei Schwierigkeiten stößt. Die Ophthalmoreaktion ist nur dann verläßlich, wenn folgende Kautelen beobachtet werden: das Auge darf keiner mechanischen Reizwirkung ausgesetzt werden; es dürfen nur solche Präparate verwendet werden, die keine Reizkomponenten nichtspezifischer Natur enthalten; es dürfen höchstens 2 g 1 % TTP. instilliert werden; es müssen die einzelnen Einträuflungen abwechselnd in beide Augen und in kurzen Intervallen erfolgen; es dürfen isolierte Kongestionsphänomen der Plica diagnostisch nicht verwertet werden.

12) Zur Beurteilung des Wertes von Antituberkulose-Serum Marmorek. Bemerkungen zu Dr. Bock's Aufsatz „erfolglose Behandlung skrofulöser Augenkrankheiten mit Antituberkulose-Serum Marmorek", von Dr. Hermann Frey (Davos) und Erwiderung auf vorstehenden Artikel, von Dr. Emil Bock in Laibach. (Wiener med. Wochenschrift. 1908. Nr. 6.)

Schenkl.

13) Bericht über die Wirksamkeit der Universitäts-Augenklinik zu Gießen vom 1. April 1902 bis zum 31. März 1903, von Kunst. (Inaug.-Diss. Gießen, 1907.) Von 4028 Augenkranken waren 63 % Männer, 37 % Frauen. Von 1006 stationären Kranken litten 31,02 % an Hornhaut- und 19,07 % an Bindehautleiden, 11,73 % hatten Erkrankungen der Linse. Die Zahl der Operationen betrug 457, von denen 149 am Linsensystem vorgenommen wurden (darunter 41 Extraktionen mit, 30 ohne Iridektomie). Von 3022 ambulant Behandelten standen, wie von den Stationären, die meisten im 15.—20. Jahre. Verf. teilt am Schlusse seiner Arbeit einige seltene Fälle mit.

Kurt Steindorff.

Um Einsendung von Separatabdrücken wird gebeten (Berlin NW. 26 Schiffbauerdamm).

Verlag von Veit & Comp. in Leipzig. — Druck von Metzger & Wittig in Leipzig.

Centralblatt

für praktische

AUGENHEILKUNDE.

Herausgegeben von

Prof. Dr. J. Hirschberg, Geh. Med.-Rat, in Berlin.

Unter ständiger Mitwirkung der Herren Dr. Ancke in München, Dr. Berger in Paris, Prof. Dr. Birnbacher in Graz, Dr. Brailey in London, Dr. Bruns in Steglitz, Prof. Dr. Cl. du Bois-Reymond in Schanghai, Dr. Czellitzer in Berlin, Prof. Dr. E. Emmert in Bern, Prof. Dr. C. Gallenga in Parma, Dr. Ginsberg in Berlin, Prof. Dr. Goldzieher in Budapest, Dr. Gordon Norrie in Kopenhagen, Prof. Dr. Horstmann in Berlin, Dr. Issigonis in Smyrna, Prof. H. Knapp in New York, Prof. Dr. Krückow in Moskau, Dr. Loeser in Berlin, Dr. May in Berlin, Lt. Col. F. P. Maynard, I. M. S. Calcutta, Dr. F. Mendel in Berlin, Dr. Moll in Berlin, Dr. W. Mühsam in Berlin, Dr. Neuburger in Nürnberg, Dr. Pergens in Maeseyck, Prof. Dr. Peschel in Frankfurt a. M., Dr. Purtscher in Klagenfurt, Dr. M. Reich in Petersburg, Med.-Rat Dr. Scherr in Oldenburg, Prof. Dr. Schenkl in Prag, Prof. Dr. Schwarz in Leipzig, Dr. Spiro in Berlin, Dr. Steindorff in Berlin, Dr. Stiel in Köln.

Monatlich ein Heft. Preis des Jahrganges 12 Mark. Zu beziehen durch alle Buchhandlungen des In- und Auslandes und die Postanstalten des Deutschen Reiches.

1908. Zweiunddreißigster Jahrgang. Juni.

Inhalt: **Original-Mitteilung.** Doppelte Durchbohrung des Augapfels mit einem Taschenmesser und Implantation einer Cilie und eines Epithelkeims in die Narbe der hinteren Augenwand. Von Dr. med. **Warnecke**, Assistenzarzt.

Gesellschaftsberichte. 1) Berliner Ophthalmologische Gesellschaft. — 2) Ophthalmological society of the United Kingdom.

Referate, Übersetzungen, Auszüge. Das Sehen der niederen Tiere, von Prof. Dr. Richard Hesse.

Journal-Übersicht. I. Klinische Monatsblätter für Augenheilkunde. 1908, Januar—April. — II. British Medical Journal. 1907, November—Dezember und 1908, Januar—März. — III. The Ophthalmic Review. 1907, Juli—Dezember und 1908, Januar—März. — IV. The Ophthalmoscope. 1907, September—Dezember und 1908, Januar—April. — V. La Clinique Ophtalmologique. 1908. Nr. 7.

Vermischtes.

Bibliographie. Nr. 1—31.

[Aus der Abteilung für Augenkranke des städt. Rud. Virchow-Krankenhauses Berlin. Dirig. Arzt: Dr. Fehr.]

Doppelte Durchbohrung des Augapfels mit einem Taschenmesser und Implantation einer Cilie und eines Epithelkeims in die Narbe der hinteren Augenwand.[1]

Von Dr. **Warnecke**, Assistenzarzt.

Am 4. Februar d. J. kam der 21jährige Brauer F. G. aus Rixdorf mit einer schweren Augenverletzung, die er etwa 2 Stunden vorher erlitten

[1] Nach einem in der Sitzung der Berliner Ophthalm. Gesellsch. am 21. Juni 1908 gehaltenen Vortrage.

hatte, in unser Krankenhaus. Beim Durchschneiden einer Sackstrippe mit dem Taschenmesser war dem Patienten das Messer abgeglitten und ihm in das rechte Auge gefahren. Das Sehvermögen war sofort erloschen. Auf der Unfallstation hatte Patient einen Verband bekommen und war dem Krankenhaus überwiesen.

Das rechte Auge zeigte starke Lichtscheu, Tränen und Schwellung der Lider. Der Druck war bedeutend herabgesetzt. Am Lid keine Verletzung. Beim Auseinanderziehen der Lider bot sich folgender Befund:

Der Bulbus ist kollabiert, lebhaft injiziert. In der Äquatorialgegend des Augapfels sieht man eine horizontal verlaufende, perforierende, stark klaffende Wunde, die am nasalen Hornhautrande beginnend quer über die Kornea verläuft und temporal in einer Länge von 2—3 mm die Sklera durchtrennt. Die Vorderkammer ist mit Blut gefüllt, man erkennt aber deutlich, daß temporal und nasal der Sphinkterrand der Iris durchschnitten ist. Die Wundränder der Iris klaffen. Iris ist nicht vorgefallen. Eine Verletzung der Linse, ob sie zurückgesunken, ob sie ausgetreten, läßt sich nicht feststellen. Die Sehkraft ist bis auf Lichtschein erloschen, Projektion erhalten.

Das linke Auge zeigt normale Verhältnisse.

Die Prognose war unter diesen Umständen natürlich schlecht, immerhin mußte der Versuch gemacht werden, das Auge zu erhalten.

Unter Kokain-Anästhesie wird am temporalen Limbus nach Entfernen des Blutgerinnsel und eines fasrigen Gewebes aus der Wunde eine die Konjunktiva und Episklera fassende Seidennaht angelegt. Danach schließt auch die Hornhautwunde gut. Der Augapfel hat seine Form wieder erhalten, so daß auf jeden weiteren Eingriff verzichtet werden kann.

Der Heilungsverlauf war in der ersten Zeit ein überraschend guter, so daß mit der Möglichkeit der Erhaltung des Auges gerechnet werden konnte. Die anfängliche Chemosis bildete sich zurück, die heftige Reizung milderte sich. Der Patient hatte keine Schmerzen, weder spontan, noch bei Berührung des Auges. Die Hornhautwunde schloß sich glatt mit Einheilung eines membranösen Gewebes, das der Linsenkapsel zu entsprechen schien. Von getrübter Linsensubstanz war nichts zu sehen. Im Glaskörper waren bei fokaler Beleuchtung einige Blutflocken sichtbar. Der Lichtschein war gut, die Projektion unten, oben und außen vorhanden, fehlte jedoch von der Nasenseite. — Kein roter Reflex aus dem Augeninnern. Allmählich aber verschlechterte sich die Prognose. Der wenn auch mäßige Reizzustand hielt an und die Projektion wurde falsch, auch der Lichtschein unsicher. Als am 2. März sich Druckempfindlichkeit des Augapfels einstellte, erschien der Zustand bedenklich, und es wurde mit der Enukleation nicht mehr gezögert. Die Operation wurde am gleichen Tage ohne Zwischenfall in Chloroform-Äther-Sauerstoff-Narkose ausgeführt. Das andre Auge blieb gesund, und der Patient wurde am 11. März geheilt entlassen.

Bei der Sektion des in Formalin gehärteten Bulbus wurde folgender Befund erhoben: Die Hornhautwunde glatt und fest verheilt, als weiße, ziemlich breite Narbe sichtbar. Die Skleralwunden sind ebenfalls gut verheilt. Auf einem durch die Mitte des Bulbus gelegten Frontalschnitt sieht man im vorderen Bulbusabschnitt besonders die Gegend des Ciliarkörpers mit einer blutig gefärbten, zähen, nasenschleimartigen Masse belegt. Der Glaskörper ist verflüssigt, blutig bzw. bräunlich gefärbt. Die Netzhaut arteficiell in Falten abgehoben. Es wird ein Sagitalschnitt durch die vordere Augenhälfte gelegt. Die Linse fehlt, die Vorderkammer erscheint flach, ausgedehnte vordere Synechie. Am hinteren Augenpol — temporal neben dem Sehnerven — sieht man eine ganz leichte, buckelförmige Vortreibung, die die Netzhaut abgehoben hat. Auf dem Buckel liegt ein kleines Blutkoagulum, die Retina ist an dieser Stelle adhärent. Nachdem durch diese Vorwölbung ein Sagittalschnitt gelegt ist, sieht man, daß es sich um eine horizontal verlaufende, schätzungsweise 5—6 mm lange, perforierende, vernarbte Wunde der hinteren Bulbuswand handelt. Die Wundränder der Sklera sind dachziegelartig übereinander geschoben und in dieser Stellung verwachsen. Der eine über den andren verschobene Wundrand prominiert etwa 2 mm.

Die mikroskopische Untersuchung des vorderen Augapfel-Abschnitts ergibt folgendes: In der Hornhaut findet sich eine perforierende, fest verheilte, zum Teil mit hineinwucherndem Kornealepithel ausgekleidete Narbe. Derselben liegt die Iris in größerer Ausdehnung an. Zum Teil ist auch die Linsenkapsel hier adhärent. Die Vorderkammer ist flach, von der Linse selbst sind nur die Kapsel und Reste vorhanden. In der Hornhaut, der Sklera, der Conjunctiva bulbi und der Iris keine wesentlichen Zeichen einer Entzündung, dagegen findet sich im Corpus ciliare eine diffuse Leukocyten-Ansammlung geringen Grades. Die Aderhaut erscheint in den vorderen Abschnitten ohne besondern Befund. Im Glaskörper zahlreiche rote Blutkörperchen, in der maschenartigen Gerüstsubstanz keine Zeichen einer akuten Entzündung. Der dem Ciliarkörper auflagernde Schleim erweist sich jetzt als mit reichlichen Blutkörperchen durchsetzter Glaskörper.

Bei der Durchmusterung der Schnitte, die von der vorher erwähnten buckelförmigen Vortreibung und der Narbe der hinteren Augenwand angelegt werden, werden folgende interessante Einzelheiten gefunden. (Leider sind keine vollkommenen Schnittserien vorhanden, da von vornherein an derartige eigenartige Verhältnisse nicht gedacht werden konnte.)

Auf der Sklera extrabulbär liegen alte, in Organisation begriffene Blutungen. Die stattgefundene Durchtrennung der Lederhaut ist in der ganzen Ausdehnung an dem lockern Narbengewebe zu erkennen, das die beiden Wundränder zur Vereinigung gebracht hat. Es finden sich in demselben stellenweise Anhäufungen von Rundzellen und Gefäßquerschnitte.

Die Heilung der Skleralwunde ist, wie schon makroskopisch festzustellen war, unter dachziegelartiger Verschiebung der Wundränder erfolgt. In der Aderhaut ist es an der Stelle der Verletzung an beiden Wundrändern zu eigenartiger Polypen-Bildung gekommen. Man sieht eine größere und

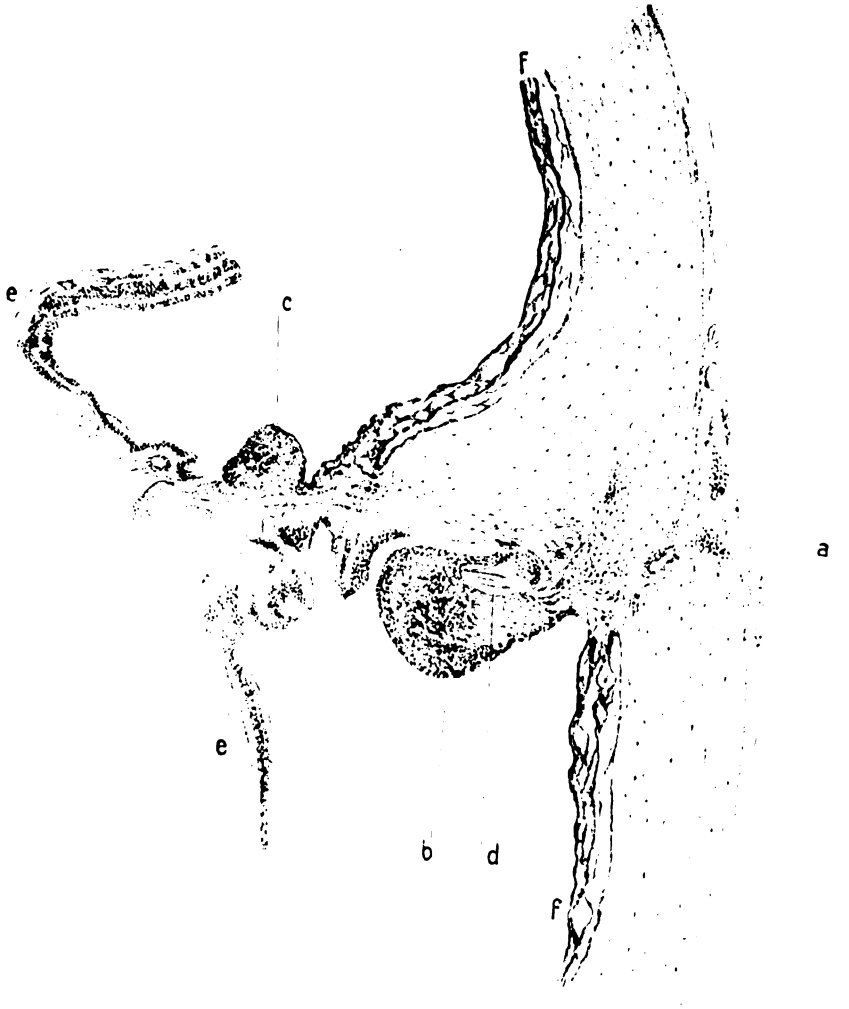

a in Vernarbung begriffene Skleralwunde am hinteren Pol, *b* u. *c* Granulationsknöpfe an den beiden Wundrändern der Aderhaut, *d* implantiertes Wimperhaar und Epithelkeim, *e* Netzhaut, *f* Aderhaut.

eine kleinere knopfförmige Geschwulst, die im wesentlichen aus typischem Granulationsgewebe bestehen. Es ist jedoch am Rande an den hier vorhandenen Stromazellen der Aderhaut und den Aderhaut-Chromatophoren deutlich zu erkennen, wie die „Polypen" aus dem Choroideal-Gewebe hervorgegangen sind. Im wesentlichen bestehen die Geschwülstchen aus Binde-

gewebszellen, wandernden Leukocyten, roten Blutkörperchen und mit braunem Blutpigment ausgefüllte Lymphocyten. Das Pigment gibt positive Berlinerblau-Reaktion. In der Umgebung der Aderhaut-Narbe sieht man größere und kleinere Blutungen. Auch die Retina zeigt an der entsprechenden Stelle deutliche Narbenbildung. In dem größeren Granulationsknopf der Aderhaut wird überraschenderweise das von Bindegewebe fest umwachsene centrale Ende einer Cilie mit einer wohl der Wurzelscheide angehörenden Epithelinsel entdeckt.

Die Abbildung[1] zeigt die noch gut erhaltene Cilie mit dem leicht bräunlich pigmentierten Mark und der Rinde, ferner eine Gruppe gut erhaltener Epithelzellen, die in ihrem Aufbau eine gewisse Schichtung erkennen lassen. Die nach innen, dem Haare zu, gelegenen Zellen zeigen in ihrem Protoplasma feinste Körnchen, wie wir sie in der Epidermis bei der Verhornung, der Keratohyalin-Bildung sehen. Es findet sich neben den Zellen eine nicht absolut homogen aussehende, etwas streifige Masse, die für Hornsubstanz, jedenfalls wohl für ein Produkt der Zellen angesprochen werden kann. Sicher haben wir es mit einem lebensfähigen, versprengten Epithelkeim in dem Granulationsgewebe zu tun. Die Cilie läßt sich in einer ganzen Reihe von Schnitten in dem Stichkanal der Sklera, in der hinteren Bulbuswand und noch darüber hinaus verfolgen. Das Wimperhaar ist offenbar stark verkrümmt und seitlich verbogen eingeheilt; nur so ist es zu erklären, daß es in einigen Schnitten zweimal getroffen ist. Es liegt andrerseits kein Anhaltspunkt vor, das Vorhandensein von zwei oder gar mehreren Cilien anzunehmen, da ein Zusammenhang bei der Lage der in den einzelnen Schnitten befindlichen Haarstückchen immer möglich ist. Die Cilie ist in dem Narbengewebe fest eingebettet und ringsum von zahlreichen Fremdkörper-Riesenzellen umgeben. In einigen Schnitten findet sich auch die erwähnte Epithelinsel in dem Narbengewebe des Stichkanals der Sklera. Die Zellen erscheinen alle völlig intakt, die Kerne sind gut gefärbt.

Wie die Literatur[2] zeigt, ist es keineswegs ein so seltener Befund, daß bei perforierenden Augen-Verletzungen, Epithelkeime, Hornhaut-, Haarbalg-Zellen, Epidermis, drüsige Elemente und Cilien in die vordere Augenkammer mitgerissen und auf bzw. in das Irisgewebe transplantiert werden.

Bekannt ist ferner die Beziehung derartiger Keime zur Bildung besonderer Geschwülste und zur Entstehung der Iriscysten (Rothmund, Buhl, Stölting). Auch experimentell sind derartige Implantationen von Gewebsteilen ausgeführt worden (v. Dooremaal, Goldzieher, v. Hansemann).

[1] Die Zeichnung ist von Herrn Dr. Fehr angefertigt.

[2] Vgl. Graefe-Saemisch: 130.—134. Lieferung. Wagenmann: Verletzungen des Auges, S. 177 ff. Praun: Verletzungen des Auges.

In einigen wenigen Fällen[1] ist weiter beobachtet, daß von Fremdkörpern Cilien bis in den Glaskörper verschleppt sind. Jedoch habe ich in der mir zur Verfügung stehenden Literatur einen dem unsern gleichen oder ähnlichen Fall nicht auffinden können.

Kurz zusammengefaßt handelt es sich um eine außerordentlich schwere Augenverletzung. Der Patient hat sich mit der 7 cm langen Klinge eines gewöhnlichen Taschenmessers, dessen 5—6 mm breite Spitze relativ stumpf und abgeschliffen ist, den ganzen Bulbus durchschnitten bzw. durchstochen, wie die in der Gegend des hinteren Augenpols befindliche Narbe der Netzhaut, Aderhaut und Sklera beweist. Eigenartig wird der Fall durch den mikroskopischen Befund des hinteren Bulbusabschnitts. Wie beschrieben, ist eine bei der Verletzung mitgerissene Cilie und eine Epithelinsel, die mit Wahrscheinlichkeit der Wurzelscheide des Haares angehört, in die Aderhaut und Sklera eingepflanzt.

Die Cilie, und zwar offenbar das centrale Ende, zusammen mit der Epithelinsel findet sich zuerst in einem von der Aderhaut an der Stelle der Verletzung ausgehenden, polypenartigen Granulationsbildung. Das von Riesenzellen umgebene Wimperhaar läßt sich dann in einer Reihe von Schnitten auf seinem gewundenen Verlauf in dem Narbengewebe der Sklera und noch in das extrabulbäre Gewebe verfolgen. Die Einheilung der Cilie ist ohne stärkere, lokale, entzündliche Reaktion vor sich gegangen. Es ist wohl anzunehmen, daß das Granulationsgeschwülstchen nicht allein die Reaktion auf den Fremdkörper darstellt, sondern bei der Narbenbildung und der Organisation der Blutung sich entwickelt hat. Es findet sich nämlich ein zweiter kleinerer Polyp unabhängig von der Cilie an dem andern Wundrande. Die Herkunft der Epithelinsel, die sich in dem Granulationsknopf, wie auch in der Skleralnarbe findet, läßt sich mit absoluter Sicherheit nicht entscheiden. Besonders könnte man daran denken, daß es sich vielleicht um Kornealepithel samt einem Stückchen Substantia propria handelt. Gleichwohl glaube ich doch nach dem ganzen Bild annehmen zu dürfen, daß die Zellen dem Stratum germinativum der Wurzelscheide der Cilie entstammen und daß die den Epithelien angelagerte, fast homogene Substanz als ein Ausscheidungsprodukt der Zellen, als Hornsubstanz aufgefaßt werden muß. Spezifische Färbungsmethoden konnten nicht angewandt werden, da die betreffende Substanz nur in wenigen Schnitten nachzuweisen war. Für eine Keratohyalinbildung würden vielleicht auch die feinen Körnchen in dem Protoplasma der zunächstliegenden Epithelien sprechen.

[1] Deutschmann: Beiträge zur Augenheilkunde, Bd. I. Lapersonne et Vassaux: Arch. d'opht. 1884, p. 86, vgl. Praun a. a. O. Schwarz: Über Fremdkörper-Riesenzellen und Cilien im Bulbus. Graefe's: Archiv f. Ophthalmologie XLVII, 1, S. 68. Dav. Webster: Loss of an eye from. purul. Iridocykl. set up by a bird-shot. Med. Record Aug. 29. 1891. Ref. Centralbl. f. Augenheilk. 1892, XVI, S. 383.

Gesellschaftsberichte.

1) Berliner Ophthalmologische Gesellschaft.

Vorsitzender: Herr v. Michel. Schriftführer: Herr Wertheim.

Sitzung vom 19. März 1908.

Nachtrag.

7) Herr Leber: Ophthalmologische Serodiagnostik.

Die Tatsachen der lokalen Immunität, deren Wesen und Eigenart, durch die günstigen Versuchsbedingungen des Auges gerade an diesem besonders eingehend studiert werden konnten (Römer, v. Dungern, A. Leber), sind als die experimentellen Grundlagen einer ophthalmologischen Serodiagnostik aufzufassen.

Durch den Befund einer lokalisierten, wohlumschriebenen, in ihrer Intensität auf einen engen Bezirk beschränkten Immunität, ist die Möglichkeit erwiesen, die bereits theoretisch zu erwarten war, daß von diesen Stellen aus ein Übergang von Schutz- bzw. Heilstoffen in den Kreislauf erfolgen könne. Dieser Übergang in den Kreislauf läßt sich auch am Auge durch zahlenmäßige Vergleichswerte bestimmen (A. Leber).

Durch diese Erfahrung ist die Möglichkeit erwiesen, die in einem umschriebenen, auf das Auge beschränkten Krankheitsherd gebildeten Reaktionsprodukte im Blutserum nachzuweisen. Es ist dies eine aus praktischen Gesichtspunkten wesentliche Bedingung, da es nur in außerordentlich seltenen Fällen möglich sein wird, den Humor aqueus serologisch zu untersuchen.

Unter besonders schwierigen Verhältnissen und namentlich da, wo auch ein therapeutischer Erfolg von dem Eingriff zu erwarten ist, wird auch diese Maßnahme nicht zu umgehen sein.

Von den früher üblichen Maßnahmen der biologischen Diagnostik, dem Nachweis des Agglutinine und Bakteriolysine, die für die innere Medizin von besonderem Wert gewesen sind, hat die Ophthalmologie nur in theoretischer Hinsicht Nutzen gehabt; für die wichtigsten Infektionskrankheiten des Auges: die Syphilis und die Tuberkulose waren sie nicht zu verwerten. Dasselbe gilt fast in gleichem Sinne von den mikroskopischen Methoden, die es nur selten am lebensfähigen Bulbus gestatten, über die Natur seiner Erkrankung Aufschluß zu geben.

Es ist das große Verdienst der belgischen Autoren Bordet und Geugon eine Methode ausgearbeitet zu haben, zum Nachweis der sog. komplementbindenden Substanzen. Das in jedem normalen Blutserum vorhandene Komplement wird nämlich gebunden, sowie es zusammengebracht wird mit einem spezifischen Antigen, das bereits an seinen Ambozeptor verankert ist. Während Antigen und Ambozeptor, jedes für sich allein Komplement nicht binden, zeigt deren Verbindung eine erhöhte Affinität zum Komplement.

Es ist demnach verständlich, daß der Nachweis einer von diesen beiden komplementbindenden Substanzen möglich ist, sowie die andre in bekannter Menge vorhanden und ein hämolytisches System von bekannter Stärke als Indikator zu dem Gemisch hinzugefügt wird. Diese Methode hat in der Folge eine vielseitige Verwertung gefunden, zumal als sich gezeigt hatte, daß sie auch für gelöste Eiweißkörper (Neisser und Sachs), für gelöste Bakteriensubstanzen (Wassermann und Bruck) anwendbar und von großer

Genauigkeit ist. Die weitestgehende Nutzanwendung hat sie erfahren, im Anschluß an die von Wassermann, Neisser und Bruck vorgenommenen Untersuchungen über Syphilis, bei der sie seither die größte praktische Bedeutung gefunden hat.

Gelegentlich von Prüfungen dieser Methode auf ihre klinische Verwertbarkeit hat Vortr. sie auch in die Ophthalmologie eingeführt. (S. Verhandl. der Berliner Ophthalm. Gesellsch. v. 20. Juni 1907.) Es gelang im Humor aqueus, wie auch im Blutserum von sicher syphilitischen Augenkranken, die sonst keine Erscheinungen darboten, die spez. Stoffe festzustellen. Daß entsprechende Immunkörper (Antituberkulin, Opsonine u. a.) auch bei Tuberkulose gebildet werden können, wurde sowohl in der Vorderkammer des Kaninchenauges, wie im Humor aqueus des Menschen (Keratitis parenchymatosa tuberculosa) beobachtet. Ein Übergang dieser Immunkörper in den Kreislauf kommt durch den Umstand zum Ausdruck, daß durch künstliche Infektion des einen Auges Immunitätsvorgänge am andren beobachtet werden können.

Durch diese Befunde ist auch für die Syphilis und die Tuberkulose das eingangs geforderte Postulat erfüllt: Übergang spez. Stoffe vom Auge in den Kreislauf. Vortr. hat deshalb bei einer größeren Zahl (160) von Augenkranken deren Blutserum serologisch untersucht. Bei den Prüfungen auf Syphilis fand er, daß sämtliche sicher nicht Syphilitische (31) eine negative Reaktion gaben, während die sicher Syphilitischen in 92,2% positiv reagierten. Bei den 95 Fällen, bei denen eine syphilitische Ätiologie nicht auszuschließen, aber auch nicht erwiesen war, gaben 42,1% eine positive Lues-Reaktion. Diese Zahlen zeigen bereits, daß dieser Methode eine bemerkenswerte Bedeutung zukommt.

In vorläufigen Prozentziffern hat Vortr. auch die einzelnen Krankheitsbilder zusammengestellt, die, wenn sie auch noch zu gering an Zahl sind, doch einiges Interesse verdienen.

Er fand bei

Keratitis parenchymatosa . . .	31 Fälle,	83,9%	positiv luetisch
Iritis	48 „	33,3%	„ „
Chorioiditis und Retinitis . . .	23 „	26%	„ „
Cerebral bedingte Sympt. der Augen	27 „	59,3%	„ „

Es wurden außerdem noch eine große Reihe andrer Augen-Erkrankungen untersucht, bei denen die Prüfung wichtige Aufschlüsse gab. Jedenfalls scheint sie geeignet, worauf Vortr. besonders hinweist, die ätiologischen Verhältnisse einer Reihe von Augen-Erkrankungen aufzuhellen und definitiv zu klären (Retinitis und Chorioiditis). Auch in praktischer Hinsicht gibt sie wichtige Anhaltspunkte, insofern, als eine positive Reaktion der strikte Beweis einer bestehenden Lues ist, während eine negative Reaktion nicht ohne weiteres als ein Beweis des Gegenteils gelten darf. Bei positiver Reaktion schlägt Vortr. vor, sofort eine energische Therapie einzuleiten.

Bei Tuberkulose des Auges ist es gelungen, in einem größeren Prozentsatz spezifische Immunkörper im Blute nachzuweisen. In 75 Fällen, bei denen eine tuberkulöse Ätiologie in Frage kam, wurde unter Vermeidung der technischen Schwierigkeiten und Fehlerquellen 14 mal Antituberkulin nachgewiesen, wobei eine Bestätigung der serologischen Diagnose später durch den klinischen Befund, die anatomische oder bakteriologische Untersuchung oder durch diagnostische Tuberkulin-Injektionen geliefert wurde. Zu diesen Fällen gehörte Keratitis parenchymatosa, akute Iritis, Sklerokeratitis, Cyklitis, Neuritis und Tuberkulose der Konjunktiva.

Aus diesen Ergebnissen scheint eine Sonderstellung des Auges in serologischer Beziehung hervorzugehen, durch die sich der Unterschied der Tuberkulose des Auges von der allgemeinen Tuberkulose erklären würde. Dafür sprechen auch die günstigen Erfahrungen der Tuberkulin-Behandlung, unter deren Einfluß sich speziell Agglutinine, Ambozeptoren und Opsonine bilden. In therapeutischer Hinsicht sind diese die wichtigsten und gerade für das Auge deshalb von besonderer Bedeutung, weil sie sich bei örtlichen Affektionen erfahrungsgemäß am ausgiebigsten bilden. Im Bestreben praktisch brauchbare Resultate zu gewinnen, zieht Vortr. bei seinen diagnostischen Untersuchungen auch die Bestimmung des opsonischen Index heran, den er, wie er an Präparaten demonstriert, vielleicht noch mehr als in therapeutischer, in diagnostischer Hinsicht für wertvoll erachtet.

---

2) Ophthalmological society of the United Kingdom. (Brit. med. Journal. 8. Februar 1908.)

Sitzung vom 30. Januar 1908.

Mayou sprach über einen Fall von Mikrophthalmie, die einem Gliom ähnlich war, mit Lentikonus und Hypertrophie des Ciliarkörpers bei einem 8monatl. Kinde. Wegen des Gliom-Verdachtes wurde das Auge enukleiert. Beschreibung des pathologisch-anatomischen Befundes.

Paton berichtet über Neuritis optica bei Hirntumoren. Er hat 252 Fälle untersucht. Nur in 18,8% fehlte die Neuritis, fast ausnahmslos in Fällen von subkortikalen oder Brückengeschwülsten. Die Feststellungen des Vortr. bieten nichts Neues. Die oft beobachteten Verdunkelungen des Gesichtsfeldes bei Hirntumoren bezieht Vortr. nicht auf die Neuritis optica, da sie auch ohne diese vorkommen, sondern auf eine plötzliche Steigerung des intraventrikulären Druckes mit Vorwölbung des III. Ventrikels und Druck auf das Chiasma.

Sitzung vom 13. Februar 1908.

Paton demonstrierte einen operativ behandelten Fall von Netzhaut-Ablösung. Vortr. kauterisierte an der Stelle der stärksten Abhebung, die er sich durch Vorwärtsziehen des Bulbus mittels eines unter den M. rectus ext. eingelegten Schielhakens zugänglich machte, bis die subretinale Flüssigkeit ablief und aspirierte den Rest mit einer Tränensackspritze.

Hosford stellte einen Fall von Buphthalmie mit Mißbildung der Iris vor.

Green sprach über einige Hauptsachen der Farbenwahrnehmung. Im Anschluß daran wurde ein Komitee eingesetzt zur Prüfung der zum Nachweis der Farbenblindheit dienenden Methoden.

Cunningham stellte einen nicht diagnostizierten Fall von Orbital-Erkrankung vor. Periostitis oder Karies der Spitze der Orbita? Optikus-Tumor?

Fisher demonstrierte einen Fall von Mikrophthalmie und einen andren von Geburtsverletzung des Fundus.

Bardsley zeigte einen Fall von Retinitis proliferans.

Wray einen Fall von Conjunctivitis follicularis.

Parsons einen Patienten mit metastatischer Neuroretinitis.

Sitzung vom 12. März 1908.

Diskussion über den Vortrag von Paton: Neuritis optica bei Hirntumoren.

Henderson spricht über die venösen Verbindungen des Schlemm'schen Kanals. Loeser.

Referate, Übersetzungen, Auszüge.

Das Sehen der niederen Tiere, von Prof. Dr. Richard Hesse. Erweiterte Bearbeitung eines auf der 79. Versammlung deutscher Naturforscher und Ärzte zu Dresden 1907 gehaltenen Vortrags. (Jena, 1908.)

Allen uns bekannten Seh-Apparaten gemeinsam sind die rezipierenden Sinneszellen, die Sehzellen. Wenn man vom Farbensehen absieht, über dessen Zustandekommen noch wenig Positives bekannt ist, so vermitteln die Sehzellen an sich nur die primitivste Form des Sehens, das Helldunkelsehen. Ihr Bau ist meist — bei vielen Würmern, Schnecken und sonstigen Weichtieren und beim Amphioxus — einfach: „Die durch den Nervenfortsatz eintretenden Neurofibrillen erleiden in der Zelle eine Umwandlung und treten je nach ihrer Zahl als Stiftchensäume, als Stiftchenbündel oder als vereinzelte in einem Stäbchen verlaufende Neurofibrillen-Enden auf." Diese Stäbchen oder Stiftchenkomplexe stellen Transformatoren für die Umwandlung der Lichtstrahlen in Nervenreiz dar. Abweichend verhalten sich die Regenwürmer und Salpen, bei denen die Phaosomen (vakuolenartige Gebilde in den Sehzellen), ferner manche See-Igel, bei denen ein sehpurpur-artiger Stoff in der Körperhaut die Rolle der Transformatoren zu spielen scheint.

Das Pigment in den Sehorganen ist im allgemeinen unwesentlich für die Erregung der Sehzellen, dagegen gewinnt es große Bedeutung, wenn es die einzelnen Sehzellen becherartig umgibt (sog. Pigment-Becherzellen), indem es eine optische Isolierung der einzelnen Sehzellen gegeneinander ermöglicht, und zwar ist diese um so wirksamer, je tiefer der Pigmentbecher und je enger die Mündung ist. Da die am Becherboden liegenden Sehzellen um so mehr gereizt werden, je genauer die Lichtstrahlen in der Becher-Achse einfallen, so kommt hierdurch schon ein gewisses Richtungssehen zustande. Noch mehr ist dies der Fall, wenn viele derartige Ocellen mit gegeneinander divergierenden Achsen beieinander liegen. Auch ein einfaches Bewegungssehen kann auf diese Weise schon ermöglicht werden. Bei sehr regelmäßig strahliger Anordnung der kegelförmigen Einzel-Ocellen (z. B. der Riemen-Ocelle von Branchiomma Köllikeri) resultiert sogar ein einfaches musivisches Formensehen.

Weniger leistungsfähig sind die Seh-Apparate in Gestalt weniger Ocellen, deren jede mit zahlreichen Sehzellen ausgekleidet ist, obwohl auch hier ein gewisses Richtungssehen zustande kommt. Von ihnen geht aber eine wichtige Fortbildung des Sehorgans aus, indem der Hohlraum dieser Pigmentbecher von einer stark lichtbrechenden Sekretmasse ausgefüllt wird, die über dem Becherhals eine konvexe Kuppe bildet und so zur Sammellinse wird. (Blasenförmige Linsenocellen bei Schnecken und Ringelwürmern). Die Linse stellt ein neues Mittel der optischen Isolierung dar und erhöht zugleich die Lichtstärke. Auch ein Entfernungssehen kann das Linsenauge mit Hilfe verschiedenartiger Vorrichtungen leisten, am vollkommensten die ein Akkommodationsvermögen besitzenden Augen der Tintenfische und Wirbeltiere.

Das zusammengesetzte Arthropoden-Auge ist den oben geschilderten von Branchiomma überaus ähnlich, nur hat jeder Bestandteil morphologisch den Wert eines Linsen-Ocells, die „Linse" von der konvex gewölbten Cuticula dargestellt. Diese Fazetten-Augen geben ein aufrechtes, verkleinertes, ziemlich deutliches Bild. Bruns (Steglitz).

Journal-Übersicht.

I. Klinische Monatsblätter für Augenheilkunde. 1908. Januar.

1) **Die Beziehungen der entzündlichen Orbital-Erkrankungen zu den Erkrankungen der Nebenhöhlen der Nase,** von A. Birch-Hirschfeld.

Von 684 Fällen orbitaler Entzündung beruhten nicht weniger als 409 auf Nebenhöhlen-Entzündung, und zwar war es 129 mal die Stirnhöhle, 89 mal die Kieferhöhle, 83 mal die Siebbeinhöhle, 25 mal die Keilbeinhöhle und in 60 Fällen waren mehrere Höhlen krank. Fast in allen Fällen handelte es sich um ein chronisches oder akutes Sinus-Empyem. Das Übergreifen auf die Orbita wird durch eine lokale Periostitis und Ostitis vorbereitet oder geschieht durch Thrombophlebitis der durchtretenden Venen. Der orbitale Prozeß kann unter dem Bilde der Periostitis orbitae, Orbital-Absceß oder Orbitalphlegmone verlaufen. Der Absceß kann subperiostal nach der Tiefe der Orbita übergreifen und eine Neuritis optica hervorrufen oder durch Lid oder Konjunktiva spontan durchbrechen. In andren Fällen greift die Entzündung unter dem anatomischen Bilde der Thrombophlebitis frühzeitig auf das Orbitalgewebe über. Diagnostisch läßt sich häufig neben umschriebener Druckempfindlichkeit der Orbitalwand die Art der Dislokation des Bulbus verwerten. Die rhinoskopische Untersuchung ist häufig negativ. Unter den 409 Fällen erblindeten 66 Augen, am häufigsten bei Kieferhöhlen-Empyem. Ophthalmoskopisch wurde häufig Hyperämie der Papille, Neuritis optica und Stauungspapille, Atrophia nervi optici, selten Thrombophlebitis der Netzhaut, Netzhautblutungen und Ablösung nachgewiesen. 18 mal wurde Hornhautgeschwür, 8 mal Panophthalmitis und 2 mal Glaukom gefunden. 55 mal endete der Prozeß mit dem Tode, 3 mal infolge von Meningitis, 15mal von Hirn-Abszeß und 6 mal von Sinusthrombose.

2) **Über den Zusammenhang zwischen Nahearbeit und Kurzsichtigkeit,** von Walther Thorner.

Mit dem von ihm angegebenen Augenspiegel konnte Verf. nachweisen, daß es zwei verschiedene Augenbewegungen, kontinuierliche und diskontinuierliche gibt. Die ersteren erfolgen langsam und gleichmäßig, die zweiten schnell und ruckweise. Daß letztere das Gewebe des Auges stärker schädigen, liegt auf der Hand. Auf diese Zerrungen glaubt Verf. mindestens die Kurzsichtigkeit mittleren Grades zurückführen zu können. Da die ruckweisen Bewegungen besonders beim Lesen vorkommen, weniger bei allen andren Nahearbeiten, so macht er gerade das Lesen für das Auftreten der Kurzsichtigkeit im wesentlichen verantwortlich.

3) **Die Überkorrektion der Hypermetropie als Behandlungsmethode bei asthenopischen Beschwerden,** von Perry Fridenberg.

Durch die Überkorrektion der Hypermetropie wird die Akkommodation

künstlich entlastet, sowie beim Sehen in der Nähe dieselbe unterstützt und erleichtert.

4) **Glioma iridis,** von L. Weekers.

Beschreibung eines Falles von Glioma iridis, welches wahrscheinlich von der Pars iridica und Ciliaris retinae hervorgegangen ist; der Tumor hat sich dann weiter entwickelt, das Irisgewebe zerstört, ist in der Vorderkammer bis zur Hornhaut vorgedrungen, hat die Linse in das Innere des Bulbus zurückgeschoben und den Ciliarkörper durchwuchert.

5) **Zur Klinik und pathologischen Anatomie des Lymphangioma cavernosum, der Konjunktiva und der Orbita,** von Dr. Dejonc.

Am inneren Winkel drängt sich eine bohnengroße, blutrote, mit Schleimhaut bedeckte Masse aus der Lidspalte hervor, dabei bestand mittlerer Exophthalmus und geringe Ptosis. Es handelte sich um ein latentes, diffuses Lymphangiom, in welches infolge eines Trauma's eine Blutung erfolgt war.

6) **Über Ligatur der Carotis communis bei schweren Fällen intraokulärer Blutung, nebst pathologisch-anatomischem Beitrag zur Retinitis proliferans,** von A. Vasquez-Barrière.

Auf Grund der Beobachtung von 2 Fällen, wo wegen rezidivierender Glaskörperblutung die Unterbindung der Carotis communis ausgeführt wurde, ist Verf. der Ansicht, daß in Fällen, wo beide Augen oder das einzige brauchbare durch rezidivierende intraokulare Blutungen schwer geschädigt sind und wo unaufhörliche Rückfälle eine drohende Blindheit befürchten lassen, wenn Alter und Allgemeinzustand der Patienten nicht schwere Gegenbedenken stellen, man berechtigt, ja sogar verpflichtet ist, die Frage der Unterbindung der Carotis communis dem betreffenden vorzuschlagen, um so mehr, als das Risiko der Operation ein geringes ist im Vergleich zur Gefahr der Erblindung, welche man dadurch vielleicht abwenden hilft.

7) **Über Ophthalmoreaktion,** von C. Brons.

Verf. verwandte zur Ophthalmoreaktion 1% bis 2% Lösungen von Alt-Tuberkulin in Wasser und träufelte sie bei 24 verdächtigen Augenerkrankungen in den Konjunktivalsack ein. 9 mal trat positive Ophthalmoreaktion ein, während die probatorische Tuberkulin-Injektion in 14 Fällen positives Ergebnis hatte. Aus dem Verlauf der Ophthalmoreaktion läßt sich nicht mit positiver Sicherheit auf die tuberkulöse Natur eines Augenleidens schließen. Ist sie schwer oder beteiligen sich die erkrankten Teile mit, so ist die Tuberkulose wahrscheinlich; fällt sie dagegen mild aus, so ist dies kein Gegenbeweis. Dagegen kann man, wenn man bei der subkutanen Injektion eine positive allgemeine und lokale Reaktion erhält, mit Sicherheit sagen, das Augenleiden ist tuberkulös. Zu warnen ist, in kranke Augen Tuberkulin einzutropfen, da hierdurch schwere Schädigungen des Auges hervorgerufen werden können.

8) **Über einen Fall von atypischer Hypopyon-Keratitis mit Staphylococcus aureus in sarzineähnlicher Form,** von W. Tschirkowsky.

Verf. berichtet über einen Fall von Hypopyonkeratitis bei einem 36jähr. Maurer. Das Hornhautgeschwür wurde nach Saemisch gespalten. Die Hornhaut stieß sich im Bereiche des Infiltrates sequesterartig in ganzer Dicke

ab, so daß ein rundes, die ganze Dicke durchsetzendes Loch entstand, welches durch eine Konjunktivalplastik verdeckt wurde. Im Sekret wurde Staphylococcus pyogenes aureus nachgewiesen, der im Gewebe und einigen Nährböden massenhaft sarzineähnliche Bildungen verursachte.

---

9) **Über die Form der hinteren Linsenfläche,** von W. P. C. Zeeman.

Nach Verf. gibt es normale Menschenaugen, deren Linsenhinterfläche an der Peripherie eine nach vorn konvexe Krümmung hat, ähnlich der von v. Pflugk beschriebenen Form.

Februar.

1) **Neuritis retrobulbaris acuta und multiple Sklerose,** von B. Fleischer.

Verf. berichtet über 30 Fälle von akuter Neuritis retrobulbaris und 12 Fälle von akuter Papillitis. Es handelte sich in der Hauptsache um jugendliche Individuen. Weitaus die Mehrzahl der Fälle war an multipler Sklerose erkrankt. Auch lange Zeit nach Auftreten der Neuritis traten zuweilen die ersten schweren weiteren Symptome auf. Die akute retrobulbare Neuritis ist fast stets ein meist initiales Symptom von multipler Sklerose. Bei stärkerer Beteiligung der Papille erkrankte die Hälfte der Fälle an multipler Sklerose. Man wird stets bei Neuritis retrobulbaris acuta jugendlicher Individuen, wenn eine plausible Ursache nicht nachzuweisen ist, mit größter Wahrscheinlichkeit die Diagnose auf beginnende multiple Sklerose stellen können.

---

2) **Blaufärbung des Augapfels durch Verdünnung der Sklera als angeborene und erbliche Anomalie,** von A. Peters.

Verf. konnte bei einem Knaben eine eigentümliche Blaufärbung der Sklera feststellen, die auch bei 4 Generationen nachzuweisen war. Da weder Gefäß-Erkrankungen, noch Pigment-Anomalien in Frage kamen, führt Verf. dies Verhalten auf eine abnorm dünne oder abnorm durchscheinende Sklera zurück.

---

3) **Über multiple isolierte Risse der Descemet'schen Membran als Geburtsverletzung,** von J. Rupprecht.

Verf. berichtet über das Auge eines Neugeborenen, das er anatomisch untersuchen konnte. Er konnte Risse in der Descemet'schen Membran feststellen, die offenbar durch den Druck des Zangenlöffels auf das Auge bei der Entbindung veranlaßt worden waren.

---

4) **Melanosarkom-Rezidiv, $11^1/_2$ Jahre nach der Enukleation eines Auges mit Aderhautsarkom,** von A. Wagenmann.

Verf. berichtet über einen Fall, wo $11^1/_2$ Jahre nach der Enukleation eines Auges mit Aderhautsarkom ein Rezidiv in der Orbita auftrat, welches die Exenteration der Orbita notwendig machte.

---

5) **Beiträge zur Kenntnis der metastatischen Ophthalmie,** von S. Kitamura.

Der erste Fall des Verf.'s betraf einen Mann mit Erythema nodosum, bei dem akuter Gelenkrheumatismus auftrat und Streptokokkenpyämie mit allen ihren Komplikationen, sowie eine metastatische Ophthalmie des linken

Auges. Im zweiten Falle handelte es sich um eine sichere metastatische Ophthalmie im Anschluß an eine otogene Sinusthrombose.

6) **Augentuberkulose und chronischer ankylosierender Gelenkrheumatismus**, von B. Fleischer.

Verf. berichtet über 2 Fälle von chronischem ankylosierenden Gelenkrheumatismus, die an tuberkulosen Augen-Erkrankungen litten. Auch die Gelenk-Erkrankung ist sicherlich auf eine tuberkulose Grundlage zurückzuführen.

7) **Anatomische Untersuchung eines Falles von Streptokokken-Conjunctivitis beim Neugeborenen**, von S. Weigelin.

Es handelt sich hier um eine ausgedehnte Streptokokken-Conjunctivitis eines Neugeborenen, wo das Auge und seine Umgebung zur anatomischen Untersuchung gelangt war. Da der Bulbus und die übrigen Teile des Körpers völlig intakt gefunden wurden, so kann die Erkrankung nur durch eine primäre Einwanderung der Streptokokken hervorgerufen sein. Als Ursache ist ohne Zweifel die Erkrankung der Mutter an Streptokokkensepsis anzunehmen.

8) **Über das willkürliche Schielen des einen bei Primärstellung des andren Auges**, von Emil Levi.

Besprechung der von Peters veröffentlichten Fälle, bei denen die Fähigkeit bestand einen Strabismus divergens des einen Auges willkürlich hervorzurufen, ohne daß die normale Meridionalstellung des andren Auges sich änderte. Verf. spricht sich dahin aus, daß die Hering'sche Theorie von der gleichmäßigen Innervation auch bei diesen Fällen zu Recht besteht und kein Grund vorliegt, eine Ausnahme von diesem Gesetze annehmen zu wollen.

März.

1) **Über eine bis jetzt noch nicht beschriebene Form der familiär auftretenden Netzhautdegeneration bei gleichzeitiger Verblödung und über typische Pigmentdegeneration der Netzhaut**, von W. Stock.

Bei 3 Kindern derselben Familie trat etwa im 6. Lebensjahre eine Verblödung mit Sehherabsetzung und Erblindung ein. Die Verblödung war nicht mit Lähmungen gepaart, die Erblindung schritt langsam fort unter dem Bilde der Retinitis pigmentosa ohne Sehnervenatrophie und manchmal ohne Pigment. Es zeigte sich eine primäre Degeneration der Neuroepithelien, während die übrigen nervösen Elemente der Netzhaut sehr lange erhalten blieben und auch keine Sehnervenatrophie auftrat. Während bei der typischen Pigmentdegeneration der Netzhaut primär die Neuroepithelien zugrunde gehen, ohne daß vorher irgendwelche anatomische Veränderung in der Aderhaut und Netzhaut zu finden war, und so es sehr rasch zu einem sekundären Zerfall der übrigen nervösen Elemente der Netzhaut und zu einer Sehnervenatrophie kommt, verschwinden bei den Fällen der amaurotischen Idiotie nur die Neuroepithelien. Die übrigen nervösen Bestandteile der Netzhaut bleiben sehr lange erhalten und ein Sehnervenschwund läßt sich selbst Jahre nach der vollständigen Erblindung nicht nachweisen.

2) **Zur Frage der Embolia arteriae centralis retinae**, von M. Früchte.

Es handelt sich um die anatomische Untersuchung eines Auges, das

unter dem Bilde einer Embolie der Arteria centralis retinae erblindet war. Dasselbe stammte von einem 56jährigen Bauer, der an einer Endocarditis ulcerosa gelitten hatte. Es fand sich in der Arteria centralis retinae direkt hinter der Lamina cribrosa ein homogenes scholliges Gebilde eingelagert, das nur an der medialen und unteren Seite an einer kleinen Stelle der Arterienwand anlag und mit einem einschichtigen, selten mehrschichtigen Zellbelage überzogen war. Die Arterienwand war absolut intakt, nur an der kleinen Anlagerungsstelle war das Endothel nicht nachweisbar. Der Fall muß als eine richtige Embolie bezeichnet werden.

3) **Über Störungen des Farbensinns im Gefolge innerer Erkrankungen**, von R. Hilbert.

Verf. stellt 71 Fälle von Chromatopien bei inneren Erkrankungen aus der medizinischen Literatur zusammen, welche bei 30 verschiedenen Krankheiten vorkommen. Unter diesen sind in überwiegender Anzahl die Krankheiten der Nervencentra vertreten mit zusammen 44 Fällen; Infektionskrankheiten und Krankheiten der inneren Organe verursachten nur in 27 Fällen das Symptom des Farbensehen. Hieraus ergibt sich der Schluß, daß nicht nur das Farbensehen bei Erkrankungen des Nervensystems, sondern auch bei andren Organ-Erkrankungen als central bedingt zu betrachten, mithin als eine Art Farben-Halluzination anzusprechen ist.

4) **Über die Unzuverlässigkeit der großen Augen-Elektromagneten in diagnostischer Hinsicht, nebst Bemerkungen über die Koster'sche Sideroskop-Schutzvorrichtung**, von E. Asmus.

Daß die Einführung der großen Magneten als therapeutischer Fortschritt zu begrüßen ist, liegt auf der Hand; doch reicht derselbe in der Diagnosenstellung nicht aus. Daß bei dem Ausbleiben jeglicher Reaktion beim Gebrauch des Riesenmagneten keineswegs auf das Nichtvorhandensein eines Fremdkörpers geschlossen werden darf, ist eine noch nicht genügend anerkannte Wahrheit. Der große Elektromagnet dient in erster Linie zur Extraktion der Fremdkörper, das richtig funktionierende Sideroskop zum Nachweis derselben. (— Vgl. übrigens Centralbl. f. Augenheilk. 1907, S. 116.)

5) **Zur Diagnose der intraokularen Eisensplitter**, von J. Jung.

Im Anschluß an die Beschreibung von 2 Fällen, wo das Sideroskop zur Feststellung der Eisensplitter nicht völlig genügte, ist Verf. auch der Ansicht, daß bei Eisensplitter-Untersuchungen nicht nur Sideroskop, sondern auch Augenspiegel und Röntgen-Apparat zu verwenden sind.

6) **Über einen Fall von Hornhaut-Transplantation mit erhaltener Transparenz**, voon Otto Plange.

Verf. transplantierte in einem Falle, wo infolge einer Kalkverbrennung ein großes Leucoma corneae adhaerens entstanden war, auf dieses Auge ein Stück der klaren Hornhaut des andren Auges, das seit Kindheit durch Verletzung geschrumpft und stockblind war. Zunächst trug er die oberflächlichen Schichten der leukomatösen Hornhaut ab und ließ nur die hintere ziemlich klare Hornhautschicht stehen. Alsdann trug er vermittelst des Graefe'schen Messers die oberflächlichen Schichten der klaren Hornhaut des andren Auges ab und transplantierte diesen Lappen auf die durchsichtige Stelle der Wundfläche des leukomatösen Auges und befestigte sie hier mit

4 Nähten an dem Rande der Kornealschwarte. Der Lappen wuchs an und blieb klar. Nach einem Monat Finger auf 4—5 m.

7) **Augenärztliche Beobachtungen über die Ophthalmo-Reaktion mit Tuberkulin,** von E. Waldstein.

Nach den Ausführungen des Verf.'s ist ein deutlicher Einfluß der Bindehautbeschaffenheit auf die Art und Weise, aber auch auf die Intensität der Tuberkulin-Reaktion unverkennbar. In vielen Fällen von Conjunctivitis ekzematosa, von Follikelkrankheit, häufig auch von chronischem Katarrh, besonders solchen, die nach anderweitiger tiefgreifender Erkrankung (Trachom) zurückgeblieben sind, verläuft die Ophthalmo-Reaktion viel schwerer, als bei gesunden Bindehäuten. Ein übersehener leichter Follikularkatarrh und ein bislang beschwerdefreier chronischer Katarrh können infolge der starken Konjunktival-Reaktion leicht falsche Schlüsse hervorrufen, dann kann bei dazu disponierten Individuen leicht eine schwere Erkrankung des Auges hervorgerufen werden, die nicht immer ohne bleibenden Schaden abheilt; vor der allgemeinen Anwendung der Ophthalmo-Reaktion als diagnostisches Hilfsmittel ist somit nur nachhaltig zu warnen.

8) **Eine Warnung vor der Ophthalmo-Reaktion,** von O. Stuelp.

Aus den Erfahrungen des Verf.'s geht, außer der Bestätigung der diagnostischen Unsicherheit der Ophthalmo-Reaktion, hervor, daß in 9 unter 14 Fällen von Augenkranken mit Tuberkulose oder Tuberkulose-Verdacht durch die Einträuflung von Tuberkulintest schwerere bis zu 7 Wochen und darüber anhaltende Entzündungs-Erscheinungen auftraten an Augen, die zwar früher entzündlich erkrankt, zur Zeit der Einträuflung aber längere oder kürzere Zeit völlig reizlos waren; ferner an Augen, die nie erkrankt waren, wenn das andre Auge krank oder krank gewesen war. Vor der Ophthalmo-Reaktion in der Augenheilkunde ist überhaupt dringend zu warnen.

9) **Eine bisher nicht veröffentlichte Schrift von Christian Huygens über das Auge und das Sehen,** von M. Straub.

Es handelt sich um eine im Jahre 1667 verfaßte Darstellung Huygens von der Dioptrik des Auges.

April.

1) **Über eine eigentümliche, nicht beschriebene Hornhaut-Veränderung: geschwulstartiger Pannus degenerativus,** von Amilcare Bietti.

Verf. berichtet über eine geschwulstartige Neubildung der Hornhaut von 6 mm Längsdurchmesser und 4 mm Querdurchmesser. Der Tumor sah rötlich und sulzig aus und hatte eine maulbeerartige Oberfläche. Da das Auge an absolutem Glaukom litt und oft schmerzte, wurde es enukleiert. Die Neubildung bestand aus einer Rundzellen-Anhäufung zwischen Epithel und Bowman'scher Membran, die eine Analogie mit dem sog. Pannus degenerativus hatte.

2) **Über kavernöse Sehnerven-Atrophie bei Myopie,** von W. Stock.

Axenfeld nimmt an, daß es eine myopische Sehnerven-Atrophie gibt[1] und zwar nicht nur in dem Sinne, daß entsprechend der Ausdehnung chorioretinaler Degeneration die zugehörigen Nervenfasern in Mitleidenschaft ge-

[1] Ich hatte sie vorher (Deutsche Klinik VIII) beschrieben. H.

zogen werden, sondern daß darüber hinaus der Sehnerv an dem myopischen Krankheitsprozeß degenerativ teilnehmen könne. Verf. gibt zur Stütze dieser Ansicht die anatomische Beschreibung von 8 hochgradig kurzsichtigen Augen, unter denen 5 chorioiditische Veränderungen zeigten und eine sog. lakunäre Atrophie. Diese Lakunenbildung im Sehnerven von myopischen Augen müssen nun dazu führen, daß an einzelnen Stellen der Netzhaut ein Schwund der Ganglienzellen eintritt, während die übrige Netzhaut noch normal ist.

3) **Die Papillitis im Anschluß an Erkrankungen des vorderen Teils des Auges,** von J. van den Borg.

Nach Verf. kommen viele Fälle zur Beobachtung, wo im Anschluß an eine entzündliche oder traumatische Erkrankung des vorderen Teils des Auges sich eine Papillitis entwickelt. Klinisch hat diese Papillitis die für den Patienten wichtige Eigenschaft, daß der entzündliche Sehnerv zur Norm zurückkehrt, wenn der Krankheitsprozeß im vorderen Teil des Auges zur Heilung kommt. Aus der histologischen Untersuchung solcher Augen zeigt sich, daß bei dieser Form von Papillitis die seröse Schwellung die Infiltration übertrifft, und daß also diese Form eine sehr große Übereinstimmung zeigt mit der sogenannten Stauungspapille, welche bei Hirn-Erkrankungen vorkommt. Die Papillitis entsteht nicht durch Fortpflanzung der Infektion auf den Sehnerv, sondern durch chemische Wirkung, ähnlich wie das kollaterale Ödem in der Nachbarschaft andrer Entzündungsherde. Diese Papillitis wird meistens bei Tuberkulose des vorderen Teiles des Auges wahrgenommen. Sie kommt weiter vor bei der echten Entzündung des Glaskörpers, sowohl bei der traumatischen, wie bei der metastatischen Form. Zwar kann sie erst nach Resorption des Exsudates zur Beobachtung kommen. Auch beobachtet man sie bei Entzündungsprozessen andrer Art im vorderen Teil des Auges, wenn nur genügend lange Zeit Toxine in den Glaskörper übergehen können.

4) **Zur Kenntnis der Papillitis im Anschluß an leichte perforierende Verletzungen des vorderen Teiles des Auges,** von H. Happe.

Verf. beschreibt 2 Fälle von einfacher Limbusperforation, bei denen eine typische Papillitis auftrat. Es handelte sich wahrscheinlich um eine Toxinwirkung und nicht um eine Übertragung von Bakterien.

5) **Experimentelle Untersuchungen über die Retinitis albuminurica,** von S. Shiba.

Verf. konnte bei Kaninchen durch Einspritzung von verdünnter Jodtinktur in die Nieren eine Nieren-Entzündung mit Netzhaut-Veränderungen hervorrufen. Unter 9 Fällen beobachtete er letztere sechsmal. Es fanden sich bei allen eine mehr oder minder ödematöse Auflockerung der inneren Netzhautschichten, sowie Zerfall-Erscheinungen in den Ganglienzellen und innern Körnern. Nirgendswo konnten Gefäß-Veränderungen festgestellt werden, während Netzhaut-Veränderungen sehr deutlich nachweisbar waren. Dies ist wohl darauf zurückzuführen, daß die Tiere sehr bald eingingen. Die Netzhaut-Veränderungen treten somit früher auf, als die Gefäß-Veränderungen, was auf die Veränderung der Blutbeschaffenheit zurückzuführen ist. In 2 Fällen fand sich eine doppelseitige Netzhaut-Ablösung. Hier bestand weder Glaskörper-Veränderung, noch Netzhautriß, nur eine mäßige Gefäßüberfüllung der Aderhaut. Es ist anzunehmen, daß das subretinale Exsudat aus der Aderhaut stammte und dieses eine aktive Rolle bei der Entstehung der Netzhaut-Ablösung spielte.

6) **Anatomischer Beitrag zur Solitär-Tuberkulose der Papilla nervi optici**, von Ph. Vederame.

Verf. gibt die Beschreibung eines Falles von Solitärtuberkel der Papillengegend, ohne daß sich nirgendwo anders am Körper Zeichen von Tuberkelbildung finden ließen.

---

7) **Eine Ergänzung zum elektrischen Ophthalmoskop von Dr. Hugo Wolff**, von Hermann Ulbrich.

Verf. verbindet den Wolff'schen Augenspiegel mit einer elektrischen Taschenlampe.

---

8) **Die ochronosische Fleckung des Sehorgans**, von P. Schultz-Zehden.

Verf. beobachtete in 2 Fällen Ochronose des Auges. Es fanden sich in der Sklera jedes Augapfels zwei schwarzbraune, erbsengroße Flecke, welche innerhalb der freien Lidspalte nasal und temporal etwa 3—4 mm weit vom Hornhautrande lagen. Horstmann.

II. British Medical Journal. 1907. November.

1) **Klinische Vorlesung über einige Formen von Conjunctivitis**, von Cunningham in Belfast.

---

2) **Eine kritische Studie über die organischen Silber-Präparate in der Behandlung der Conjunctivitis**, von Kelly in Glasgow.

Verf. hat experimentelle vergleichende Untersuchungen gemacht mit Arg. nitr., Protargol und Argyrol über ihre Wirkungsweise bei den verschiedenen Formen der Conjunctivitis. Zahlreiche Tabellen.

---

3) **Über die Häufigkeit und die Bedeutung der Neuritis optica und andrer Gefäß-Veränderungen in der Netzhaut bei Mittelohr-Erkrankungen**, von Barr und Rowan.

In 100 Fällen von unkomplizierten Mittelohr-Eiterungen wurde 4mal ausgesprochene Neuritis optica gefunden.

Gefäß-Veränderungen (Schlängelung der Gefäße, übermäßige Füllung, Hyperämie der Papillen) von sicher pathologischem Charakter: in 21 Fällen. Da der Verlauf der betreffenden Fälle ein gewisses Abhängigkeitsverhältnis zwischen Ohr-Affektion und Augenbefund zu ergeben scheint, ist das Ergebnis der ophthalmoskopischen Untersuchung für die Prognose von Bedeutung.

Dezember.

1) **Über Verletzungen des Augapfels, der Lider und Orbita**, von Snell.

Vortrag für praktische Ärzte, dessen Referat sich an dieser Stelle erübrigt.

---

2) **Brillen bei Ametropie nach Entfernung der Linse**, von Percival.

Verf. gibt eine Formel zur Berechnung des nach der Fukala'schen Operation notwendigen Korrektions-Glases:

$$x = \frac{25 + D}{2 - 0{,}1\,D},$$

wobei D das vor der Operation erforderliche Glas bedeutet.

1908. Januar.

Das Problem der Keratitis neuroparalytica, von Davis und Hall.

Nach einer kritischen Besprechung der verschiedenen Theorien der Keratitis neuroparalytica berichten die Verff. über bakteriologische Untersuchungen, die sie an 21 Fällen anstellen konnten. In allen Fällen war die Hartley-Krause'sche Operation wegen Trigeminus-Neuralgie ausgeführt worden und in 11 Fällen kam es zur Entwicklung einer Keratitis neuroparalytica. In allen diesen Fällen konnten Verff. einen ganz bestimmten Bacillus, den „Bacillus X", wie sie ihn nennen, nachweisen, der — er ist ähnlich dem Pseudodyphtheriebacillus — in seinem mikroskopischen und kulturellen Verhalten genau beschrieben wird. Daneben fanden sich Staphylokokken, Streptokokken, Pneumokokken. Dieser Bacillus X wurde auch in 30% bei Gesunden gefunden, fehlte aber in allen Fällen, wo es nicht zur Entwicklung einer Keratitis neuroparalytica kam. Die Verff. vermuten also, daß die Anwesenheit dieses Bacillus die Keratitis neuroparalytica verursacht, daß aber außerdem das Ganglion Gasseri entfernt sein müsse. Da indessen durch Vernähen der Lider diese Keratitis sich verhüten lasse, müsse außer den eben genannten noch ein dritter von den Augenlidern abhängiger Faktor unbestimmten Charakters wirksam sein, damit eine Keratitis neuroparalytica entsteht.

Februar.

1) **Calmette's Ophthalmo-Reaktion der Tuberkulose,** von Damville Rol.

Verf. hat noch kein abschließendes Urteil über den Wert der Reaktion gewinnen können. In einem Falle sah er eine schwere, 8 Tage anhaltende Conjunctivitis auftreten.

2) **Calmette's Ophthalmo-Reaktion,** von Gibb.

Verf. hält die Reaktion für ein zuverlässiges diagnostisches Hilfsmittel, warnt aber vor ihrer Anwendung bei nicht reizlosem Auge.

3) **Urotropin bei Nachtblindheit,** von Mallaunah.

Verf. glaubt, daß für die Entstehung der Nachtblindheit mangelhafte Ernährung eine Rolle spiele. 9 von seinen 12 Fällen fand Verf. im Waisenhaus; 2 mal bestand außerdem Xerosis und 11 mal eine eigentümliche schmutziggraue Pigmentierung der Bindehaut außen und innen neben der Hornhaut im Bereiche der Lidspalte.

Diese „Conjunctivitis pigmentosa" hält Verf. ebenso wie den Torpor retinae und Xerosis für den Ausdruck einer verminderten Alkaleszenz des Blutes. Die innerliche Verabreichung von Urotropin habe dabei ausgezeichneten Erfolg.

März.

Über die Calmette'sche Ophthalmo-Reaktion, von Stephens, Woodcock, Lecky.

Die Erfahrungen der genannten Autoren stimmen in der Hauptsache mit den auch in Deutschland gemachten überein. Loeser.

III. The ophthalmic Review. 1907. Juli.

Die Histologie der Iridektomie, von Henderson (Nottingham).

Sehr auffallend ist das Verhalten des Irisstumpfes, der nach der Iris-Ausschneidung in keiner Weise durch entzündliche Infiltration — vorausgesetzt, daß keine septischen oder toxischen Stoffe im Spiele sind — oder mit Narbenbildung reagiert. Das das Colobom begrenzende Iris-Gewebe bleibt vielmehr dauernd eine offene, ungeheilte mit dem Kammerwasser kommunizierende Zone. — In dem Gewebe der Iris an der Wurzel und den Seiten des Coloboms finden sich fast immer zahlreiche kleine nur sehr langsam der Resorption zugängliche Blutextravasate und Gewebszerreißungen.

Verf. bespricht ferner noch das Vorkommen von Ablösungen des Ciliarkörpers und der Aderhaut.

Sechs Abbildungen dienen zur Erläuterung der mitgeteilten Befunde.

August.

Ein Fall von gittriger Hornhauttrübung (Haab), von Paterson.

September.

1) **Vorläufige Mitteilung über die Pathogenese des Glaukoms und seine Behandlung**, von Henderson (Nottingham).

Der Unterschied zwischen den verschiedenen Formen des Glaukoms ist nur ein gradueller; alle sind bedingt durch denselben pathologischen Prozeß, nämlich eine primäre Sklerose und Okklusion der Maschen des Ligamentum pectinatum. Beim Sekundär-Glaukom wird eine ähnliche Obstruktion durch entzündliche Produkte hervorgerufen. Die Heilwirkung der Iridektomie beruht auf der Schaffung dauernder, von der Weite der Pupille unabhängiger Abflußwege, wie sie durch das Verhalten des Stumpfes nach der Iridektomie bedingt ist. (S. Juliheft.)

---

2) **Zwei ungewöhnliche Formen von Amblyopie**, von Mc. Millan (Glasgow).

1) Cocaïn-Amblyopie. Im Anschluß an mehrfache Nasenoperationen, die unter Anästhesie mit 15%iger Cocaïn- bzw. 20%iger Stovaïn-Lösung vorgenommen waren, hatte sich (neben Störungen des Allgemeinbefindens) eine Sehstörung entwickelt vom Typus der toxischen Neuritis retrobulbaris. Ausgang: Heilung.

2) Blitz-Amblyopie. Nachdem die Patientin zwei Stunden lang ein schweres Gewitter vom Fenster aus beobachtet hatte, klagte sie am folgenden Tage über Schmerzen bei Augenbewegungen und Sehstörung des linken Auges. Es fand sich eine Papillitis links und Farbensinnstörungen beiderseits. Heilung.

Oktober.

Bemerkungen über einen Fall von Episcleritis periodica fugax, von Temple Smith.

Bericht über einen 25jährigen Ingenieur, der das typische Bild der Episcleritis periodica fugax (vgl. Lehrbuch von Fuchs) bot, möglicherweise para-gonorrhoischen Charakters. Chinin hat sich wirksamer erwiesen, als die Anti-Rheumatica.

November.

1) **Die vesikulären Affektionen der Kornea**, von Spicer.

Die anatomische Struktur der Kornea, die mehrere übereinander geschichtete Epithellagen trägt, bildet einen günstigen Boden für die Entstehung bläschenförmiger Eruptionen. Verf. bespricht den Herpes zoster des Trigeminus, den Herpes febrilis, die Keratitis filamentaria und dendritica, Herpes ophthalmicus, die rezidivierende Keratitis bulbosa, Keratitis superficialis punctata.

---

2) **Die Ätiologie der Ophthalmia neonatorum**, von Wharton.

Verf. hat 100 Fälle bakteriologisch untersucht.

---

3) **Der Einfluß des Druckes auf die Heilung von Hornhaut-Schnittwunden nach Star-Extraktion**, von Jackson in Denver.

Der innere Druck ist nach Anlegung des Starschnitts gleich Null. Es kann also nur der äußere Druck dazu führen, die Wundlappen zu verschieben. Darum sollte jeglicher Druck auf den Augapfel nach der Star-Extraktion streng vermieden werden, sowohl bei der Fixation, wie bei der Anlegung des Verbandes.

Dezember.

1) **Iridocyclitis**, von Cross.

Verf. bespricht die Anatomie und Physiologie der Uvea, die klinischen Erscheinungsformen; Ätiologie und Behandlung der Iridocyclitis.

---

2) **Der Akkommodations-Mechanismus und die Funktion der Processus ciliares**, von Alexander.

Die Helmholtz'sche Akkommodations-Theorie erklärt nicht die Asthenopie bei Presbyopie. Verf. meint, daß die Linse, die mit ihrer Kapsel, der Membrana hyaloides, Zonula Zinnii und dem Aufhängeband einem mit Flüssigkeit gefüllten, in einem Netzwerk eingeschlossenen Sack zu vergleichen sei, der entsprechend dem Processus ciliares eine ringförmige Öffnung trage, durch die Wirkung des Ciliarmuskels an Konvexität zunähme. Einzelheiten müssen im Original nachgelesen werden.

---

3) **Die Ätiologie der Ophthalmia neonatorum**, von Wharton. (Fortsetzung.)

In 73 Fällen wurden Gonokokken, 5 mal Pneumokokken, 3 mal Staph. pyog. aureus, 1 mal Koch Weeks, 18 mal gar kein Bacillus gefunden.

Januar 1908.

Bericht über die Wirkungsweise des „Homatropin Methyl-Bromid" und „Homatropin Bromid" als Mydriatica, von Batten.

Verf. konnte die im Tier-Experiment gefundene Überlegenheit des H. M. B. gegenüber den H. B. nicht bestätigen, sondern fand, wenn überhaupt, einen Unterschied zugunsten des H. B.

Februar.

Einige Bemerkungen und Beobachtungen über 310 aufeinander folgende Tränensack-Exstirpationen, von Elliot.

Zahlreiche statistische Angaben über die Indikationsstellung, die Art

und die Komplikationen der Operation, Art und Dauer der Nachbehandlung, und der Operations-Resultate.

März.

Kurze Bemerkungen über schräge Prismen, von Burdon-Cooper. Ausschließlich mathematische Formeln und Berechnungen. Loeser.

IV. The Ophthalmoscope. 1907. September.

1) **Über die Bildung einer Filtrations-Narbe beim chronischen Glaukom,** von Lagrange.

Verf. reseziert ein keilförmiges Stück aus der Sklera. Das Verfahren ist bereits an anderer Stelle (Archives d'Ophtalmologie, Aug. 1906; Annales d'Oculistique, Februar 1907) publiziert und die Erfolge dort mitgeteilt.

2) **Subconjunctivales Lipom,** von Rollet.

3) **Sechs Fälle von congenitaler Wortblindheit in drei Generationen einer Familie,** von Stephenson.

Die congenitale Lesescheu war von der ersten auf die zweite Generation durch ein selbst affiziertes weibliches Individuum, von der zweiten auf die dritte gleichfalls durch ein weibliches aber selbst ganz normales Individuum übertragen worden.

Oktober.

1) **Major Smiths Extraktion der Linse innerhalb der Kapsel,** von Williamson.

Verf. bezeichnet als Vorzüge des Verfahrens das Ausbleiben des Nachstars, die geringere Neigung zu sekundärer Iritis, den abgekürzten Aufenthalt im Hospital, die Leichtigkeit, mit der unreife Stare in einer Sitzung entfernt werden können. Gegen die Operation kommt nur die größere Gefahr des Glaskörperverlustes und des Irisvorfalls sowie die Möglichkeit eines größeren postoperativen Astigmatismus (infolge des größeren Schnittes) in Betracht.

2) **Iris-Vorfall bei der einfachen Star-Ausziehung,** von Roper.

Statistische Angaben über 150 Fälle von Bankart und 152 eigene Fälle. Jener hatte 4,5 %, Verf. 11 % Vorfälle zu verzeichnen.

3) **Sera und metallische Fermente als Heilmittel bei Augenkrankheiten,** von Darier (Paris).

Verf. hat die Sero-Therapie — und zwar hat er das Roux'sche Serum meistens benützt — in zahlreichen Fällen verschiedener Art angewendet, so bei Conjunctivitis diphtheritica, Hypopyon-Keratitis, einer „endogenen" Infektion nach einer Star-Operation, einer Iridochorioiditis nach perforierendem Trauma und will in allen Fällen einen günstigen Einfluß auf den infektiösen Prozeß feststellen.

Verf. pflegt 3 bis 4 subkutane Injektionen mit Roux'schem Serum zu machen, dabei allerdings auch die „lokale Behandlung" nicht zu vernachlässigen.

4) **Eine congenitale Abnormität der Hornhaut,** von Goldsmith (Bedford).

Bei einem 10 Wochen alten Kind fand sich im äußeren unteren Qua-

dranten der linken Cornea ein porzellanweißer dreieckiger Fleck, scharf begrenzt, mit der Spitze ins Pupillar-Gebiet hineinragend. Diese Trübung bildete sich allmählich vollkommen zurück, und es konnte eine vordere Synechie an der entsprechenden Stelle festgestellt werden. Verf. meint, daß hier vor der Geburt Geschwürsbildung mit Durchbohrung vorgelegen habe.

November.

1) **Ruptur des Ligamentum pectinatum,** von Buchmann in Glasgow.

Die Affektion, meist eine Folge stumpfer Gewalt-Einwirkungen auf den Bulbus und oft mit Skleralruptur vergesellschaftet, hat eine Dislokation des Ciliarkörpers im Gfolge.

Klinisch sind die Erscheinungen bei kleinen Rupturen: Hyphäma, Entrundung der Pupille, kolobomartige Verziehung nach einer Seite hin, Tiefe der vorderen Kammer. Bei großen Rupturen reißt die Iris entweder los, oder wird mit dem Ciliarkörper zusammen nach hinten verlagert. Die Diagnose ist oft schwierig. Dabei bestehen meist sehr heftige Schmerzen und nicht selten kommt es zur Drucksteigerung. Infolgedessen ist auch die Prognose dieser Fälle ungünstig.

2) **Über die Behandlung des Strabismus alternans,** von Coulter.

Bericht über 5 Fälle, in denen es nach der operativen Behandlung schnell gelang, durch geeignete Übungen mit dem Stereoskop oder Amblyoskop binokuläres Sehen zu erzielen.

3) **Vier Fälle von infantiler Gangrän der Kornea (Keratomalacie), wo die Spirochaete pallida gefunden wurde,** von Stephenson in London.

Verf. weist auf die diagnostische Behandlung dieser Befunde hin.

December.

1) **Die Diagnose der tuberkulösen Affektionen des Auges durch die Calmette'sche Serum-Reaktion,** von Stephenson.

Verf. teilt seine Erfahrungen mit der „Ophthalmo-Reaktion" mit, die er in einigen Fällen von Skleritis, Iridocyclitis und Chorioiditis machen konnte und spricht sich dahin aus, daß die neue Methode auch für die Diagnostik der okulären Tuberkulose von großem Werte sei.

2) **Über zwei Fälle von familiärer Degeneration der Hornhaut,** von Buchmann in Glasgow.

3) **Über die sogen. Filtrations-Narbe bei der Behandlung des Glaukoms,** von Henderson in Nottingham.

Vgl. oben S. 180.

4) **Ein Fall von kongenitalem Kolobom des Augenlids,** von Rosa Ford in London.

1908. Januar.

1) **Ophthalmia neonatorum (Blennorhoea neonatorum),** von Mactier in Wolverhampton.

2) **Bemerkungen über die angebliche Abnahme der Ophthalmia neonatorum**, von Thomson in Glasgaw.

Verf. konnte für Glasgow, wie er durch eine Zusammenstellung für die Jahre 1894—1899 nachweist, keine Abnahme der Neugeborenen-Blennorrhoe feststellen.

3) **Akute Iritis bei rheumatischer Arthritis**, von Burt.

Mitteilung eines Falles.

4) **Einige prismatische Wirkungen von Linsen**, von Percival.

Sie kommen zustande, wenn die für das Fernsehen centrierten Gläser zum Lesen usw. benutzt werden und dabei die Augen durch die stärker brechenden Randteile sehen müssen, besonders wenn die beiden Augen verschiedene Gläser tragen.

5) **Einige neue Formen von Bifokal-Gläsern**, von Dixey.

Abbildungen und Beschreibung.

6) **Assoziierte Bewegungen des Oberlides und des Kiefers**, von Stephenson in London.

Kurze Mitteilung eines typischen Falles von Mitbewegung des Oberlides beim Kau-Akt.

Februar.

1) **Lepra ophthalmica in Ceylon**, von de Silva.

Verf. hat im Lepra-Asyl in Ceylon 101 Leprakranke mit Augen-Affektionen untersucht, von denen er 17 mit ihren Einzelheiten kurz anführt.

Die gewöhnlichsten spezifischen Veränderungen finden sich bei der Lepra tuberculosa und zwar fand Verf. diese unter 50 Fällen 23 mal. Neben Veränderungen der Augenbrauen und Cilien fanden sich episkleritische, die Hornhaut und die Iris in Mitleidenschaft ziehende knötchenförmige Herde. Der Augenhintergrund war stets intakt. Bei der Lepra anästhetica fehlten primäre Augen-Veränderungen ganz.

2) **Bilaterale kongenitale Haar-Insel in der Schläfengegend. Akzessorische Augenbrauen**, von Dodd.

3) **Über den Gebrauch der Staphylokokken-Vaccine bei der Behandlung des Hypopyon-Geschwürs**, von Grey-Edwards.

Verf. hat in einigen Fällen schwerer Hornhaut-Geschwüre, wo die üblichen Maßnahmen versagt hatten, mit der Injektion von Staphylokokken-Vaccine gute Erfolge gesehen. Er injizierte in dem einen Fall eine Portion, die 250000000 tote Kokken enthielt, in einem andren eine Portion von 100000000 in das Zellgewebe oberhalb der rechten Skapula.

4) **Der Zusammenhang zwischen Entzündung der Parotis und Iritis**, von Adams.

Kurze Mitteilung zweier Fälle.

März.

1) **Spiegelschrift**, von Leslie Buchmann in Glasgow.

Bericht über einen $7^1/_2$jährigen Knaben, der Linkshänder war und in Spiegelschrift schrieb, bis er unter sorgsamer Beobachtung und Belehrung allmählich richtig schreiben lernte und nur noch selten rückfällig wurde.

---

2) **Drei Fälle von ernster Sehstörung bei verantwortungsvollen Beamten der Marine und Eisenbahn**, von Galloway.

1) Fall von Tabaks-Amblyopie bei einem Kapitän eines Kreuzers.
2) Farbenblindheit bei dem Führer eines Schleppnetz-Fischerboots.
3) Myopischer Lokomotiv-Führer.

Im Anschluß an diese 3 Fälle, die Verf. innerhalb dreier Wochen beobachtet hat, weist er darauf hin, daß eine gründliche Augen-Untersuchung bei derartigen Personen sowohl vor der Anstellung, als auch später in nicht zu kurzen Zwischenräumen vorgenommen werden müsse.

April.

1) **Die Häufigkeit der Orbital-Erkrankungen bei Nebenhöhlen-Affektionen**, von Thomson.

---

2) **Die okularen und orbitalen Komplikationen bei Erkrankungen der akzessorischen nasalen Nebenhöhlen**, von Evans.

In diesen beiden Arbeiten berichten die Verf. über eine große Anzahl kasuistischer Mitteilungen und weisen auf die Häufigkeit des Zusammenhangs zwischen Orbital-Affektionen und Nebenhöhlen-Erkrankungen der Nase hin, ohne daß in dieser Frage — die ja auch in den letzten Jahren zur Genüge behandelt worden ist, — irgend etwas Neues geboten wird.

---

3) **Eine Studie über 36 Fälle von Neuritis optica.**

Erkrankungen der nasalen Nebenhöhlen waren in 26 Fällen vorhanden. Eine entsprechende Behandlung führte in 15 Fällen zur Besserung, in 3 (doppelseitigen) Fällen bis zur Norm. Verf. hat noch in 3 Fällen von Erkrankungen der Nebenhöhlen Glaukom auftreten sehen und weist auf die Möglichkeit eines kausalen Zusammenhanges auch dieser Affektionen hin; um so mehr, als die operative Behandlung des Glaukoms keine Heilung herbeiführte, sondern erst die Drainage der erkrankten Sinus.

---

4) **Bösartige Erkrankung der akzessorischen Sinus.** Bemerkungen über 3 Fälle, von Stephenson in London.

1) Bösartige Neubildung des Siebbeins und Keilbeins bei einem 10jähr. Kind; frühzeitige Erblindung; mäßige Ptosis; Schwellung der Nackendrüsen; Exitus.

2) Endotheliom der Siebbein-Keilbeinhöhle bei einem 13jährigen Knaben; Ptosis, Schmerzen und Sehstörung. Krönlein'sche Operation; Rezidiv; Erblindung des zweiten Auges. Tod.

3) Epitheliom des Antrum Highmori bei einem 66jährigen Manne.

---

5) **Topographische Anatomie der akzessorischen Sinus der Nasenhöhlen in ihren Beziehungen zur Orbita und ihrem Inhalt**, von Evans in London.

Zahlreiche Abbildungen.

Loeser.

V. La Clinique Ophtalmologique. 1908. Nr. 7.

Pathogenese und Behandlung der Basedow'schen Krankheit, von Ch. Abadie.

Nr. 8.

1) **Arsenik bei der Syphilis-Behandlung,** von Paul Salmon.

Bei langandauernder Syphilis soll man mit Quecksilber und Arsenik abwechseln.

---

2) **Skrofulose und Ekzem der Hornhaut,** von Bousignorio.

Fritz Mendel.

Vermischtes.

Cairo, den 7. Mai 1908.

. . . . . .

Mit gleicher Post lasse ich Ihnen den soeben erschienenen Jahresbericht des derzeitigen diplomatischen Vertreters von England, Sir Eldon Gorst, über Ägypten 1907, zugehen. Er enthält im 46. Kapitel einige Notizen über die Augen-Hospitäler, deren zwei als „fliegende" arbeiten, während zwei feste im Bau sind. Ferner gibt er Zahlen von einer Schul-Untersuchung (offenbar durch Dr. Mac Callan ausgeführt), die den meinigen merkwürdig gleichen: unter 485 Kindern nur 16 frei von granulärer Ophthalmie oder Trachom! Außerdem 61,4% Verminderung der Sehkraft, was auch etwa meinen Beobachtungen entspricht. . . . . Dr. M. Meyerhoff.

Bibliographie.

1) Über Lidspalten-Erweiterung (Kanthoplastik), von Dr. A. Pick, Augenarzt in Königsberg i. Pr. (Deutsche med. Wochenschrift. 1908. Nr. 13.) Vom äußeren Lidwinkel temporalwärts 4—8 mm langer Hautschnitt. Mit der Schere werden die Faszienfasern, die vom Lidwinkel zum Periost ziehen, durchtrennt und die Bindehaut so weit als möglich zu interminieren gesucht. Bildung eines Bindehautzipfels in der Form eines liegenden V, der leicht in die dreieckige Wunde hineingezogen und durch drei Nähte mit den Haut-Wundrändern vereinigt werden kann.

2) Zur Bekämpfung der ekzematösen Augen-Krankheiten, von Dr. H. Noll in Würzburg. (Deutsche med. Wochenschr. 1908. Nr. 12.) Verf. versucht nachzuweisen, wie häufig die ekzematösen Erkrankungsprozesse gegenüber andren Erkrankungen des Auges vorkommen und zeigt die unzweckmäßige Behandlung durch Laien und Kurpfuscher. Verf. stellt eine Tabelle zusammen, welche bei den Erkrankten die verschiedenen Grade der Herabsetzung der Sehschärfe nach Heilung des Leidens zeigt. Zum Schluß wird ein Ekzematose-Merkblatt veröffentlicht, um so auch die breiteren Schichten der Bevölkerung über die Krankheit aufzuklären.

3) Ein neuer Fall von Parinaud'scher Conjunctivitis, von Dr. F. Schoeler. (Deutsche med. Wochenschr. 1908. Nr. 8.) Die Bindehaut-Veränderungen des erkrankten Auges bei dem jugendlichen Individuum bestanden in Granulationen, gelblichen Körnchen und Induration der Lider, hauptsächlich des unteren Lides. Das nicht reichliche Sekret war serös mit

Beimengung von Flocken. Die Hornhaut war nicht erkrankt. Geringe Temperatur-Steigerungen und Unwohlsein.

4) Über ein Binokular-Pupillometer, von Dr. Franz Krusius. (Neurolog. Centralbl. 1908. Nr. 4.) Genaue Beschreibung des Apparates mit Abbildungen.

5) Die Bedeutung der Serodiagnostik für die Pathologie und Therapie der Syphilis, von Dr. A. Blaschko in Berlin. (Berliner klin. Wochenschr. 1908. Nr. 14.) Die Wassermann'sche Reaktion gewährt auch heute schon in manchen Fällen einen etwas tieferen Einblick, als die klinische Untersuchung. Jedoch die innere Bedeutung und das Wesen ist noch zu wenig bekannt, um ihr jetzt schon für die Praxis einen Vorrang gegenüber der klinischen Beobachtung zuzugestehen.

6) Toxische Amblyopie infolge von Alkohol und Tabak, von Poulard. (Le Progrès Médical. 1908. Nr. 10.) Beschreibung der Symptome, der Diagnose, Prognose und Therapie.

7) Die paralytische Ptosis bei der Hysterie, von Ch. Sauvineau. (Revue Neurologique. 1907. Nr. 3.) Krankengeschichte einer 11jährigen Patientin mit doppelseitiger Ptosis und ner 13jährigen mit einseitiger Ptosis auf hysterischer Basis.

8) Es gibt keine hysterische Mydriasis, von Ch. Sauvineau. (Revue Neurologique. 1906. Nr. 22.) Man findet bei der Hysterie weder die wirkliche paralytische Mydriasis, noch eine pseudo-paralytische, die durch eine einseitige Erblindung hervorgerufen ist.

9) Über die Augen-Bewegungen bei Kleinhirn-Reizung, von A. Lourié in Berlin. (Neurolog. Centralbl. 1908. Nr. 3.) Nach den Versuchs-Ergebnissen des Verf.'s läßt sich nicht annehmen, daß an der Kleinhirn-Oberfläche Centren für die Bewegungen der Augen bzw. der Gesichtsmuskulatur vorhanden sind; denn vor allen Dingen ist von einer Bewegung der Augen, wie eine solche im Sinne einer Reizung zum Vorschein kommt, überhaupt keine Rede, nämlich von sofortigem, prompten Einsetzen des Reizerfolges beim Berühren des Centrums.

10) Die Beziehungen der entzündlichen Orbital-Erkrankungen zu den Erkrankungen der Nebenhöhlen der Nase, von R. Hoffmann in Dresden. (Korreferat zu dem gleichen Thema von Prof. Birch-Hirschfeld in Leipzig. Verhandl. der Deutschen Laryngologischen Gesellschaft auf der II. Versammlung zu Dresden 1907.) Den Augenarzt interessieren besonders die Erkrankungen des Siebbeins, der Kieferhöhle und des Keilbeins, da in diesen Fällen die ophthalmologische Untersuchung von besonderem Werte ist. Sie kann schon auf eine Erkrankung hinweisen, wo Augenhintergrund und Sehschärfe noch normal sind.

11) Über die Konsistenz der für künstliche Prothesen empfohlenen Paraffine, von Prof. Dr. Leopold Spiegel. (Berliner klin. Wochenschr. 1908. Nr. 9.) Bei Verwendung von Weichparaffin oder von Gemischen von solchem mit Hartparaffin müssen beträchtliche Mengen des injizierten Materials flüssig vom ursprünglichen Orte weg in die umgebenden Gewebe gedrückt werden, sobald sich hier irgend ein Ort geringeren Widerstands findet. Damit ist die Gefahr von Embolien und Entzündungen einzelner Organe gegeben. Von einem Paraffin, das schon bei gelindem Drücken zwischen den Fingern ein deutliches Feuchtigkeitsgefühl wahrnehmen läßt, müssen diese Übelstände gefürchtet werden.

12) Geschichte der Blindenanstalt zu Illzach-Mülhausen i. E. während der ersten fünfzig Jahre ihrer Tätigkeit, ferner deutsche, französische und italienische Kongreß-Vorträge und Abhandlungen über das Blindenwesen, von Prof. M. Kunz. (Leipzig, W. Engelmann, 1907.) Umfangreiches Werk mit einer großen Anzahl von Abbildungen und Karten, Blindenschrift und Blindenlandkarten veranschaulichend.

13) Die Ophthalmo-Reaktion auf Tuberkulin als diagnostisches Hilfsmittel, von Prof. Dr. A. Plehn. (Deutsche med. Wochenschr. 1908. Nr. 8.) Die Ophthalmo-Reaktion ist höchst wahrscheinlich nicht spezifisch im strengen Sinne; sie gibt weniger zuverlässige Resultate für die Diagnose, als eine subkutane Prüfung mit Tuberkulin; sie kann bei Gebrauch stärker konzentrierter Lösungen recht unangenehme Formen annehmen; sie ist zum allgemeinen Gebrauch in der Praxis nicht zu empfehlen.

14) Über den Einfluß von Dreh-Bewegungen um die vertikale Körperachse auf den Nystagmus. Ein Beitrag zur Funktionsprüfung des Vestibularis-Apparates, von Privatdozent Dr. Cassirer und Dr. Loeser. (Neurolog. Centralbl. 1908. Nr. 6.). Der bei seitlichen Blickbewegungen vorhandene Nystagmus horizontalis wird nach mehrfacher Drehung um die vertikale Körperachse in der der Drehungsrichtung entsprechenden Blickrichtung aufgehoben. Das von den Verff. gefundene Gesetz lautet: Ein Nystagmus horizontalis wird aufgehoben, wenn bei aufrechter Kopfhaltung Drehbewegungen um die vertikale Körperachse in der seiner raschen Bewegung entsprechenden Richtung ausgeführt werden, findet also dadurch seine Erklärung, daß der pathologische Reiz, der den primären Nystagmus in dem einen Labyrinth bedingt, durch den adäquaten Reiz im andren Labyrinth, wie ihn die Drehung in sich schließt, überkompensiert wird. Fritz Mendel.

15) Zur Augenentzündung der Neugeborenen, von Dr. Fritz Schanz, Augenarzt in Dresden. Verf. wendet sich gegen den Standpunkt Greeff's, wonach die Behandlung der Eiterung der Neugeborenen abhängig gemacht werden soll von dem Resultat der bakteriologischen Untersuchung und nur bei positivem Gonokokkenbefund die Behandlung mit Argentum nitric. einzuleiten ist. Nach Ansicht des Verf.'s kann nur das klinische Bild für die Art der Behandlung ausschlaggebend sein; denn er sah sowohl schwere Fälle, in denen trotz sorgsamsten Suchens keine Gonokokken zu finden waren, und ebenso ganz leichte Fälle, wo diese mühelos nachgewiesen werden konnten. Auch hält Verf. die Deutung des bakteriologischen Befundes für nicht so leicht, wie die praktischen Ärzte nach Greeff's Lehre glauben müssen; auf der Bindehaut kommen eine ganze Anzahl grammnegativer Diplokokken vor, die von Gonokokken schwer zu unterscheiden sind. Verf. meint, daß die verschiedenen Bakterien, die wir bei der Blenorrhoe auf der Conjunctiva finden, nichts weiter sind als Nosoparasiten, die auch auf der gesunden Schleimhaut vorkommen, ohne Erscheinungen zu machen, und nur bei Entzündung sich stark vermehren und durch ihre Stoffwechselprodukte die Entzündung steigern. Auch der Gonococcus sei nicht mehr; sein häufiges Vorkommen erklärt sich daraus, daß er eben häufig mit dem „eigentlichen Erreger" aus der Scheide übertragen werde. Verf. rügt weiter die vielfach in populäre Schriften aufgenommene Behauptung Greeff's, daß bei frühzeitiger Übernahme der Behandlung immer für vollkommene Heilung garantiert werden kann; hieraus könne leicht einem Arzt, dem auch ohne Schuld, z. B. bei lebensschwachen Kindern, Komplikationen passieren, ein

Strick gedreht werden. Zum Schluß schlägt Verf. an Stelle der Credé'schen Tropfen ein harmloseres Medikament vor, bei dem eine verhängnisvolle Verwechselung mit zu stark konzentrierten Lösungen weniger Schaden anrichten kann. So sehr Ref. mit Verf. übereinstimmt, daß man sich bei seinen Maßnahmen nicht vom bakteriologischen Befund, sondern vom Krankheitsbild leiten lassen muß, so wenig folgt er ihm, wenn er an der ätiologischen Bedeutung des Gonococcus zu zweifeln wagt.

16) Eine neue Behandlungsmethode der Blenorrhoea adultorum mittels Bleno-Lenicetsalbe, von Dr. Adam. Die Arbeit entspricht dem im Oktober 1907 in der Berliner ophthalm. Gesellschaft gehaltenen Vortrage, über den bereits ausführlich in diesem Centralblatt (Nov.-Heft. 1907, S. 329) berichtet ist. Ref. hat noch keine Erfahrungen mit dieser neuen Methode sammeln können; die alte aber hält er bei Entfaltung großer Sorgfalt und Vorsicht für durchaus nicht so schlecht, wie sie Verf. hinstellt. Fehr.

17) Über den Eintritt der Sehbahn in die Hirnrinde des Menschen, von Dr. med. et phil. Erwin Niessl v. Mayendorf. (Neurolog. Centralbl. 1907. Nr. 17.) Verf. ist der Ansicht, daß die Rinde der zwei oberen Occipitalwindungen keineswegs durch Leitungsbahnen mit der Netzhaut in unmittelbarem Konnex gesetzt, und daß der Einstrahlungsmodus in Gestalt kompakter Bündelformationen als ein für die Projektionsbahnen im allgemeinen charakteristisches Stigma zu betrachten ist. Fritz Mendel.

18) Die Augen-Verletzungen in der Tübinger Klinik in den Jahren 1903 und 1904, von Braun. (Inaug.-Diss. Tübingen, 1907.) Von 10889 Augenkranken (61,9% Männern, 38,1% Frauen) kamen 1205 mit frischen Verletzungen (11,05%), von denen 992 = 82,3% Männer, 213 = 17,1% Frauen waren. Bei Männern liefert das 3., bei Frauen das 2. Lebensjahrzehnt die meisten Verletzungen. Eine Bevorzugung einer oder der andren Seite wurde nicht beobachtet. Leichte Verletzungen treffen Frauen relativ häufiger als Männer. Interessant ist es, daß 5 Fälle von Kerat. dendritica auf Trauma beruhten. Bei der Behandlung des Ulcus serpens gab Römer's Pneumokokken-Serum gute Resultate. Bemerkenswert ist eine Verätzung der Conj. bulbi et palpebrae und der Kornea durch CaC_2; Salmiakbäder beeinflussen Kalkverätzungen kaum. Von drei sympathischen Ophthalmien lag der einen eine subkonjunktivale Zerreißung der Lederhaut durch Kuhhornstoß zugrunde, der zweiten ein perforiertes Ulcus serpens, der dritten eine perforierende Hornhaut-Verletzung. Von 27 Eisensplittern im Auge wurden 11 mit Hirschberg's, 8 mit Volkmann's Magneten entfernt; 3 mit Siderosis und 1 mit Iridocyklitis entzogen sich der Behandlung; 9 Erfolge, 5 Enukleationen, 4 mal Schrumpfung des Augapfels, einmal Ablösung der Netzhaut.

19) Bericht über das 48. Arbeitsjahr (1907) des Moon'schen Blindenvereins in Berlin. Der Verein unterstützte 468 Blinde, verausgabte 30000 Mark, wies 2000 Blinden Arbeit nach und beherbergt in seinem Heim 53 Blinde gegen billigen Mietzins; er sorgt dankenswert für das materielle und geistige Wohl seiner Pfleglinge.

20) Statistisches aus der Augenklinik zu Jena, von Holland-Letz. (Inaug.-Diss. Jena, 1907.) Nur Daten über die Frequenz der Poliklinik nach Jahren, Monaten, Wochentagen und Heimat der Kranken.

21) Die Augen-Verletzungen in der Tübinger Klinik in den Jahren 1905 und 1906, von Hescheler. (Inaug.-Diss. Tübingen, 1907.) Von 12048 Augenkranken hatten 1327 = 11,01% frische Verletzungen

(1111 = 83,7% Männer, 216 = 16,3% Frauen). Die Mehrzahl der verletzten Männer standen im 3., die der verletzten Frauen im 2. Lebensjahrzehnt. Beide Augen sind ziemlich gleichmäßig häufig betroffen. Verf. gibt eine Statistik der beobachteten Verletzungen.

22) Enophthalmus traumaticus, von van Duyse. (Ann. de la soc. de méd. de Gand, 1907.) Unmittelbar nach einem Sturz Exophthalmus; bald darauf Lähmung des M. rect. int. et inf. und Anästhesie des N. infraorbitalis, dann Lähmung der Akkommodation bei träger Pupillen-Reaktion. Die Erscheinungen, die außer der Lähmung des M. rect. inf. schwanden und noch durch eine Blutung in die Oberkieferhöhle kompliziert wurden, deuten auf einen Bruch des Os maxillare und Os zygomat. in der Gegend des N. und der A. infraorbitalis. Nach einigen Wochen Enophthalmus von 2 mm mit Senkung um $2^1/_2$ mm. Der Enophthalmus beruht wohl auf Narbenzug im intraorbitalen Fettgewebe.

23) Narkosen-Bericht aus Prof. Israel's Privatklinik 1895 bis 1907, von Leo Caro. (Berliner klin. Wochenschr. 1908. Nr. 5.) Je vorsichtiger man sich mit der Narkose einschleicht, um so eher vermeidet man Erbrechen. Die Sauerstoff-Chloroform-Narkose versagte ganz. Die Skopolamin-Morphium-Narkose (0,0005 Sk. hydrobr. und 0,01 Morph. mus., nach 1 Stunde dieselbe Dosis Skopolamin und 0,015—0,02 Morphium) schädigt leicht Herz und Darmperistaltik, vermag also auch nicht als ideal angesehen zu werden. Die Lumbal-Anästhesie leistet bei allen Operationen unterhalb des Nabels Vorzügliches, zumal wenn man Tropakokaïn (5%) anwendet; freilich tritt häufig Erbrechen und heftiger Kopfschmerz danach auf, zudem ist die Methode, wie gesagt, bei Operationen an der oberen Körperhälfte nicht zu gebrauchen. Am meisten zu empfehlen ist immer noch das Chloroform. Von 896 Narkosen endete nur 1 tötlich. Asphyxie während der Narkose ist nur Schuld der mangelhaften Technik und Übung des Narkotisierenden. Verf. warnt davor, die Tiefe der Narkose durch allzu häufiges Berühren der Kornea zu prüfen, weil daraus Entzündungen der Bindehaut und Hornhautgeschwüre entstehen können; das Offenstehen des Lides schadet nicht, ist aber meist der Vorbote beginnenden Erbrechens, das stets eine Ätzwirkung von verschlucktem $CHCl_3$ auf die Magenschleimhaut bedeutet. Alypin (5%, 1—2 mal 10—15 Tropfen) scheint das Erbrechen hintanzuhalten. Auch die vielfach geübte Darreichung von Morphium vor Beginn der Narkose begünstigt das Eintreten von Erbrechen. Je weniger $CHCl_3$ man gibt, um so eher kann man postoperative Pneumonien vermeiden. Durchschnittlich genügt 1 Tropfen für 3 Minuten. Äther-Chloroformnarkosen (118) sind sehr zu empfehlen, wenn auch beim Einsetzen des neuen Betäubungsmittels stets Erbrechen erfolge. Bei Herzaffektionen oder Erkrankung beider Nieren tritt die Äther-Narkose ($^1/_2$ Stunde zuvor 0,015 bis 0,02 Morphium) in ihre Rechte, die ebenfalls Vorsicht erheischt und nach der Tropfmethode ausgeführt wird (201 mal, 10 Pneumonien).

24) Über Iritis glaucomatosa, von Gorbauch. (Inaug.-Dissert. Jena, 1907.) Der Fall ähnelt sehr den von Goldzieher mitgeteilten Fällen. Trotz Schwitzkuren, Fußbädern, subkonjunktivalen NaCl-Einspritzungen, Iridektomie, 7 Parazentesen und Entfernung des Ganglion cerv. supr. (neben medikamentöser Therapie) geht das eine Auge der Erblindung entgegen. Das andre Auge mußte wegen schmerzhaften absoluten Glaukoms entfernt werden. In der Literatur-Angabe vermißt Ref. Erwähnung der Arbeit von May (Zeitschr. f. Augenheilk., Bd. XII) über Hirschberg's Beobachtungen.

25) Ein Fall von beiderseitiger Cataracta congenita mit Monopus und Cryptorchismus, von Bispinck. (Inaug.-Diss. Gießen, 1906.) Kasuistische Mitteilung. Der Stumpf, der die linke untere Extremität ersetzte, war 5 cm lang. Der Star wurde beiderseits diszindiert.

26) Über die Entstehung und Entwicklung der Quecksilberschmierkur bei der Syphilis, von Richter. Verf. schildert die Entwicklung der zuerst von den Arabern[1] zu Heilzwecken angewandten Hg-Therapie. Ursprünglich gegen die verschiedensten Hautkrankheiten angewandt, traten die Hg-Salben auch beim ersten Erscheinen der Syphilis in ihre Rechte; spanische Ärzte führten diese Behandlungsart ein. Man gab große Mengen schwach konzentrierter Salben, in die eingehüllt die Kranken tagelang ruhig im Bett liegen mußten. Lange war man in dem Wahn befangen, die heilende Wirkung des Mittels beruhe auf dem von ihm hervorgerufenen Speichelfluß. Die alte Ärzteschule von Montpellier war es, die in der Mitte des vorigen Jahrhunderts den noch heute geltenden Anschauungen zum Siege verhalf.

27) Das Myopie-Material der Gießener Augenklinik von 1879 bis 1905, von Ankele. (Inaug.-Diss. Gießen, 1906.) Von 7351 in dem genannten Zeitraum behandelten Myopen waren 5332 = 72,53 % Männer, 2019 = 27,47 % Frauen. Die meisten Myopen standen im Alter von 15 bis 20 und 21—30 Jahren (Männer : Frauen = 3189 : 921). Unter 5,0 D. hatten 6024 = 81,95 % (Männer 3522 = 75,07 %; Frauen 1502 = 24,93 %); über 5,0 D. hatten 1327 = 18,95 % (810 = 61,04 % Männer; 517 = 38,96 % Frauen). Von den 5332 myopischen Männern waren 15,19 % über — 5,0 D. myopisch, von den 2019 Frauen aber 25,61 %; hochgradige Myopie ist also bei Frauen, leichte bei Männern häufiger. Von den kurzsichtigen Männern waren 1653 = 22,48 % Nicht-Naharbeiter, 2142 = 29,13 % Naharbeiter; jene haben öfter starke, diese öfter geringe Myopie. In 1451 Fällen (19,73 %) bestand Konus bzw. Staphyl. post. (66,53 % aller Komplikationen); Ablösung der Retina wurde 44 mal = 0,59 % (1,51 % aller Komplikationen) beobachtet. Bei höherer Myopie sind Komplikationen häufiger, als bei niederer. 2181 = 29,67 % aller Myopien waren kompliziert: 1536 = 70,43 % bei Nicht-Naharbeitern, 645 = 29,57 % bei Naharbeitern; geringe Myopie ist bei Naharbeitern, hochgradige bei Nicht-Naharbeitern häufiger von Komplikationen begleitet.

28) Contribution à l'étude clinique des paralysies consécutives à la rachistovaïnisation, par Mingazzini. (Revue neurologique. XVI, 5.) Ein 16 Jahre alter, neuropathischer Mann bekam 17 Tage nach einer zwecks Operation der Varicocele vorgenommenen Rachistovaïnisation doppelseitige Ophthalmoplegie usw. (bei erhaltener Pupillenreaktion), Lähmung des Gaumensegels, der Lidheber, Kaumuskeln und besonders des M. masseter sinister, Hypoaesthesia sensitivo-sensorialis links und Schwäche der Muskulatur der unteren Extremitäten. Keine Muskel-Atrophien oder Störungen im N. opt. (Hemianopsie oder Skotom). Verf. glaubt dieses Bild der Myasthenia gravis pseudo-paralytica auf Giftwirkung des Stovain zurückführen zu müssen.

29) Zur Kenntnis der Retinitis pigmentosa und ihrer Komplikation mit Glaukom und Makula-Veränderungen, von Baumgarten. (Inaug.-Diss. Jena, 1907.) Die pathologisch-anatomische Untersuchung eines Falles von Pigment-Degeneration der Netzhaut mit Glaucoma

[1] Vgl. Geschichte der Augenheilkunde bei den Arabern, S. 103.

simplex zeigte hauptsächlich atrophierende und sklerosierende Prozesse im gesamten Uvealtraktus. Die Beobachtung dieses und eines andren Falles mit chorioiditischen Veränderungen in der Makula bestätigt die Annahme Wagenmann's, daß das Primäre bei Retinitis pigmentosa eine Aderhauterkrankung ist. Der Zusammenhang mit Glaukom ist kein zufälliger, vielleicht bilden die Gefäß-Erkrankungen das Bindeglied.

30) Abspaltung des Farbensinns durch Herd-Erkrankung des Gehirns, von Max Lewandowsky. 50 Jahre alter Mann, der plötzlich das Bild typischer Aphasie (Wernicke) bekam; während motorische Störungen ganz fehlten, blieb nach Abklingen der sensorischen Aphasie eine subkortikale „Alexie" zurück. Offenbar bestand ein Herd in den vorderen Gebieten des linken Occipatallappens, etwa nach der Angularwindung zu. Ferner hatte der Kranke Halbblindheit nach rechts. Der Farbensinn war folgendermaßen gestört: Patient konnte Holmgreen'schen Wollproben weder benennen, noch ihm benannte Proben zeigen. Die farbigen bekannten Dinge vermochte er nicht anzugeben, wobei aber keine Sprachstörung mitspielte Für schwarz und weiß versagte er, wie für spektrale Farben, war aber über hell und dunkel orientiert. Bei alledem lag weder eine angeborene, noch erworbene Farbenblindheit vor, vielmehr war sein Farbensinn, wie die Prüfung auch z. B. am Helmholtz'schen Mischapparat bewies, völlig gesund; auch sein Gedächtnis für Farben intakt. Verf. nimmt an, daß in dem Gehirn des Patienten der Farbensinn abgespalten war von den Vorstellungen und Begriffen der Formen und Gegenstände, daß er isoliert war und mit dem Licht- und Farbensinn nicht assoziiert werden konnte. Das linke Farbencentrum war zerstört, das rechte erhalten, die Assoziation des Farbensinns nicht nur der linken Netzhauthälften, sondern der allein noch funktionierenden rechten und den übrigen optischen Elementen ging bei dem Patienten nur vom oder über das Farbencentrum der linken Hemisphäre; nach dessen Zerstörung die Assoziation schwand. Die Intaktheit des Farbensinns beruht auf der Intaktheit des rechtseitigen Farbencentrums. Verf. zweifelt, ob die Assoziation der Farben mit den optischen Wahrnehmungen bei allen Menschen über die linke Hemisphäre erfolgt. Kurt Steindorff.

31) Westnik Ophtalmologii, 1908, Januar—Februar. J. Rubert: Über die Wirkung des Adrenalins auf den intraokulären Druck. L. Blumental: Zur Kasuistik der Operation Cataracta congenitae totalis. K. Lepnin: Ein Fall von Cysticercus im Glaskörper. Referate. Gesellschaftsberichte: 1) Ophthalmologische Gesellschaft in Odessa. 2) Ophthalmologische Gesellschaft in Moskau. Ophthalmologische Chronik. — März—April. K. Judin: Über Cyclodyalyse. W. Olman: Über die Radiumbehandlung des Krebses. R. Katz: Tenonitis und ihre Behandlung. W. Popow: Die Instrumente der persischen Augenärzte. K. Frost: Die operative Behandlung des Pannus trachomatosus. Referate. Bericht über den XXIV. Kongreß der französischen ophthalmologischen Gesellschaft in Paris. Beilage: P. Tschistjakow: Bericht über die augenärztlichen Tätigkeit im Bezirk Mamadisch in den Jahre 1905—1907. S. Otschapowski: Die Tätigkeit des Augen-Ambulatoriums in Pjatigorsk im Jahre 1907. A. Tschemolosoff: Ophthalmologische Mitteilungen.

Um Einsendung von Separatabdrücken wird gebeten (Berlin NW. 26 Schiffbauerdamm).

Verlag von Veit & Comp. in Leipzig. — Druck von Metzger & Wittig in Leipzig.

Centralblatt

für praktische

AUGENHEILKUNDE.

Herausgegeben von

Prof. Dr. J. Hirschberg, Geh. Med.-Rat, in Berlin.

Unter ständiger Mitwirkung der Herren Dr. Ancke in München, Dr. Berger in Paris, Prof. Dr. Birnbacher in Graz, Dr. Brailey in London, Dr. Bruns in Steglitz, Prof. Dr. Cl. du Bois-Reymond in Schanghai, Dr. Crzellitzer in Berlin, Prof. Dr. E. Emmert in Bern, Prof. Dr. C. Gallenga in Parma, Dr. Giesberg in Berlin, Prof. Dr. Goldzieher in Budapest, Dr. Gordon Norrie in Kopenhagen, Prof. Dr. Horstmann in Berlin, Dr. Issigonis in Smyrna, Prof. H. Knapp in New York, Prof. Dr. Krückow in Moskau, Dr. Loeser in Berlin, Dr. May in Berlin, Lt. Col. F. P. Maynard, I. M. S. Calcutta, Dr. F. Mendel in Berlin, Dr. Moll in Berlin, Dr. W. Mühsam in Berlin, Dr. Neuburger in Nürnberg, Dr. Pergens in Maeseyck, Prof. Dr. Peschel in Frankfurt a. M., Dr. Puntscher in Klagenfurt, Dr. M. Reich in Petersburg, Med.-Rat Dr. Scherer in Oldenburg, Prof. Dr. Schenkl in Prag, Prof. Dr. Schwarz in Leipzig, Dr. Spiro in Berlin, Dr. Steindorff in Berlin, Dr. Stiel in Köln.

Monatlich ein Heft. Preis des Jahrganges 12 Mark. Zu beziehen durch alle Buchhandlungen des In- und Auslandes und die Postanstalten des Deutschen Reiches.

1908. **Zweiunddreißigster Jahrgang.** **Juli.**

Inhalt: **Original-Mitteilung.** Die absolute Lokalisation in einem Falle von Rollungs-Schielen. Von Dr. **Joh. Ohm**, Bottrop in Westfalen.

Klinische Beobachtungen. Ein Fall von vererbtem Augenzittern. Von Dr. L. Caspar in Mülheim a. Rh.

Neue Bücher.

Gesellschaftsberichte. Berliner Ophthalmologische Gesellschaft.

Journal-Übersicht. I. A. v. Graefe's Archiv f. Ophthalmologie. LVII. 2. — II. Klinische Monatsblätter für Augenheilkunde. 1908. Mai. — III. Annales d'Oculistique. 1907. November—Dezember und 1908. Januar—April. — IV. Archives d'Ophtalmologie. 1907. Band 27. Nr. 12 und 1908. Band 28. Nr. 1—4.

Vermischtes. Nr. 1—4.

Bibliographie. Nr. 1—19.

Victor Deneffe,

geboren am 23. Juni 1835 zu Namur,
gestorben am 10. Juni 1908 zu Gent.

[Aus Geh.-Rat Hirschberg's Augenheilanstalt.]

Die absolute Lokalisation in einem Falle von Rollungs-Schielen.

Von Dr. **Joh. Ohm**, Bottrop in Westfalen, ehem. 1. Assistenten.

I. Nach meinen, im LXVI. Bande (1. Heft, S. 120—140) des v. GRAEFE'schen Archivs für Ophthalm. veröffentlichten Untersuchungen über die absolute Lokalisation sind beim konkomitierenden Schielen drei scharf getrennte Arten derselben zu unterscheiden.

Bei der ersten Gruppe sind die Augen in Bezug auf die absolute Lokalisation ziemlich gleichwertig. Der zentrale Eindruck wird sowohl bei Rechts- als bei Links-Fixation annähernd richtig, der exzentrische dem Schielwinkel entsprechend falsch lokalisiert.

Bei der zweiten Gruppe besteht dagegen ein erheblicher Unterschied in der Lokalisation, je nachdem das gewöhnlich fixierende oder das gewöhnlich schielende Auge die Rolle der Fixation übernimmt. Haben beide Augen am Sehakt teil, so wird das Bild des ersteren Auges, welches ich als das Hauptauge bezeichnet habe, immer richtig lokalisiert, mag dieses Auge nun foveal fixieren oder sich in sekundärer Schielstellung befinden; während das Bild des andren, des Nebenauges, immer — auch bei zentraler Einstellung — falsch verörtlicht wird.

Bei Verwendung beider Augen verfügt der Patient über zwei subjektive Median-Ebenen, von denen die eine, bei zentraler Einstellung des Hauptauges gebrauchte, wenig oder gar nicht von der objektiven abweicht, während die andre, bei zentraler Einstellung des Nebenauges in Tätigkeit tretende, mit der objektiven Median-Ebene einen Winkel von dem ungefähren Betrage des Schielwinkels bildet, dessen Öffnung bei Auswärtsschielen nach der Seite des gewöhnlich schielenden Auges, bei Einwärtsschielen nach der entgegengesetzten Seite gerichtet ist. Mit andren Worten: bei wechselnder Rechts- und Links-Fixation erscheinen den Schielenden dieser Gruppe zwei verschiedene, weit voneinander entfernte Punkte „gerade vorn".

Die vom Nebenauge abhängige Lokalisation hat also bis hier hin große Ähnlichkeit mit der eines von einer Lähmung betroffenen Auges, sie ändert sich aber sehr erheblich, wenn man das Hauptauge durch Verbinden gänzlich vom Sehakt ausschließt. Auffallenderweise kommt sie jetzt, ohne daß die Augenstellung eine andre wird, der des Hauptauges ziemlich nahe. Zu den oben genannten zwei subjektiven Median-Ebenen kommt also noch eine dritte hinzu.

Während bei diesen beiden Gruppen die normale angeborene Korrespondenz der Netzhäute vorliegt, besteht bei der dritten Gruppe eine abnorme Sehrichtungs-Gemeinschaft. Bei ihr wird nicht nur der zentrale

Eindruck des jedes Mal fixierenden Auges annähernd richtig lokalisiert, sondern es kann auch das exzentrische Bild des abgelenkten Auges auf den Ort des Objektes verlegt werden, wenn der Anomaliewinkel dem Schielwinkel entspricht.

Das größte Interesse unter diesen drei Arten der absoluten Lokalisation verdient jedenfalls die der zweiten Gruppe, einerseits wegen ihrer Übereinstimmung mit der Lokalisation beim Lähmungsschielen, solange beide Augen am Sehen beteiligt sind, andrerseits wegen des auffallenden, fast durch die Größe des Schielwinkels ausgedrückten Unterschiedes in der Lokalisation von seiten des Nebenauges bei Öffnung und Abschluß des Hauptauges.

Meine erste Mitteilung erstreckte sich nur auf Ablenkungen in horizontaler Richtung, d. h. auf Fälle von Strabismus convergens und divergens. Beobachtungen über die absolute Lokalisation beim Höhenschielen oder bei Rollungsablenkungen standen mir damals noch nicht zur Verfügung. Ein glücklicher Zufall gab mir aber bald nachher Gelegenheit, einen der ziemlich seltenen Fälle mit erheblicher Abweichung des vertikalempfindenden Meridians von seiner gewöhnlichen Lage zu untersuchen, den ich, da die Literatur über die absolute Lokalisation bei Schielenden noch ziemlich klein ist[1], im folgenden beschreiben will.

II. Wilhelm G. war am 24. Juli 1906, im Alter von $10^1/_2$ Jahren, wegen eines linksseitigen Strabismus convergens von etwa 30° von Herrn Geh.-Rat Hirschberg mit Rücklagerung des linken Internus und Faltung des linken Externus operiert worden. Das Schielen bestand erst seit $2^1/_2$ Jahren und war anfangs von spontanem Doppeltsehen begleitet. Dieses ließ sich auch vor der Operation noch leicht nachweisen und entsprach dem Schielwinkel. Das Bild des linken Auges war mit seinem oberen Ende nach rechts geneigt.

Sehschärfe rechts $+ 2$ D sphär. $= {}^5/_7, \supset$ cyl. $+ 0{,}75 \overset{8'}{\diagdown} = {}^5/_7 - {}^5/_5$

„ links $+ 2$ D sphär. $= {}^5/_{20} - {}^5/_{15}, \supset$ cyl. $+ 2{,}0 \overset{8°}{\diagup} = {}^5/_{15} - {}^5/_{10}$.

Kurz nach der Operation war das Schielen bis auf wenige Grade beseitigt; eine Verschmelzung der gleichnamigen Doppelbilder trat aber auch bei möglichster Annäherung mit Prismen zunächst nicht ein.

Am 19. April 1907 ergibt die Messung des Doppelbilderabstandes bei 1 m Objektdistanz Einwärtsschielen von 10°. Das Bild des linken Auges ist bei Rechtsfixation 11° nach rechts geneigt.

A. Versuche am Hirschberg'schen Blick-Feldmesser. Der Knabe sitzt dem Nullpunkte der Teilung in einer Entfernung von 1 m mit gestütztem Kinn gerade gegenüber.[2]

[1] Vgl. Tschermak, Über die absolute Lokalisation bei Schielenden. v. Graefe's Archiv f. Ophthalm., 1902, LV. Bd., 1. Heft, S. 1.

[2] Vgl. Ohm, Ein Beitrag zur Kenntnis der verschiedenen Arten der absoluten

1) Als Objekt dient ein weißer schmaler Papierstreifen, der auf dem Nullpunkt, das untere Ende in Augenhöhe, vertikal steht.

Beide Augen sind offen; vor dem rechten befindet sich ein grünes, vor dem linken ein rotes Glas.

a. Rechts-Fixation: der Knabe gibt an, das grüne Bild gerade vor sich und senkrecht, das rote zur Linken und mit dem oberen Ende nach rechts geneigt zu sehen.

b. Links-Fixation und Einwärtsschielen des rechten Auges von 10°. Auch jetzt lokalisiert er das grüne, excentrisch gesehene Bild median, das rote nach links. Ersteres erscheint auch jetzt senkrecht, letzteres nach rechts geneigt.

2) Als Objekt dient ein schmaler, auf einer mit Gradeinteilung versehenen Scheibe von 20 cm Durchmesser spielender Papierstreifen. Der senkrecht über dem Drehpunkt des Streifens liegende Punkt wird mit 0, was rechts davon liegt mit +, was links mit — bezeichnet. Die Scheibe kann durch das Blickfeld bewegt werden.

a. Rechts-Fixation. Vor linkem Auge eine Blende.

Die untere Spitze des Papierstreifens erscheint dem Patienten „median", wenn sie auf + 1,5° des Blickfeldmessers steht, und der ganze Papierstreifen wird als senkrecht empfunden, wenn er in Wirklichkeit vertikal gerichtet ist.

b. Links-Fixation; vor rechtem Auge eine Blende. Objekt „median" auf + 7,5° des Blickfeldmessers, „senkrecht" auf — 10° der Scheibe.

3) Ein Auge mit Watte und Binde verschlossen.

a. Rechts-Fixation: Objekt „median" auf + 1°, „senkrecht" auf — 1°.

b. Links-Fixation: Objekt „median" auf + 2°, „senkrecht" auf — 1°.

B. Versuche mit einer dem VOLKMANN'schen Haploskop nachgebildeten Vorrichtung zur weiteren Erforschung der Lokalisation der scheinbaren Vertikalen am 18. Juli 1907.

Jedem Auge wird im Stereoskop eine weiße, kreisförmige, drehbare Scheibe geboten, auf der ein Radius als schwarze Linie ausgezogen ist. Jede Scheibe kann durch eine andre mit etwas breiterem roten Radius ersetzt werden. Die Scheiben sind am Rande mit einer Gradeinteilung versehen, die für den Patienten unsichtbar ist. Wahl der Vorzeichen wie unter A. 2.

1) Beiderseits Scheibe mit schwarzem Radius. Beide Augen offen.

a. Rechts-Fixation: die schwarze Linie erscheint senkrecht auf + 0,75°. (Mittel aus 5 Versuchen bei $^1/_4$° Schwankungsbreite.)

b. Links-Fixation: die schwarze Linie erscheint „vertikal" auf — 11°. (Mittel aus 5 Versuchen bei 1,5° Schwankungsbreite.) Die Drehpunkte

Lokalisation beim konkomitierenden Schielen. v. Graefe's Archiv. f. Ophth., LXVI Bd., 1. Heft, S. 122.

der Linien werden dabei nicht verschmolzen, sondern haben gleichnamigen Abstand.

2) Ein Auge geschlossen.

a. Rechts-Fixation: „vertikal“ auf + 0,5°.

b. Links-Fixation: „vertikal“ auf — 2,75°.

3) Rechts schwarze, links rote Linie. Beide Augen offen.

a. Rechts-Fixation: „vertikal“ auf 0°.

b. Links-Fixation: „vertikal“ auf — 11°.

Nachdem im linken Auge durch längeres Betrachten der roten Linie bei unbewegtem Kopfe und geöffnetem rechten Auge ein gutes Nachbild erzeugt worden ist, wird die Scheibe mit der schwarzen Linie an die Stelle der Scheibe mit der roten Linie gesetzt. Die schwarze Linie erscheint im grünen Nachbild, wenn sie auf — 11° zeigt. Jetzt wird das rechte Auge geschlossen. Das grüne Nachbild wird auch jetzt noch als vertikal empfunden, die schwarze Linie muß aber jetzt auf — 3,5° gestellt werden, um mit dem grünen Nachbild zusammen zu fallen. Letzterer Versuch wird nun der Kontrolle halber in umgekehrter Richtung wiederholt. Rechtes Auge geschlossen. Links-Fixation der roten Linie. Sie erscheint ihm „senkrecht“ auf — 1,25°. Erzeugung eines Nachbildes in dieser Stellung im linken Auge, dann Ersatz der roten Linie durch die schwarze. Sie fällt auf — 1,75° mit dem grünen Nachbild zusammen. Nun Öffnung des rechten Auges. Das Nachbild behält auch jetzt seinen scheinbar vertikalen Charakter bei, während die schwarze Linie als schief imponiert. Sie muß bis auf — 9° gedreht werden, um in derselben Richtung wie das Nachbild gesehen zu werden.

4) Beide Augen offen.

Rechts-Fixation der roten Linie, die auf + 1,0° vertikal empfunden wird. Erzeugung eines Nachbildes, dann Ersatz durch die schwarze Linie. Hier übt die Schließung des linken Auges keinen Einfluß auf die Stellung des mit dem Nachbild geladenen vertikal empfindenden Meridians aus.

5) Es gelingt ihm bald, im Stereoskop 2 Kreise, in denen der senkrechte Durchmesser ausgezogen ist, zu einem Kreise mit einem senkrechten Durchmesser zu verschmelzen. Nach Verdecken des rechten Halbbildes erscheint ihm der senkrechte Durchmesser des linken Halbbildes mit seinem oberen Ende stark nach rechts geneigt, bei gänzlichem Abschluß des rechten Auges aber annähernd senkrecht.

6) Die Tiefenwahrnehmung der Dahlfeld'schen Kreise ist am 18. Juli 1907 richtig.

III. Epikrise. Es handelt sich hier um eine Kombination von Einwärtsschielen mit erheblicher Rollungsabweichung des linken Auges. Dessen vertikal empfindender Meridian ist für gewöhnlich mit seinem oberen Ende stark nach links geneigt.

Der Fall gehört, was die Lokalisation nach der Breitendimension an-

geht, der zweiten Gruppe an. Sind beide Augen offen, so erscheint ihm bei Rechts-Fixation ein annähernd in der objektiven Median-Ebene liegender Punkt gerade vorn, während bei Links-Fixation ein weit rechts gelegener Punkt „median" lokalisiert wird.

Ist das linke Auge central eingestellt, so findet bei Schluß des rechten Auges findet eine Scheinverlagerung der Gegenstände statt; der jetzt median empfundene Punkt liegt der objektiven Median-Ebene ziemlich nahe. Der Patient besitzt also drei subjektive Median-Ebenen.

Für die Beziehung der scheinbaren Vertikalrichtung zur objektiven ergeben sich analoge Verhältnisse. Dem rechten Auge erscheint eine Linie vertikal, die von der Lotrichtung weniger als 1° nach oben-außen abweicht. Eine vom linken Auge betrachtete Linie wird bei Teilnahme beider Augen am Sehakt vertikal empfunden, wenn sie mit der Lotrichtung einen nach links oben offenen Winkel von etwa 11° bildet. Es ist nicht nötig, daß sich die vom linken Auge angesehene Linie auch auf der Netzhaut des rechten Auges abbildet; es genügt, wenn letzteres nur einen gewissen Anteil am Sehen hat, was auch bei Vorsetzen einer Blende noch der Fall ist. Wird das rechte Auge aber geschlossen, so ist der Winkel, den jetzt die als vertikal imponierende Linie mit der Lotrichtung bildet, bedeutend kleiner, etwa 2—3°. Schluß des rechten Auges bewirkt also außer der Scheinbewegung des linken Gesichtsfeldes nach rechts auch eine Drehung desselben gegen den Uhrzeigerlauf.

Gleichwie der zu der zweiten Gruppe gehörende, mit horizontalem Schielen Behaftete drei subjektive Median-Ebenen besitzt, so verfügt dieser an Strabismus rotatorius Leidende über drei scheinbare Vertikalrichtungen, eine vom rechten Auge abhängige, mit der Lotrichtung fast zusammenfallende, auf welche Schließung und Öffnung des linken Auges keinen irgendwie erheblichen Einfluß hat, und zwei vom linken Auge abhängige, von denen die eine, bei Offensein des Hauptauges tätige, von der wirklichen Lotrichtung in hohem, die andre bei Schluß des rechten Auges benutzte von ihr nur in geringem Maße abweicht. Doch ist auch in letzterem Fall der Lokalisationsfehler noch größer, als bei Rechts-Fixation.

Die große Verschiedenheit der Lokalisation in horizontaler Richtung bei Gebrauch des Nebenauges ist sehr auffallend, da die Stellung der Gesichtslinie und damit die Seiten-Innervation dieselbe bleibt. Für den, der die Änderung der Lokalisation von einer Innervations-Änderung abhängig machen will, käme nur eine Rollung des Auges im Moment des Schlusses des Hauptauges in Frage. Ich habe auch bei den früheren Fällen schon auf diesen Punkt geachtet, ohne aber eine deutliche Rollung nachweisen zu können. Bei dem eben beschriebenen Falle geht tatsächlich bei Schluß des rechten Auges, der mit einer Änderung sowohl der subjektiven Medianebene, als der Vertikalrichtung verknüpft ist, eine Drehung des linken Auges um seine Gesichtslinie vor sich. A priori hätte man ja auch an-

nehmen können, daß im Moment des Schlusses des rechten Auges die Funktion der Vertikalempfindung auf einen andern Meridian überging. Hier konnten nur Nachbild-Versuche Aufschluß geben.

Wurde dem linken Auge, bei geöffnetem rechten, zwecks Herstellung eines Nachbildes eine rote Linie dargeboten, in der Stellung, in der sie vertikal empfunden wurde, wobei sie objektiv stark nach links geneigt war, und dann das rechte Auge geschlossen, so wurde das Nachbild auch weiterhin noch vertikal empfunden, das linke Auge hatte dabei aber eine Rollung erfahren. Der ursprünglich schief gerichtete, mit dem Nachbild geladene, vertikal empfindende Meridian hatte sich der Lotrichtung sehr genähert.

Diese Rollung fand auch bei der mit Tiefenwahrnehmung verbundenen stereoskopischen Verschmelzung statt; hier ging sie so weit, bis beide vertikal empfindenden Meridiane parallel standen.

Die im Moment des Lidschlusses des Hauptauges im Nebenauge eintretende Änderung der Rollungs-Innervation genügt zur Erklärung der Lokalisations-Änderung der scheinbaren Vertikalrichtung, für die erheblichen Verschiedenheiten der Medianlokalisation kann sie aber meines Erachtens nicht in Anspruch genommen werden. Deren Ursache bleibt daher dunkel.

Durch diese Beobachtung ist die Existenz der drei verschiedenen Lokalisationsarten — des Charakteristikums der 2 Gruppen der Lateralablenkungen — auch für Rollungsschielen nachgewiesen.

Klinische Beobachtungen.

Ein Fall von vererbtem Augenzittern.

Von Dr. L. Caspar in Mülheim a. Rh.

Der hier wiedergegebene Stammbaum ist gemäß den Angaben eines Patienten entworfen, der mich am 20. Juli 1907 wegen Augenzitterns und Schwachsichtigkeit zu Rate zog.

Der Betreffende, ein sonst ganz gesunder Mann von 31 Jahren, leidet seit frühester Jugend an seinem Übel, das sich in Form beständiger, ziemlich langsamer, wagerecht pendelnder Augenbewegungen darstellt, zu denen sich bei seitlichen Blickrichtungen schnellere Zuckungen hinzugesellen. Auf dem rechten Auge besteht neben leichtem irregulärem ein regulärer Hornhautastigmatismus von 7,0 D 30° bei einer Sehschärfe $= {}^{5}/_{50}$ mit $-$ 2,0 c 25°, auf dem linken regulärer Hornhaut-Astigmatismus von 3,5 D und Sehschärfe $= {}^{5}/_{30}$ mit $+$ 1,5 $\frown$ $+$ 2,0 c 5°. Das Augenspiegelbild ist bez. des Sehnerven und seiner näheren Umgebung normal, ringsum fällt ein beträchtlicher Schwund des Aderhaut-Pigments auf. Gesichtsfeld und Farbensinn sind ohne Veränderungen.

Wie Patient berichtet, leiden an demselben Fehler — Augenzittern und Schwachsichtigkeit — seine zwei Brüder und zwei Vettern — Mutterschwester-

Kinder —, während beide Eltern — die Mutter ist gestorben —, die Verwandten väterlicherseits und seine zahlreichen Schwestern und Cousinen mütterlicherseits gute Augen haben.

Auf meinen Wunsch erkundigte er sich noch genauer über die Verwandten von Muttersseite. Das Ergebnis war folgendes:

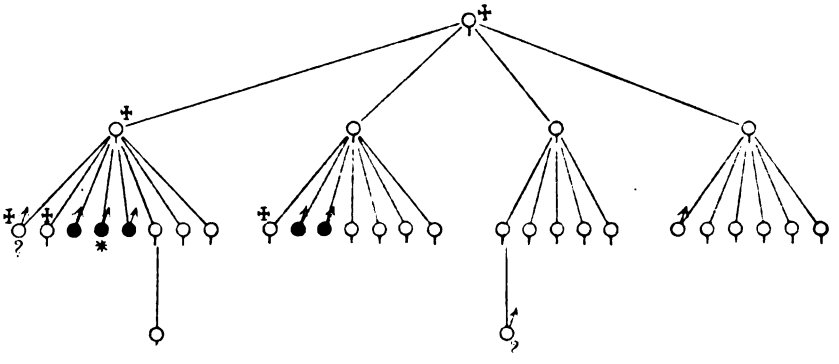

Seine Mutter hatte keinen Bruder, ihre eigene Mutter war normalsichtig. Ob in der Familie der letzteren Sehstörungen vorgekommen, war nicht mehr zu ermitteln. Die Mutter unseres Patienten hatte acht Kinder gehabt: das erste, ein Sohn, ist früh gestorben, desgleichen das zweite, ein Mädchen. Dann folgten drei mit dem Augenfehler behaftete Söhne, deren mittelster der Patient selber (in der Stammtafel mit einem * bezeichnet) ist, dann drei gut sehende Töchter. Von diesen hat die älteste ein ebenfalls normalsichtiges Töchterchen. Von den drei jüngeren Schwestern der Mutter hat die erste sieben Kinder gehabt, zuerst eine normalsichtige Tochter, die früh starb, dann zwei an Augenzittern usw. leidende Söhne, dann noch vier gesunde Töchter. Die folgende Schwester der Mutter hat fünf Töchter, alle mit gesunden Augen, von diesen hat die älteste ein Söhnchen, über welches Patient nichts anzugeben vermag. Endlich die jüngste Schwester hat einen Sohn — ältestes Kind —, von dem feststeht, daß sich der Augenfehler bei ihm nicht findet, und fünf gesunde Töchter.

Es ergibt sich also eine Vererbung des Nystagmus durch die Großmutter oder Eltern mütterlicherseits auf die männlichen Nachkommen, die fast ohne Ausnahme betroffen sind. Bemerkenswert ist neben dem Kinderreichtum das Überwiegen weiblicher Nachkommenschaft, ferner das frühe Sterben der ersten Kinder der zwei ältesten Töchter der Großmutter, auch das Vorwiegen des männlichen Elementes bei den erstgeborenen Sprößlingen.

Leider war es nicht möglich, eines der mit Nystagmus behafteten anderen Familienmitglieder zu untersuchen.

Auch abgesehen von der bei unserem Patienten gefundenen Aderhautatrophie, weist ein Blick auf die Stammtafel mit ziemlicher Deutlichkeit darauf hin, daß hier hereditär-syphilitische Momente im Spiele sein dürften.

Unser Büchertisch.

Neue Bücher.

1) Atlas und Grundriß der Ophthalmoskopie und ophthalmoskopischen Diagnostik mit 151 farbigen und 7 schwarzen Abbildungen, von Prof. Dr. O. Haab in Zürich. Fünfte, vermehrte und verbesserte Auflage. München, J. F. Lehmann's Verlag, 1908. Meines Wissens in der ganzen Welt-Literatur der einzige Atlas der Ophthalmoskopie, der es bis zur 5. Auflage gebracht hat. In der wissenschaftlichen Republik ist des Volkes Stimme entscheidend.

2) Dies letzte Wort gilt in gleicher Weise dem Lehrbuch der Augenheilkunde, bearbeitet von Dr. Adolf Vossius, ord. öff. Prof. der Ophthalmologie, Geh. Med.-Rat und Direktor der Augenklinik an der Universität Gießen. Mit 275 Figuren im Text und einem Durchschnitt des Auges. Vierte, vermehrte und verbesserte Auflage des Grundrisses der Augenheilkunde. Leipzig und Wien, Franz Deuticke, 1908. (933 S.)

Das Erscheinen der neuen Auflage fällt zusammen mit der Einweihung der neuen Universitäts-Augenklinik zu Gießen. Das Werk enthält, was der Verf. beobachtet und erprobt und in 25jähriger akademischer Tätigkeit gelehrt hat, sowie die Fortschritte der Wissenschaft, auch auf bakteriologischem Gebiet, und findet den Beifall derer, die selber Lehrbücher unsres Fachs verfaßt haben.

Im Katalog meiner Bücher-Sammlung (1901, S. 48) steht das Lehrbuch von Vossius in der Hand-Bibliothek des Augenarztes.

*3) Graefe-Saemisch, Handbuch der Augenheilkunde. 2. Auflage. 138.—142. Lieferung.

Glaukom, Ophthalmomalacie, von Prof. H. Schmidt-Rimpler, Prof. in Halle a. S. Leipzig, 1908. (347 S.) So ist dies lang erwartete Werk endlich in unsren Händen. Der rühmlichst bekannte Verf. hatte vor mehr als dreißig Jahren dasselbe Gebiet für die erste Auflage des Handbuchs geschrieben. Wir sehen jetzt in der neuen Auflage die Arbeit eines ganzen Menschenalters vor uns. Wenn auch nicht alle Fragen gelöst worden sind, — wir sind doch ein gut Stück vorwärts gekommen.

*3a) Lieferung 135—137. Die Erkrankung des Uvealtractus und des Glaskörpers von E. Krückmann, Prof. in Königsberg. 1908.

*4) Der Unfall in der Ätiologie der Nervenkrankheiten, von Dr. Kurt Mendel, Nervenarzt in Berlin. Berlin, 1908. (189 S.)

Dem Augenarzt, der als Gutachter bei Unfall-Verletzungen tätig, sehr zu empfehlen.

5) Iconographie stéréoscopique oculaire. Anatomie. Clinique. Technique opératoire, par le Dr. Albert Monthus, ophtalmologiste des hôpitaux. Série de 25 planches stéréoscopiques, accompagnées d'un texte explicatif, en étui en carton. Masson & Cie., Paris. 1908.

Nach dem Muster der wohlbekannten und geschätzten Arbeiten von Uhthoff, Elschnig u. a. liefert der Verf. die ganz vorzüglichen photographisch-stereoskopischen Bilder von folgenden Gegenständen: Cavité orbitaire. Canal optique et sinus sphénoidal. Orbites et cavités de la face. Exostose orbitaire. Ostéome de l'orbite. Exostose de l'orbite. Tumeur orbitaire; propagation cranienne. Segment postérieur de l'oeil; ossification de la choroïde. Tumeur épibulbaire. Kératite à hypopyon. Dacryocystite et Péri-

cystite. Papillome de la conjonctive. Tarsorraphie. Transplantation du sol ciliaire. Cathétérisme. Exstirpation du sac. Exenteration ignée.

*6) Über das Fehlen der Wahrnehmung der eigenen Blindheit bei Hirnkrankheiten, von Prof. Dr. Emil Redlich und Dr. Giuglio Bonvicini. Leipzig und Wien, Franz Deuticke. 1908.

*7) Gynäkologie und Geburtshilfe in ihren Beziehungen zur Ophthalmologie, von Dr. Ernst Runge, Assistent an der Universitäts-Frauenklinik der kgl. Charité zu Berlin. Leipzig, Joh. Ambr. Barth, 1908. (164 S.)

*8) Die optische Abbildung in heterogenen Medien und die Dioptrik der Kristall-Linse des Menschen, von Allvar Gullstraad. Mit 4 Text-Figuren. Vorgelegt am 27. Februar 1908. Upsala und Stockholm. Kungl. Svenska Vetenskapsakademiens Handlingar, B. 43, Nr. 2. (4°, 58 S.)

9) Manual of ophthalmic operations, by F. P. Maynard, M. B. (Durh.), D. P. H. (Cambr.), F. R. C. S. (Engl.), Lieutnant-Colonel, Indian Medical Service, Prof. of Ophth. Calcutta. Calcutta, 1908. (Six Sterosc. Plans and 104 Illustr. 222 S.)

In Ost-Indien haben die Augen-Operateure eine ungeheure Erfahrung in Augen-Operationen. Dies gibt dem kurzen Büchlein seinen Wert. Der europäische und amerikanische Arzt lernt gleichzeitig daraus, wie man in Indien vorgeht.

10) Lehrbuch der mikroskopischen Technik, von Dr. Bernhard Rawitz, Professor, Mit 18 Figuren im Text. Leipzig, Wilhelm Engelmann, 1907. Dieses sehr vollständige Werk hat auch ein gutes Kapitel über das Gesichts-Organ. Man findet auch Angaben über das der Wirbellosen.

11) The ophthalmic year book Vol V, f. 1907, by Edward Jackson, A. M., M. D., Prof. of ophth. in the Univ. of Colorado, George E. de Schweinitz, A. M., M. D., Prof. of ophth. in the Univ. of Pensylv., Theodor B. Schneidemann, A. M., M. D., Prof. of ophth. in the Philadelphia Polyclin. Denver, 1908. (366 S.)

Nach so kurzer Zeit ist dieses Werk schon unentbehrlich geworden.

12) Festschrift zur Eröffnung der neuerbauten Augenheilanstalt Karlstraße 36, Berlin (Juni 1908). Leipzig, Verlag von Veit & Comp., 1908, (31 S.). Enthält die Rede von Hirschberg und die Beschreibung der Anstalt von W. Mühsam.

Gesellschaftsberichte.

Berliner Ophthalmologische Gesellschaft.

Vorsitzender: Herr v. Michel. Schriftführer: Herr Wertheim.

Sitzung vom 21. Mai 1908.

1) Herr Fehr demonstriert: a. Die Präparate einer kongenitalen Lipodermoid-Geschwulst der Konjunktiva eines 3 Monate alten Mädchens, das neben den gewöhnlichen Einschlüssen wie Haaren, Talgdrüsen, acino-tubulösen Drüsen, Nerven usw. ein von Bindegewebe umschlossenes Plättchen hyalinen Knorpels enthielt. Die Geschwulst saß schläfenwärts, erstreckte sich bis in die Orbita und griff auch in Form abhebbarer Falten noch auf die Hornhaut über.

b. Die makro- und mikroskopischen Präparate eines Lymphangioma cavernosum orbitae, das sich innerhalb $1^1/_2$ Jahren bei einer 45jährigen

Patientin entwickelt hatte. Es fand sich rechts Protrusio bulbi, hohe Hypermetropie und Stauungspapille. Die Entfernung der pflaumengroßen Geschwulst gelang in geschlossener Kapsel mittels Krönlein'scher Operation. Heilung ohne jede Funktionsstörung wurde erzielt. Sehr zellreiche Partien im Tumor lassen sarkomatöse Ausartung nicht mit Sicherheit ausschließen.

2) Herr Loeser stellt einen 13jährigen Knaben vor, bei dem sich seit etwa 6—7 Jahren — genauere anamnestische Angaben fehlen — das typische Bild einer doppelseitigen Blepharochalasis entwickelt hat, durch die der Patient in hohem Grade entstellt ist: die Haut zwischen Tarsus und Augenbrauen ist anscheinend ödematös verdickt und wulstartig nach vorn vorgewölbt; die Veränderungen nehmen von der Mitte nach der Seite hin zu, so daß hier die Haut beutelförmig herabhängt. Die Haut selbst ist diffus gerötet, von zahlreichen erweiterten Gefäßen durchzogen, wohl auch etwas dünner und weniger elastisch, als es der Norm entspricht, doch besteht eine erhebliche Veränderung in dieser Beziehung nicht. Bemerkenswert ist, daß beiderseits deutlich Fettträubchen im Unterhaut-Bindegewebe durchgefühlt werden können und eine Spontanluxation der linken Tränendrüse, die als ovaler, etwa bohnengroßer, leicht beweglicher Tumor außen-oben zwischen Bulbus und Orbitalrand palpiert werden kann, aber leicht den Fingern entschlüpft und unter dem Orbitaldach verschwindet. Vortr. hält das Fett für Orbitalfett und meint, daß sowohl dieses wie die Tränendrüse aus der Orbita vorgefallen sind als eine Folge der Erschlaffung der entsprechenden Fascien. Im Anschluß daran spricht er die Vermutung aus, daß die verschiedenartigen Formen von Blepharochalasis und ähnlichen Zuständen (Symmetrische Lipomatosis der Oberlider, Ptosis adiposa, Fetthernien der Oberlider) unter einem einheitlichen Begriff zusammengefaßt werden können. Er hält die Lidhauterschlaffung für das Primäre, — wie es für die Blepharochalasis feststeht; — und je nach dem Verhalten des Orbitalfascien-Apparates bleibt es entweder bei der einfachen Lidhaut-Erschlaffung, wo die Haut die bekannte faltige Beschaffenheit annimmt, oder es kommt zum Vorfall geringerer oder größerer Fettmengen (deren Zusammenhang mit dem Orbitalfett bereits anatomisch nachgewiesen wurde), gelegentlich auch, wie in dem vorgestellten Falle zu einer Spontan-Luxation der Tränendrüse.

3) Herr Ginsberg: Über Augen-Tuberkulose (mit Demonstration).

Fall I. Tuberkulose des Tränensackes. 52jährige Frau. Seit einigen Monaten links Epiphora. Klinisch einfache Dacryocystitis mit mäßiger Ektasie, schleimig-eitriges Sekret. Nase und innere Organe gesund. Patient etwas nervös, sonst nie krank gewesen. Sondierung gelang nur anfangs, bei Durchspülung wenig Flüssigkeit in die Nase. Nach $^1/_2$jähriger Behandlung Exstirpation in typischer Weise, ohne Besonderheiten. Reizlose Heilung. Nach 2 Monaten etwas derbe Narbe fühlbar, sonst nichts auffallendes.

Anatomischer Befund: In der äußeren Sackwand typisch-tuberkulöses Granulationsgewebe mit Tuberkelbazillen. Epithel verändert, teils mehrschichtig mit Cylinderzellen und zahlreichen Schleimzellen, teils ganz polymorph. Mucosa nicht lymphadenoid, sondern kernarmes Bindegewebe mit prallgefüllten kleinen Gefäßen (ähnlich wie bei den ektasischen Säcken Hertel's) und vereinzelten kleinen, aus ein- und mehrkernigen Leukocyten bestehenden, unmittelbar am Epithel gelegenen Herdchen. Im übrigen nur perivaskuläre kleinzellige Infiltrate in der Wand.

Da der benachbarte Knochen gesund erschien, und auch an den inneren Organen und anamnestisch nichts von Tuberkulose nachweisbar war, handelt

es sich um primäre Tuberkulose der Sackwand, während die Entzündung der Sackschleimhaut nichttuberkulöser Natur gewesen ist.

Fall II. Scleritis tuberculosa ohne klinische Symptome.

(Städt. Krankenhaus am Urban, Abteilung des Herrn Prof. Fraenkel.) Junger Mann mit vorgeschrittener Phthisis pulmon. Linkes Auge. Nach 1 Tropfen 1% Koch'schen Tuberkulins Reaktion. Vier Wochen später auf 1 Tropfen 1‰ Verdünnung des gleichen Präparats ins gleiche Auge starke Reaktion, die einen Tag anhielt. Zwei bis drei Tage danach wurde zwischen Limbus und Karunkel des wieder ganz reizlos gewordenen Auges ein etwa 2 mm breites und ebenso hohes, etwas durchscheinendes Knötchen oder Bläschen von der weißen Farbe der Konjunktiva entdeckt. Einige gröbere Gefäße ragen zu diesen hin und anastomosierten um die Basis herum. Patient hatte keine Beschwerden. merkte gar nichts davon. Auge sonst ganz normal. Bis zu dem 3 Monate später erfolgten Exitus keine Veränderung.

Anatomischer Befund: Tuberkulöses Granulationsgewebe mit zahlreichen Bazillen in der Sklera, besonders der äußeren Hälfte, über dem Ciliarkörper, in einer Ausdehnung von etwa 3 mm, in der Mitte die ganze Dicke der Sklera bis an die Oberfläche des Ciliarkörpers durchsetzend, nach vorn bis zum Limbus reichend. Am Rande der Episklera etwas ödematös. Das übrige Auge, speziell der Ciliarkörper, ganz normal.

Daß die Tuberkulin-Einträuflung die Skleritis hervorgerufen habe, ist nicht wahrscheinlich. Aber die umschriebene Exsudation bzw. das Ödem könnte als eine durch die Einträuflung veranlaßte Reaktion der präexistenten Skleritis aufgefaßt werden. Jedenfalls ist die Tatsache bemerkenswert, daß an einer der Besichtigung zugänglichen Stelle ein schwerer tuberkulöser Prozeß ohne subjektive und objektive Reiz-Erscheinungen 3 Monate lang bestehen kann.

Fall III. Tuberkulöse Skleritis mit Durchbruch ins Augeninnere.

(Städt. Krankenhaus am Urban, Abteilung des Herrn Geh.-Rat Körte.) 16jähriges Mädchen mit schwerer Ileocoecal-Tuberkulose. Rechtes Auge seit kurzem entzündet. Conj. palp. gerötet mit gelblichen Drüseninfarkten. Außen Maculae corneae. Cirkulärer Pannus. In der Conj. sclerae außen-unten 1 cm im Durchmesser großer, runder, flacher, graurötlicher, etwas sulzig durchscheinender Tumor, über den Limbus etwas übergreifend. Bis zum Exitus, nach etwa 3 Monaten, keine nennenswerte Änderung.

Anatomischer Befund: Tuberkulöses Granulationsgewebe mit ziemlich zahlreichen Bazillen in der äußeren Hälfte der Skleraldicke, an 2 Stellen nach innen perforiert: 1) über dem Ciliarkörper in der Gegend der vorderen perforierenden Gefäße und Nerven; 2) am Schlemm'schen Kanal. Gegenüber der letzteren Stelle bzw. dem hier zellig infiltrierten Lig. pect. zwei aus der Irisvorderfläche in die Kammer vorspringende miliare Tuberkel. In ihrer Umgebung Iris etwas kleinzellig infiltriert, sonst ist das ganze Auge normal.

Fall IV. Intraokulare Tuberkulose, nach außen perforiert.

(San.-Rat Dr. Augstein.) 10jähriges Mädchen, seit 4 Wochen Entzündung. Schwere Iridocyclitis. Temporal bohnengroße Vorwölbung der Konjunktiva, bei deren Inzision krümlige Masse über lochförmiger Perforation der Sklera.

Anatomischer Befund: Bulbus fast ausgefüllt durch tuberkulöses, stark verkästes Granulationsgewebe mit massenhaften Miliartuberkeln und nicht sehr zahlreichen Bazillen. Retina nicht mehr zu sehen, Aderhaut geht in die Granulationsmasse über. Ciliarkörper und Iris am wenigsten beteiligt. Temporal Perforation der Sklera und Ausbreitung des tuberkulösen Prozesses auf und in derselben.

Fall V. Flacher Konglomerat-Tuberkel der Aderhaut mit zahleichen, enorm großen und dichten Bazillenhaufen.

(Abteilung des Herrn Prof. Fraenkel.) 22jähriger Mann. Miliartuberkulose. Auf einem Auge große, präpapillare Blutung. Auf dem andren neben der Papille ein fast 1 cm großer, runder, flach und allmählich bis zu etwa 2 mm Höhe aus der Aderhaut aufsteigender gelblicher Herd ähnlich wie ein metastatisches Karzinom, von der nur ganz leicht abgehobenen Retina überzogen.

Anatomischer Befund: Der Herd zeigt nur an der Peripherie färbbare Zellen, Tuberkel und Infiltration, sonst ist er total verkäst. In der käsigen Masse liegen so große dichte Haufen von Tuberkelbazillen, daß sie im gefärbten Präparat (Anilinfuchsin, Salzsäurespiritus, Methylenblau) schon bei schwacher Vergrößerung als rote Flecke sichtbar sind. Bei stärkerer Vergrößerung bilden die Bazillen an diesen Stellen dichte Gewirre.

4) Herr Warnecke (a. G.): Fall von doppelter Durchbohrung des Augapfels mit dem Taschenmesser und Implantation einer Cilie und einer Epithel-Insel in die Narbe der hinteren Augenwand.

Auf der Augenabteilung des städtischen Rudof Virchow-Krankenhauses wurde ein 21jähriger junger Mann aufgenommen, der sich mit einem Taschenmesser eine schwere Augenverletzung beigebracht hatte.

Nach anfänglich günstigem Heilungsverlauf mußte wegen chronischer Iridocyklitis und der Gefahr der sympathischen Ophthalmie das Auge entfernt werden. Bei der Sektion des Bulbus und der mikroskopischen Untersuchung fand sich in der hinteren Augenwand eine perforierte Narbe, in die eine Cilie und eine wohl der Wurzelscheide entstammende Epithel-Insel eingeheilt war.

5) Herr Adolf Gutmann: Es handelt sich um ein Krankheitsbild, das sich in wenigen Tagen abspielte. Der 29jährige Mann erkrankte angeblich plötzlich am 30. Oktober 1907 unter influenza-ähnlichen Erscheinungen. Es stellte sich unter hohem Fieber heftiger Kopfschmerz und Benommenheit ein. Am 1. November wurde beobachtet, daß beide Augäpfel stark hervortraten, die unteren Übergangsfalten beiderseits vorgetrieben und blutig verfärbt waren. Er wurde in die kgl. Klinik für chirurgische Krankheiten verlegt. Am selben Abend trat der Exitus letalis ein.

Die Sektion ergab ein doppelseitiges Siebbein-Empyem (klinisch war dies nicht diagnostizierbar), doppelseitige Thrombose des Sinus cavernosus, starke basale Meningitis, auch Meningitis der Häute der Medulla oblongata. Pathologisch-anatomisch fand sich in dem beiderseits herausgenommenen Orbitalinhalt folgendes. Es war im Präparat durch den Muskeltrichter der Orbita beiderseits sichtbar Thrombose der Vena ophthalmica superior et inferior. Im Orbitalzellgewebe fanden sich namentlich in der Umgebung der Vena ophthalmica superior ausgedehnte Blutungen. In einzelnen Arterien fand sich ebenfalls Thrombosierung. In den Gefäßwänden zeigte sich kleinzellige Infiltration, d. h. Entzündung der Gefäßwand selbst. Im ganzen Orbitalzellgewebe war ebenfalls ausgesprochene kleinzellige Infiltration nachweisbar. In den Augenmuskeln und den Meningen des Sehnerven waren starke Gefäß-

thrombosierung zu finden. Die Unterlid-Übergangsfalten waren außerordentlich stark von Blutungen erfüllt, fast ganz von Blutextravasaten durchsetzt. Ferner bestand starke Stauung in den Aderhaut- und Netzhautgefäßen, alle Venen zeigten sich im Präparat stark und prall mit Blut gefüllt. Es ist dieser Fall wegen der nachweisbaren Entzündung der Gefäßwände und der Orbitalzellgewebe folgendermaßen aufzufassen: das Primäre war das Siebbein-Empyem, dadurch entstand fortgeleitet an der Hirnhaut die Basalmeningitis, in der Orbita Orbitalphlegmone. Die Basalmeningitis pflanzte sich auf die Sinuswand fort und erzeugte die Sinusthrombose, die Orbitalphlegmone ergriff ebenfalls die Gefäßwände der Orbita und erzeugte Thrombosen der Venae ophthalmicae und auch Thrombosen in einigen Orbitalarterien.

Sitzung vom 25. Juni 1908.

Herr Herford: Demonstration von Trachomkörperchen.

Vortr. zeigt an einer Reihe von Abbildungen und den entsprechenden mikroskopischen Präparaten die von Greeff, Frosch und Clausen sowie von Halberstätter und Prowazek für die spezifischen Erreger des Trachoms gehaltenen sogenannten Trachom-Körnchen in den verschiedenen Stadien ihrer Entwicklung. Dieselben liegen meist in charakteristischer Anordnung in kleineren und größeren Haufen in den Epithelzellen neben dem Kern oder in geringer Entfernung von demselben. Sie vermehren sich sehr stark, so daß sie schließlich fast die ganze Zelle anfüllen und diese dann zum Platzen bringen. Hierbei treten sie in das Sekret aus und vermitteln so die Übertragung der Krankheit. Im frühesten Stadium ihrer Entwicklung sind dieselben von nach Giemsa dunkelblau gefärbten Reaktionsprodukten der Zelle verdeckt, die nach Prowazek wahrscheinlich mit Plastin identisch sind. — Die gezeigten Präparate stammten von 20 in Königsberg i. Pr. und 2 in Berlin untersuchten Fällen, und waren nach der älteren Methode von Giemsa gefärbt, welche die fraglichen Körnchen am besten zur Darstellung bringt. Obgleich letztere viel Ähnlichkeit mit Kokken besitzen, so scheinen dieselben doch den Bakterien nicht zuzurechnen zu sein, und es ist trotz vieler Versuche nicht gelungen, sie auf dem bisher bekannten Nährböden zu züchten. Prowazek glaubt, daß sie mit den Erregern der Variola, Vaccine, des Scharlachs, des Molluscum contagiosum, der Lyssa, Hühnerpest usw. zu einer besonderen Gruppe von Mikroorganismen gehören, die zwischen die Bakterien und Protozoen zu stellen wäre, und schlägt für sie den Namen Chlamydozoa vor.

Für die spezifische Natur der gezeigten Gebilde spricht nach Ansicht des Vortr. ihr konstantes Vorkommen in den sicher charakterisierten Trachomfällen und das Fehlen derselben bei den andren sicher nicht dem Trachom zugehörigen Conjunctivitis-Formen, ferner die positiven Ergebnisse der Übertragungsversuche.

Bei einem in Königsberg infizierten Pavian ist es dem Vortr. gelungen, die bewußten Körnchen in zahlreichen Präparaten von Konjunktival-Abstrichen wiederzufinden, nachdem dieselben vorher auch bei den zur Impfung benutzten Patienten nachgewiesen waren. Ähnliche positive Ergebnisse der Übertragung haben auch Halberstätter und Prowazek auf Java bei Orang-Utans, sowie Greeff bei einem absichtlich[1] mit Trachom infizierten Manne erzielt.

[1] Mit seiner Erlaubnis.

2) Herr Clausen; Aufhellung von Kalktrübung der Hornhaut mit Ammoniumtartrat.

Vortr. geht zunächst auf das Wesen und die bisherige Behandlungsmethode der Hornhaut-Kalktrübungen näher ein, dabei vor allem den letzten Untersuchungen darüber, namentlich von zur Nedden und Guillery Rechnung tragend. Er ist ebenfalls der Ansicht, daß bei frischen Hornhaut-Kalktrübungen die in kurzer Zeit sich entwickelnde porzellanweiße Farbe der Hornhaut zum größten Teil auf einer Lösung des Mucoids der Hornhaut durch Calciumhydroxyd, zum kleineren Teil auf der Verbindung des Calciumhydroxyds mit dem Natriumcarbonat der Hornhaut zu Calciumcarbonat beruht.

zur Nedden hat mit 5—10% Ammoniumtartrat Aufhellungsversuche angestellt und will dabei gute Erfolge gesehen haben. Guillery hat mit Chlorammonium und jüngst mit einer Mischung von Chloramminium 10% und Acidum tartaricum 0,05% Aufhellungsversuche gemacht. Nach Guillery soll die letztere Mischung dem Chlorammonium sowohl, als auch dem Ammonium tartaricum an Aufhellungsfähigkeit bedeutend überlegen sein.

Vortr. hat bei einem 8jährigen Knaben, der am 18. Juni 1907 in die Augenklinik der Charité mit einer starken Kalkverätzung beider Augen eingeliefert wurde, mit Amonium tartaricum ebenfalls Aufhellungsversuche angestellt.

Die rechte Hornhaut war bei dem Knaben in eine milchig-porzellanweiße Masse verwandelt, so daß Iris und Pupille dadurch vollkommen verdeckt wurden. Die linke Hornhaut war ebenfalls bis auf das innere untere Drittel in eine milchig-weiße Masse verwandelt.

Nach sachgemäßer Reinigung beider Bindehautsäcke wurde am 2. Tage nach der Kalkverätzung unter Kokaïnisierung mit der Ammonium tartaricum-Behandlung begonnen. Die durch Zusatz einiger Tropfen Liquor Ammonii caust. neutralisierte und auf Körpertemperatur angewärmte Ammonium tartaral-Lösung wurde in eine Undine gefüllt. Mit letzterer wurde nun 3 mal täglich 20—30 Minuten lang jedes Auge berieselt. 12 Tage nach der Verletzung wurden auf dem rechten Auge Finger in 25—30 cm Entfernung unsicher, links wurden Finger in 1 m erkannt. Die Spülungen wurden jetzt ohne Kokaïnisierung mit 10% Ammonium tartaricum fortgesetzt, 2 Monate später wird 20% Lösung angewendet.

Am 23. November wurde der Knabe aus der Klinik entlassen. Beide Hornhäute hatten sich ganz erheblich aufgehellt. Auf dem rechten Auge beträgt die Sehschärfe $RS = {}^{1}/_{50}$, $LS = {}^{5}/_{25}$ fest. Zuhause wurden die Spülungen mit 20% Ammoniumtartrat fortgesetzt. Außerdem wird gelbe Quecksilbersalbe angewendet.

Am 22. Juni 1908 ist die rechte Hornhaut bis auf einen kleinen Bezirk am äußeren Hornhautrande noch diffus getrübt infolge des Substanzverlustes mit nachfolgender Vernarbung, die linke Hornhaut zeigt eine leichte Trübung, die vom oberen Hornhautrande her bis zur Pupille spitzwinklig vorspringt. $RS = {}^{1}/_{15}$ fast, $LS = {}^{5}/_{10}$ fest.

Vortr. ist der Ansicht, daß man im Ammonium tartaricum ein ausgezeichnetes Aufhellungsmittel für Kalktrübungen der Hornhaut besitzt, nur muß die Behandlung lange Zeit genug fortgeführt werden. Außerdem muß bei der Behandlung darauf geachtet werden, daß die Ammoniumtartrat-Lösung die Hornhaut berührt, was bei gewöhnlichen Bähungen in einer kleinen gläsernen Augenbecherwanne, wie sie zur Nedden vorgeschlagen hat,

oft nicht genügend erreicht wird. Sicher erreicht man das jedoch, wenn man, wie Vortr. es vorschlägt, mit einer Undine den Bulbus berieselt.

3) Herr Greeff: Die Darstellung der Blindenheilung auf alten Sarkophagen. (Wird als Original im August-Heft erscheinen.)

Journal-Übersicht.

I. A. v. Graefe's Archiv f. Ophthalmologie. LVII. 2.

1) **Über Mikrophthalmus und Anophthalmus congenitus mit serösen Orbitopalpebralcysten.** Pathologische Anatomie und Pathogenese dieser Mißbildung, von Dr. Leo Natanson in Moskau.

Im Anschluß an die eingehende anatomische Beschreibung von 4 Präparaten von Mikrophthalmus mit Unterlidcysten gibt Verf. eine tabellarische Übersicht über 76 bisher veröffentlichte einschlägige Fälle und unterzieht dann die verschiedenen Anschauungen über die Entstehung der Mißbildung einer kritischen Besprechung.

Nach seiner Ansicht sind zwei Gruppen von Mikrophthalmus und Anophthalmus mit Orbitopalpebralcysten zu unterscheiden.

I. Gruppe. Die Cyste steht in Verbindung mit einem klinisch meistens nachweisbaren verkleinerten, aber leidlich ausgebildeten Augapfel, an dessen unterer Wand sich eine mit Netzhautfalten ausgefüllte Spalte befindet. Durch die Spalte tritt die Netzhaut in die Cyste über. Der Innenraum der Cyste steht nicht mit dem Glaskörperraum des Augapfels, sondern mit einem zwischen Retina und Pigmentepithel befindlichen Raume in Verbindung, also mit der Höhle der primären Augenblase. Ein mesodermaler Strang verhinderte den Verschluß der fötalen Augenspalte. Die Netzhaut suchte das Hindernis zu überwinden und bildete infolge aktiven Wachstumsbestrebens an einer oder beiden Seiten des Stranges Duplikaturen, die in das umgebende mesodermale Gewebe hineinwuchern. Tritt Flüssigkeit zwischen die beiden Blätter der Duplikatur, so entsteht eine Cyste, in der die Netzhaut pervers gelagert ist. Die Flüssigkeits-Ansammlung kann ganz ausbleiben oder nur einen Teil der Cyste einnehmen. Wo Flüssigkeit fehlt, kommt es zu einer sehr starken Wucherung der Netzhaut, deren Schichten nur unvollkommen ausgebildet zu sein pflegen. Wuchert die Netzhaut an beiden Rändern der sekundären Augenblase, so können, wie Verf. beobachtete, zwei Cysten entstehen.

II. Gruppe. Der Augapfel ist so wenig ausgebildet, daß er klinisch kaum erkannt werden kann. (Anophthalmus.) Anatomisch sieht man zuweilen am hinteren Abschnitt der Cyste ein kleines Gebilde, welches den unentwickelten Augapfel darstellt, in dem Netzhaut, Glaskörper und Linse stets fehlen. Das Pigmentepithel ist vorhanden und geht in die Innenschicht der Cyste über. Der Innenraum der Cyste steht mit einem äußerst feinen Spalt mit dem Innenraum des Augapfels in Verbindung. Die innere Wandung der Cyste besteht aus mehr oder minder gut ausgebildeter Netzhaut in perverser Lagerung. In Übereinstimmung mit Mitvalsky nimmt Verf. an, daß in diesen Fällen die Einstülpung des vorderen Teils der primären Augenblase ausblieb. Trotzdem kommt an der Hinterfläche der primären Augenblase das Pigmentepithel und an der nicht eingestülpten Partie die Netzhaut zur Entwicklung. Sie wird zur Cyste ausgedehnt, in der die Netzhaut pervers gelagert sein muß. Die Wandung der Cyste wird vom

Mesoderm geliefert. Der Hohlraum der primären Augenblase bildet den Innenraum der Cyste und des Augapfel-Rudiments. Das Pigmentepithel wuchert aktiv in die Cyste hinein.

Diese Ausführungen gelten nur für die Cysten im Unterlide, für die Oberlid-Cysten ist eine ausreichende Erklärung noch nicht gefunden. Entzündungsvorgänge spielen bei der Entwicklung der Cysten keine Rolle. Die Arlt-Hess'sche Theorie ist bei dieser Art von Cysten nicht anwendbar.

---

2) **Der Einfluß des Jodkaliums auf die Cataracta incipiens,** von Privatdozent Dr. v. Pflugk, Augenarzt in Dresden.

Mit Hilfe der sehr empfindlichen Palladiumammoniumchlorür-Reaktion läßt sich nachweisen, daß nach subkonjunktivaler Injektion einiger Teilstriche einer 5% Jodkalium-Lösung bei Kaninchen nicht nur am Äquator und am hinteren Linsenpol, sondern regelmäßig auch am vorderen Pole Jod in die Linse eindringt. An der Vorderfläche erfolgt die Aufnahme besonders in der Linie der vorderen Linsennaht. Das Auftreten vorderer Polarstare, ohne das jemals eine Berührung zwischen Linse und Hornhaut stattgefunden hat, spricht für die Annahme, daß auch beim Menschen in der Gegend des vorderen Poles schädliche Stoffe in die Linse eindringen können. Legt man bei Fröschen Jodkalium in Substanz in den Bindehautsack, so tritt es schon nach 10 Minuten durch die vordere Linsennaht in die Linse ein.

Die Aufnahme der Jodsalze in die Linse erfolgt in gleicher Weise wie die des Naphthalins, welches vom Magen aus in den Kreislauf gelangt. Während stärkere (5%) Jodkalium-Lösungen das Linsenepithel schädigen, üben schwache Lösungen eine deutliche Schutzwirkung auf das Linsenepithel aus. Wurde kurze Zeit nach der Naphthalin-Fütterung Jodkalium-Lösung eingespritzt, so waren in der Regel die Linsenepithelien durch Naphthalin weniger verändert, als wenn kein Jodkalium gegeben war.

---

3) **Über Pigmentstreifen-Bildung in der Netzhaut,** von Dr. Hermann E. Pagenstecher, früher Assistenzarzt der Universitäts-Augenklinik zu Heidelberg. (Aus der genannten Klinik.)

Zwei Fälle der schon früher beschriebenen eigenartigen Erkrankung. In der der Arbeit beigegebenen Abbildung bilden die Pigmentstreifen um die Papille einen nicht geschlossenen Ring, von dem radiäre Streifen abgehen. Einer dieser Streifen löst sich in zwei rechtwinklig abgehende Äste auf.

In allen Fällen, die wir kennen, liegen die Streifen hinter den Netzhautgefäßen und vor den unveränderten Aderhautgefäßen und endigen nicht selten mit feinen Pigmentflecken. Zerstreute helle Herde deuten auf Veränderungen im Pigmentepithel hin. Stets bestehen Sehstörungen.

Verf. neigt zu der List'schen Ansicht, daß es sich um neugebildete Gefäße handelt, welche in den tiefen Netzhautschichten oder in einem wischen Netzhaut und Aderhaut gelegenen Exsudat verlaufen. Die zartrandigen Gefäße neigen zu Blutungen, welche bei dem Prozesse jedenfalls eine Rolle spielen, und fallen teilweise der Verödung anheim, wobei unter Umständen eine Umhüllung mit Pigment eintritt.

---

4) **Beiträge zur Anatomie und Histologie der Aderhaut beim Menschen und bei höheren Wirbeltieren,** von Dr. M. Wolfrum, Privatdozent und Assistent an der Universitäts-Augenklinik zu Leipzig. (Aus der genannten Klinik.)

Die zahlreichen anatomischen Einzelheiten der umfangreichen Arbeit lassen sich nicht kurz zusammenfassen. Ref. muß sich darauf beschränken, einige bemerkenswerte Punkte hervorzuheben. Wer auf demselben Gebiete zu arbeiten gedenkt wird gut daran tun, den Ausführungen des Verf.'s über die geeigneten Härtungs- und Färbeverfahren besondere Beachtung zu schenken.

Die Aderhaut ist nach außen nicht so scharf begrenzt, wie nach innen. Sie ist im allgemeinen am Eintritt der hinteren Ciliargefäße am dicksten und nimmt von hier nach allen Seiten hin an Dicke ab. Eine Messung der Dicke kann nur dann einigermaßen genau sein, wenn die Gefäße injiziert sind und das Gewebe nicht wesentlich geschrumpft ist. Verf. bestimmte eine Dicke von 0,15 bis 0,3 mm.

An gut gelungenen Präparaten ist die zwischen Pigmentepithel und Choriocapillaris befindliche Gewebslage vom Sehnerven-Eintritt bis zur Ora serrata stets zweischichtig. Man unterscheidet deutlich die Basalmembran des Pigmentepithels und die Lamina elastica der Chorioidea, von denen erstere eine Dicke von weniger als $^1/_4$ µ, letztere von etwa $^1/_2$ µ besitzt.

Die Basalmembran verhält sich Farbstoffen gegenüber so, daß sie weder als reines Epithelprodukt, noch als Abkömmling vom Bindegewebe angesehen werden kann, beide Charaktere sind vereinigt. Sie wird ursprünglich vom Epithel angelegt, und man sieht nicht selten, daß beim Abreißen von Epithelzellen äußerst zarte Fortsätze des Protoplasmas mit der Membran in Verbindung bleiben.

Das elastische Fasernetz der Lamina elastica ist am besten in Flächenpräparaten zu übersehen. Die Fasern sind eng verfilzt und bilden vielfach Wirbel. Ein Teil der Fasern biegt rechtwinklig um und erstreckt sich zwischen die Kapillaren, um dann nochmals umzubiegen und in das subkapilläre Fibrillennetz überzugehen.

Neben den elastischen Fasern sind bei vorsichtiger Färbung (s. Original) kollagene Fasern mit Sicherheit nachzuweisen. Die Lamina elastica bildet den Abschluß des elastischen Fasergerüstes der Aderhaut gegen die Pigmentepithelschicht.

Zwischen der Basalmembran und der Lamina elastica befindet sich ein feiner Spalt, welcher von feinsten kollagenen Bindegewebsfasern in jeder Richtung durchzogen wird. Die Fasern stammen aus dem kollagenen Anteil der Lamina elastica, während das elastische Fasernetz der Lamina keine direkte Verbindung mit der Basalmembran eingeht.

Wenn nach Kontusionen sogen. Chorioidealrupturen ohne jede Blutung auftreten, so dürfte es sich nur um Spaltbildung im Pigmentepithel und Basalmembran handeln.

Bei beginnenden entzündlichen Prozessen findet man Leukocyten in dem Spalt zwischen Basalmembran und Lamina elastica. Die Wanderzellen können durch die Basalmembran hindurchtreten und nehmen ihren Weg nicht zwischen den Zellen des Pigmentepithels, sondern durch die Zellkörper hindurch.

Die Lamina elastica besitzt nur Verbindungen mit dem elastischen Grenzringe des Opticus, aber nicht mit dem Opticus selbst. Manchmal erreicht die Elastica den Sehnerv nicht ganz, sondern biegt vorher hakenförmig um und verhindert dadurch, daß Basalmembran und Pigmentepithel ganz an den Sehnerven hinantreten.

Nahe vor der Ora serrata wird der Spaltraum zwischen Basalmembran

und Lamina elastica breiter und von einem feinsten Filz kollagener Fasern ausgefüllt, welche aus den zwischen den beiden Membranen liegenden Verbindungsfasern stammen.

Die Lamina elastica tritt besonders mit dem radiären Teile des Ciliarmuskels in Verbindung und ist daher von dieser Seite einer Zugwirkung ausgesetzt.

Die Kapillaren der Choriocapillaris bestehen aus nakten Endothelröhren und sind ohne weitere Wandung direkt in das Fasernetz eingebaut. Auf die Choriocapillaris folgt nach außen ein aus elastischen und kollagenen Fasern bestehende Schicht. Eine Muskellage ist bei höheren Tieren nicht nachweisbar. Im Bereiche der Aderhaut finden sich Muskelzellen nur in den Wandungen der Gefäße, dagegen nicht frei im Stroma.

---

5) **Ein anatomisch untersuchter Fall von Evulsio nervi optici (Salzmann) bei Avulsio bulbi,** von Dr. Victor Reis, Assistent der Univ.-Augenklinik in Lemberg. (Aus dem Laboratorium der Klinik.)

Schwere Verletzung der linken Gesichtshälfte durch einen Hufschlag. Das Gewebe der Augenhöhle war zertrümmert, der Augapfel lag vor der Orbita. An der Stelle der Sehnervenscheibe befand sich eine Öffnung, deren Seitenwände durch Reste der Lamina cribrosa gebildet wurde. Der Sehnerv war aus der Lederhaut-Öffnung herausgerissen, während die leere eingefallene Scheide in einer Länge von 28 mm an der Lederhaut haftete. Man muß annehmen, daß zunächst die Scheide hinten in der Orbita durchriß und dann der Sehnerv in der Höhe der Lamina cribrosa herausgerissen wurde.

---

6) **Zur Frage nach der Existenz des Glaskörper-Kanales,** von Dr. M. Wolfrum, Privatdozent und Assistent an der Universitäts-Augenklinik in Leipzig.

Der Glaskörper-Kanal ist nicht konstant, sondern im Gegenteil selten. Verf. hält die Versuche, welche das regelmäßige Vorkommen beweisen sollen. nicht für einwandfrei. Sie sind in einem durch die eingreifende Präparation stark veränderten Gewebe angestellt worden und gestatten keinen Schluß auf die normalen Verhältnisse. Eigene Versuche sprachen gegen die Existenz eines Kanales.

Scheer.

II. Klinische Monatsblätter für Augenheilkunde. 1908. Mai.

1) **Über ein bisher unbekanntes Hornhaut-Phänomen bei Trigeminusanästhesie,** von Jakob Stern.

Bei einer stark in der Ernährung herabgekommenen Patientin bestand ein Reizzustand in beiden Nervi supraorbitales und Anästhesie der Hornhäute. An diesen fanden sich punktförmige Trübungen des Epithels, die in ihrem Bestehen einem ständigen Wechsel unterworfen waren, und besonders dann entstanden, wenn die Lidspalte geöffnet war, und verschwanden, wenn die Lider kurze Zeit geschlossen gehalten wurden, aber auch unabhängig vom Spiel der Lider kamen und gingen. Mit den Trübungen im gleichen Wechsel entstand über ihnen und verschwand eine ganz zarte Stippung des Epithels. Dabei waren die Augen während der ganzen Beobachtungszeit völlig reizlos, zeigten keine Trockenheit, der Lidschlag war nicht wahrnehmbar verringert und die die Hornhaut normalerweise bedeckende kapilläre Flüssigkeitsschicht war immer sichtbar.

2) **Über die Häufigkeit des Astigmatismus und seine Beziehungen zur Sehschärfe,** von Felix Mügge.

Nach den Ausführungen des Verf.'s kommen auf 100 Augen-Patienten 10—11 Astigmatiker. Von 100 Fällen von Astigmatismus sind 47 myopisch, 40 hypermetropisch und 13 gemischt-astigmatisch. Das numerische Überwiegen des Astigmatismus myopicus über den Astigmatismus hypermetropicus ist lediglich dem Astigmatismus myopicus compositus zuzuschreiben, und daher ein Wahrscheinlichkeitsbeweis für den positiven Einfluß des Astigmatismus auf die Entstehung der Myopie. Die Rolle des Astigmatismus inversus ist dabei keine größere, als die des direkten Astigmatismus. Die niedrigsten Grade des Astigmatismus sind die häufigsten und zwar bei myopischem Astigmatismus noch relativ zahlreicher, als bei hypermetropischem. Die Sehschärfe wird viel mehr als durch alles andere durch den Grad des Astigmatismus bestimmt und zwar nimmt sie mit der Zunahme des Grades derselben stetig ab. Die Durchschnitts-Sehschärfe des gesamten Astigmatismus myopicus ist etwas besser, als die der hypermetropischen Formen. Das Hauptkontingent sämtlicher Formen von Astigmatismus, nämlich über 50%, verteilt sich gleichmäßig auf die Sehschärfegrade $^6/_{12}$ und $^6/_{18}$.

---

3) **Über die Beziehung des Lichtsinnes zur Refraktion,** von J. Stilling und H. Landolt.

Nach den Untersuchungen der Verff. ist der Lichtsinn, im Gegensatz zu Seggel, vollständig unabhängig von der Refraktion. Selbst bei Fällen von Myopie von 9,0 Diopt. an mit den deletären Fällen war in der Mehrzahl der Fälle trotz einer Refraktionssteigerung bis zu 20 Diopt., trotz starker Konusbildung und sehr gesunkener Sehschärfe die Unterschieds-Empfindlichkeit nicht nur normal, sondern sogar übernormal gefunden wurden.

---

4) **Die Beteiligung der Ophthalmologen an der operativen Behandlung der orbitalen Nebenhöhlen,** von Th. Axenfeld.

Nach der Ansicht des Verf.'s muß der, welcher Orbitalchirurgie nicht in allzu engen Grenzen treibt und den dabei sich bietenden Möglichkeiten voll gewachsen sein will, auch in der operativen Behandlung der Nebenhöhlen von der Orbita aus eigene Erfahrungen besitzen.

---

5) **Aderlaß bei rezidivierenden, intraokularen Blutungen,** von Dr. Kyrieleis.

Bei einem vollblütigen jungen Menschen, der an rezidivierenden, intraokularen Blutungen litt, führt Verf. wiederholt Aderlässe aus, welche den Zustand günstig beeinflußten.

---

6) **Über die Prognose bei Netzhaut-Blutungen durch Arteriosklerose,** von M. Straub.

15 Fälle von Netzhaut-Blutungen bei Arteriosklerose standen zwischen dem 32. und 77. Lebensjahre, die meisten zwischen dem 45. und 65. Das männliche Geschlecht ist am meisten heimgesucht, 5 mal waren beide Augen erkrankt. Von den 15 Kranken waren in 5 Jahren 6 an Apoplexie erkrankt, von den 9 Kranken im meist prädisponierten Alter 5.

---

7) **Ein Fall ulzerativer Skleritis,** von Henning Rönne.

Es handelt sich um einen Fall von Skleritis mit einem Rezidiv nach

dem andren (6 auf dem rechten, 2 auf dem linken Auge), jedesmal mit neuer Lokalisation an der Korneoskleralgrenze. Der Fall unterschied sich von der gewöhnlichen Skleritis durch seine ausgeprägte Ulzerations-Tendenz. Die Ulzerationen waren unrein, gingen tief in die Sklera hinab; jedoch nahm ihr Heilungsprozeß einen sehr schnellen Verlauf.

8) **Zur Kasuistik der subkonjunktivalen Abszesse**, von A. N. Natanson jun.

Verf. berichtet über einen subkonjunktivalen Staphylokokken-Abszeß an der nasalen Seite der Conjunktiva bulbi, der durch Inzision geheilt wurde.

9) **Zur Kasuistik der Schußverletzungen des Sehorgans**, von A. Weinstein.

Nach einem Revolverschuß in die rechte Schläfe, eine Ausgangsöffnung war nicht vorhanden, trat vollständige Erblindung beider Augen ein. Die Kugel war in der linken Augenhöhle sitzen geblieben. In der Netzhaut und der Aderhaut fanden sich Risse und umfangreiche intraokulare Blutergüsse. Außerdem ließen sich an der Stelle der Papillen charakteristisch dunkel erscheinende Löcher feststellen. Die Ursache der Erblindung ist auf eine direkte Zerreißung beider Sehnerven in ihrem vorderen Abschnitt zurückzuführen. Beide Sehnerven waren offenbar aus dem Skleralring herausgerissen.

10) **Kreisförmige Trübung an der Vorderfläche der Linse (Vossius) bei Kontusions- und Perforations-Verletzung des Auges**, von Alexander Natanson I.

Durch Verletzung mit einem wahrscheinlich größeren Eisensplitter trat eine Ruptur der Hornhaut, traumatische Katarakt und Iritis auf. Außerdem erzeugte derselbe einen gewissen Grad von Kontusion und war abgeprallt. Die Kontusion äußerte sich durch Auftreten einer zirkulären Trübung der vorderen Linsenkapsel, welche vor Ablauf eines Monats zurückging.

11) **Ein Beitrag zur Kenntnis der epibulbären melanotischen Tumoren, besonders ihre Beziehung zur Neurofibromatose**, von Karl Emanuel.

Verf. berichtet über einen melanotischen Tumor der Carnucula lacrymalis, der bis ins Orbitalgewebe reichte und eine Exenteratio orbitae notwendig machte. Schon vor 14 Jahren war vom Oberschenkel eine Geschwulst exstirpiert worden. Später waren an den Extremitäten wiederholt Geschwülste aufgetreten, die sich als Spindelsarkome erwiesen. Horstmann.

III. Annales d'Oculistique. 1907. November.

1) **Die Augen-Lähmungen und die Pupillen-Störungen bei den Erkrankungen des Ohrs, des Sinus und der Zähne und im Verlauf von Lungen- und Herz-Affektionen**, von Dr. Sauvineau.

2) **Die Prognose der malignen Pustel der Lider**, von Morax.

Die Sterblichkeit bei der malignen Pustel der Lider beträgt 30 %.

3) **Über die Behandlung mit Kaninchen-Galle bei oberflächlichen**

Erkrankungen des Auges, hervorgerufen durch den Pneumococcus, von Morax.

Bei Hornhaut-Geschwüren von mittlerer Ausdehnung, bei denen die Brennung eine zu große Narbe geben würde, ist die Einträuflung mit Kaninchen-Galle indiziert.

Dezember.

1) **Doppelseitige seröse Tenonitis mit monokulärem Exophthalmus,** von Terson.

Die starke Chemosis wurde durch zahlreiche und oft wiederholte Skarifikationen beseitigt.

---

2) **Verbrennungen des Auges durch Natrium,** von Deschamps.

Die Prognose ist immer, selbst bei leichten Verletzungen, zweifelhaft.

---

3) **Eine seltene Form von symmetrischen Tumoren der Lider,** von Chavernac.

---

4) **Das Somenol bei der Aufhellung der Keratitis parenchymatosa.** von Ambialet.

Das Somenol ist nicht giftig, ohne Gefahr für das Hornhaut-Epithel und sehr antiseptisch. Es kann in Auflösungen oder im reinen Zustande angewandt werden, verursacht ein wenig Brennen und wird mit Erfolg gebraucht beim Abklingen der Keratitis parenchymatosa.

1908. Januar.

1) **Die Lumbalpunktion bei der Neuritis optica infolge von Hirndruck,** von H. Frenkel.

Bei der 21jährigen Patientin, die an Neuritis optica, Amblyopie und nervösen Erscheinungen litt, trat nach den Lumbalpunktionen völlige Heilung ein. Eine Quecksilberkur unterstützte die Behandlung.

---

2) **Die Lid- und Gesichtsplastik mit Hilfe von gestielten Lappen aus der Halsgegend und die Plastik in zwei Zeiten mit Verwendung des Stils,** von Morax.

Februar.

1) **Ophthalmoskopische Veränderungen in einem Fall von familiärer amaurotischer Idiotie,** von Dupuy-Dutemps.

Es handelt sich bei dem 11 Monate alten Kinde um die typische Veränderung in der Makula.

---

2) **Primärer Tumor der Conjunctiva palpebralis und Tumor der Hornhaut,** von Aubineau.

---

3) **Drei Fälle von Mikrophthalmus,** von Cosmettatos.

---

4) **Beitrag zur Chirurgie der Lider,** von Dr. Steiner.

1) Eine neue Naht der Conjunctiva palpebralis.
2) Eine Operation des Ektropion senile.
3) Ein neues Instrument für Lid-Operationen.

---

5) **Ein Fall von Echinococcus alveolaris des Oberlides,** von Orloff.

6) **Ein Fall von atypischer Conjunctivitis gonorrhoica,** von Dr. Moisonnier.

Das konjunktivale Sekret war äußerst gering, hatte keinen eitrigen Charakter und stand im Gegensatz zu den starken Lidödem.

7) **Eine Bemerkung über die subkonjunktivale Injektion von chinesischer Tusche in die Augen von Albinos,** von Galtier.

Der subkonjunktivalen Injektion muß die Tättowierung der ganzen Peripherie der Hornhaut hinzugefügt werden.

März.

1) **Beitrag zum Studium der infektiösen Parinaud'schen Conjunctivitis (ein Fall mit Hornhaut-Verletzungen),** von Bassères und Ponjol.

2) **Therapeutischer Wert der subkonjunktivalen Injektionen mit sterilisierter Luft,** von H. Frenkel.

Die ganz gefahrlosen Injektionen eignen sich hauptsächlich für Erkrankungen des vorderen Bulbusabschnitts, hauptsächlich bei der Keratitis superficialis und der Episkleritis. Sie verringern die Schmerzen, die Lichtscheu und das Tränen. Die Injektionen sollen alle 3 Tage vorgenommen und im ganzen sollen 5 Einspritzungen gemacht werden.

3) **Blindheit der Makula durch ungenügende lokale Zirkulation mit funktioneller Beibehaltung der Fovea,** von A. Polack.

April.

1) **Blepharospasmus und Alkohol-Injektion,** von E. Valude.

Nach den Erfahrungen des Verf.'s sind die Alkohol-Injektionen mit Stovaïn am Austrittspunkte des Facialis ein ausgezeichnetes Mittel zur Behandlung der so renitenten Spasmen des Facialis. Gewöhnlich führt schon eine Einspritzung zum gewünschten Resultat.

2) **Die Veränderungen des Ganglion Gasseri und des Abducens im Verlauf der Mittelohr-Entzündungen,** von L. Baldenweck.

Fritz Mendel.

IV. Archives d'Ophtalmologie. 1907. Band 27. Nr. 12.

1) **Cysticerkus der Orbita,** von Dr. Monthus.

Der Cysticerkus wurde entfernt. Beschreibung des anatomischen Befundes.

2) **Die Verletzungen des Auges durch Glassplitter von Champagnerflaschen,** von Dr. Bourgeois.

Verf. zeigt an seinen Fällen den großen Nutzen der sofortigen Anlegung der Korneal- und der Skleralnaht. Da, wo in früheren Zeiten enukleïert wurde, wird das Auge, dank dem Fortschritt der operativen Technik, jetzt erhalten, bisweilen sogar mit einiger Sehkraft.

3) **Die Akkommodations-Lähmung beim Diabetes**, von S. Delord und P. Revel.

Bei der 48jährigen zuckerkranken, hypermetropischen Patientin setzte ganz plötzlich eine doppelseitige Akkommodations-Lähmung ein, die von keiner Veränderung der Iris begleitet war. Die Lähmung hielt einen Monat an, verschwand dann ganz plötzlich, ohne daß die Patientin irgend welche weiteren krankhafte Symptome zeigte.

4) **Traumatische Lähmung des Musculus rectus inferior. (Intramuskulärer Fremdkörper. Entfernung mit dem Elektro-Magneten. Heilung)**, von Dr. Chanoin.

5) **Ätiologie des angeborenen Entropium**, von Dr. Leblond.

Das primäre angeborene Entropium kann durch Verletzungen oder durch Mißbildungen der Bindehaut oder des Tarsus hervorgerufen sein; auch die Hypertrophie der Portio palpebralis der Orbikularis kann die Ursache sein.

1908. Band 28, Nr. 1.

1) **Über traumatischen Enophthalmus**, von van Duyse.

Es handelt sich bei dem veröffentlichten Fall um folgende Symptome: Exophthalmus durch intraorbitales Hämatom als Folge eines Oberkiefer- und Jochbeinbruchs. Ruptur der Arteria infraorbitalis und Zerreißung des Nervus infraorbitalis. Lähmung des Rectus internus und inferior, Pupillen- und Akkommodations-Lähmung. Mehrere Wochen nach der Verletzung entsteht ein Enophthalmus mit Zurückziehung (2 mm) und Senkung des Augapfels (2,5 mm).

2) **Die Pathogenese des Glaukoms**, von Terson.

3) **Hemeralopie und Xerosis (Syndrom von Bitot)**, von Landolt.

4) **Über Amblyopie und Amaurose als Folgezustände von Hämorrhagien**, von J. Bistis.

Es handelt sich um 2 Fälle von Neuritis optica mit darauffolgender Atrophie, die nur auf die starken Blutungen zurückzuführen sind.

5) **Exenteration mit Thermokauter bei Panophthalmie**, von Lefebure.

Die leichte und schnell ausgeführte Operation gibt die größte Sicherheit und bessere Resultate. als die Enukleation.

Nr. 2.

1) **Über die filtrierende Narbe bei der Behandlung des Glaukoms. Verschiedenheiten dieser Narbe nach kombinierter Sklerektomie und Iridektomie**, von Lagrange.

Die umfangreiche Arbeit zerfällt in vier große Abteilungen:

1) Nutzen der filtrierenden Narbe. Unmöglichkeit dieselbe für dauerhaft. zu erhalten ohne Skleral-Resektion.

2) Definitive Bildung der Narbe nach der Operation.

3) Verschiedenheiten von filtrierenden Narben.

4) Ursachen, welche die Form und. den äußeren Anblick der Narbe verändern.

2) **Untersuchen und Ausmessen der centralen Skotome**, von H. Joseph.
Es handelt sich um eine neue Anwendung der steroskopischen Methode vermittelst des Steroskops von Pigeon.

3) **Neue Mitteilungen über den Frühjahrskatarrh**, von Pascheff.
Der Pseudo-Diphtherie-Bacillus zeigt sich häufig beim Frühjahrskatarrh. Der Bacillus unterscheidet sich in einigen Punkten vom Xerose- und Hoffmann-Loeffler'schen Bacillus. Er bildet kleine Kolonien auf der Bindehaut, die als kleine weißliche Flecke erscheinen.

Nr. 3.

1) **Verstopfung der Arteria centralis retinae, Heilung durch Massage**, von van Duyse.

2) **Die Wirksamkeit der Irido-Sklerektomie**, von Rochon-Duvigneaud.
Die Irido-Sklerektomie wird wahrscheinlich in allen Fällen anwendbar sein, in denen die Iridektomie den Druck nicht herabsetzt.

Nr. 4.

1) **Die Valvula-Falten der Canaliculi und des Ductus nasolacrymalis in anatomischer und physiologischer Betrachtung**, von Dr. Aubaret.

2) **Die Entfernung der Eisensplitter aus dem Auge mit Hilfe des Haab'schen Riesenmagneten**, von Dr. Baslini.
Der Riesenmagnet ist das beste Mittel für die Diagnose der Anwesenheit eines Fremdkörpers und für die Extraktion aus dem Innern des Auges. Die Sideroskopie ist nicht immer zuverlässig. Die Prognose ist immer zweifelhaft, selbst wenn es gelingt den Fremdkörper zu entfernen.[1]

3) **Traumatische Hernie der Tränendrüse**, von Dr. Constentin.
Die Tränendrüse wurde mit Erfolg wieder reponiert.

Fritz Mendel.

Vermischtes.

1) Victor Deneffe,
geboren den 23. Juni 1835 zu Namur, gestorben den 10. Juni 1908 zu Gent. Deneffe studierte an der Universität zu Gent, und erlangte die Doktor-Würde 1860, 1864 wurde er Lehrer der Chirurgie, las über Geschichte der Chirurgie und über Augenheilkunde, für die er 1867 den Lehr-Auftrag erhielt; 1868 wurde er außerordentlicher, 1873 ordentlicher Professor und hat dies Amt bis 1905 verwaltet. Deneffe war Chirurg, Professor, Geschichtschreiber, Philosoph, ein hervorragender Bürger, Mitglied des Stadtrats von Gent.

Wir verdanken ihm die Gründung eines Museums der antiken Chirurgie und die folgenden Werke: 1) Etudes sur la trousse d'un oculiste gallo-romain du IIIe siècle 1893. La prothèse oculaire dans l'antiquité 1899. Les bandages herniaires à l'epoque mérovingienne 1900. Les oculistes gallo-romains au IIIe siècle 1896 etc. 2) Etudes médicales sur Creuznach 1886. 3) Une operation de cataracte à Tournai en 1391. 4) La croisade contre l'ophtalmie granuleuse. 5—8) Über Cocaïn, Holocaïn, Jequirity, Protargol.

[1] Fast jeder Satz anfechtbar. H.

(Über die Natur des Jequirity-Ferments verdankt die Wissenschaft ihm wichtige Aufklärungen.) 9) Etudes sur la perfectibilité du sens chromatique. Außerdem zahlreiche Arbeiten über Chirurgie und chirurgische Pathologie.

Ein großer verdienter Gelehrter, ein treuer Bürger, ein liebenswürdiger Mensch ist uns durch den Tod entrissen.

2) Einladung zur Zusammenkunft der Ophthalmologischen Gesellschaft in Heidelberg am 5., 6. und 7. August 1908.

I. Vorträge. 1) Best-Dresden: Pathologische Veränderungen in der Sehsphäre des Gehirns bei cerebraler Amaurose. 2) Bielschowsky-Leipzig: Über ungewöhnliche Erscheinungen bei Seelenblindheit. 3) Darier-Paris: Serumtherapie der postoperativen Infektionen des Auges. 4) Elschnig-Prag: Die Extraktion des Altersstars in der Kapsel. 5) Fleischer-Tübingen: Über cytologische Untersuchungen der Cerebrospinal-Flüssigkeit bei Augenkranken. 6) Freytag-München: Über Tusche-Imprägnierung der Hornhaut. (Mit Demonstrationen.) 7) Greeff-Berlin: Weiteres über unsre Trachombefunde. 8) Happe-Freiburg: Zur nicht spezifischen Serumtherapie von Augen-Infektionen. 9) Hertel-Jena: Zur Praxis der anastigmatischen Stargläser. (Mit Demonstrationen.) 10) v. Hippel-Heidelberg: Die Palliativtrepanation bei Stauungspapille. (Mit Demonstrationen.) 11) M. v. Hoffmann-Baden-Baden: Bericht über einen interessanten Fall von vererbtem Glioma retinae. 12) Igersheimer-Heidelberg: Experimentelle Studien über die Wirkung des Atoxyls auf das Auge. 13) Krauss-Marburg: Über orbitale Plethysmographie. (Mit Demonstrationen.) 14) Krückmann-Königsberg: Über Gichtanfälle im Augeninnern. 15) v. Krusius-Marburg: Zur Pathologie der Fusion. 16) Th. Leber-Heidelberg: Über die Entstehung der Netzhaut-Ablösung. (Mit Demonstrationen.) 17) Lenz-Breslau: Über die Verwendbarkeit der Antiferment-Behandlung eitriger Prozesse in der Augenheilkunde. 18) Levinsohn-Berlin: Über die kortikalen Centren der Augenbewegung nach Experimenten an Affen. (Mit Demonstrationen.) 19) Levinsohn-Berlin: Das wesentliche Moment bei der Entstehung der Kurzsichtigkeit. 20) v. Michel-Berlin: Buphthalmus und halbseitige Gesichtshypertrophie. 21) zur Nedden-Bonn: Experimentelle Untersuchungen über spezifische Beziehungen zwischen Nieren und Netzhaut. (Mit Demonstrationen.) 22) Pfalz-Düsseldorf: Beziehungen von Hornhauttrübungen zur Sehschärfe. 23) Römer-Greifswald: Spezifische Therapie des beginnenden Altersstars. 24) v. Rohr-Jena: Die Theorie der astigmatischen Stargläser. (Mit Demonstrationen.) 25) Salzer-München: Experimentelle Beiträge zur Keratoplastikfrage. (Mit Demonstrationen.) 26) Schirmer-Straßburg i. E.: Zur Innervation der Tränendrüse. 27) Schreiber und Wengler-Heidelberg: Über experimentelle Netzhaut-Veränderungen. (Mit Demonstrationen.) 28) Stargardt-Straßburg i. E.: Zur Pathologie der Dunkeladaptation. 29) Teich-Wien: Experimentelle Untersuchungen über das Verhalten animalischer Gewebe im Glaskörper des Tierauges. (Mit Demonstrationen. 30) Uhthoff-Breslau: Zur Katarakt-Operation bei Diabetikern. 31) Vogt-Aarau: Ursache und Wesen der Erythropsie. 32) Wessely-Würzburg: Über Epithelversuche am Auge. (Mit Demonstrationen.) 33) Wolfrum-Leipzig: Untersuchungen über die Macula lutea der höheren Säugetiere. (Mit Demonstrationen.) 34) Lohmann-München: Über die Frage: Konvergenz- oder Akkommodations-Verengerung der Pupille bei der Nah-Einstellung. 35) Schieck-

Göttingen: Bietet die Exenteratio bulbi einen hinreichenden Schutz gegen den Eintritt der sympathischen Ophthalmie? (Mit Demonstrationen.)

II. Demonstrationen. 1) Axenfeld-Freiburg: Demonstrationen: a. Mikroskopische Präparate zur Atoxyl-Erblindung, b. Präparate von geheilter albuminurischer Netzhaut-Ablösung. 2) Bartels-Straßburg i. E.: Verpflanzung von Fett in die Tenon'sche Kapsel zur Erzielung eines guten Stumpfes nach Enucleatio bulbi. 3) Bielschowsky-Leipzig: Über eine ungewöhnliche Form von syphilitischer Hornhaut-Affektion. 4) Dimmer-Graz: Demonstration von Photogrammen des Augenhintergrundes (Positiven und Negativen). 5) Emanuel-Frankfurt a. M.: Präparate von einem epibulbären melanotischen Tumor. 6) Erdmann-Rostock: Augenveränderungen durch Dimethylsulfat. 7) Fleischer-Tübingen: Demonstration mikroskopischer Präparate von Iristumoren. 8) Gilbert-München: Über Spiralfasern der Leukome. 9) Hoppe-Köln: Demonstration eines neuen Modells des Spiegeloptometers. 10) Löhlein-Greifswald: Demonstration mikroskopischer Präparate. 11) Mizuo-Japan zurzeit Berlin: Demonstration zweier Mißbildungen am Auge: a. Embryom, b. Cyklopie. 12) Reis-Bonn: Demonstration mikroskopischer Präparate: a. sogen. Pseudosarkom, b. primärer Hornhauttumor. 13) Römer-Greifswald: Das neue Pneumokokken-Serum und seine Anwendung beim Ulcus serpens. 14) Schanz-Dresden: Demonstration des durch ultraviolette Strahlen zu erzeugenden Lidschlußreflexes. 15) Schreiber-Heidelberg: Demonstration eines Talgdrüsen-Adenoms der Carunkula lacrymalis und eines Hyalintumors der Plica semilunaris. 16) Schuster-Frankfurt a. M.: Demonstration eines mikroskopischen Präparates zur Frage des Pupillenreflexes. 17) Seefelder-Leipzig: a. Weitere Demonstrationen von mikroskopischen Präparaten embryonaler menschlicher Augen, b. Demonstration von Präparaten eines Falles von Aniridia completa congenita. 18) Stargardt-Straßburg i. E.: Demonstration mikroskopischer Präparate. 19) Wessely-Würzburg: Demonstration einiger Simulationsproben. 20) Schieck-Göttingen: Demonstrationen von Präparaten und Diapositiven: a. Akute retrobulbäre Neuritis bei Myelitis, b. Melanosarkom bei Uvealtractus bei einem dreijährigen Kinde. 21) v. Hippel-Heidelberg: 8 Tage alte Netzhaut-Ablösung bei Retinitis albuminurica.

3) XI. Internationaler Kongreß für Augenheilkunde.
Neapel, 2.—7. April 1909.

Ehren-Präsident: Prof. Marc Dufour. Vize-Ehren-Präsident: Doct. E. Landolt. Präsident des organisierenden Komitees Prof. Arnaldo Angelucci. Bureau: Neapel — R. Clinica oculistica in S. Andrea delle Dame.

1. Rundschreiben.

Neapel, Dezember 1907.

Sehr geehrter Herr Kollege!

Durch Herrn Prof. Angelucci zusammenberufen, dem laut Abstimmung der Schlußsitzung des X. Internationalen Ophthalmologen-Kongresses die Vorbereitungsarbeiten für den nächsten Kongreß anvertraut wurden, haben wir uns als Organisations-Komitee für den im Frühjahr 1909 in Neapel abzuhaltenden XI. Internationalen Ophthalmologen-Kongreß konstituiert.

Zur Ehrung der Verdienste des Komitees des Kongresses zu Luzern, sowie einer schönen Gepflogenheit folgend, haben wir die Ehren-Präsidentschaft bzw. Vize-Präsidentschaft den hochverehrten Herren Prof. Marc Dufour und Dr. E. Landolt übertragen.

Nachdem das für den vorhergehenden Kongreß ausgearbeitete und adoptierte Programm die Zustimmung der Kongreßteilnehmer gefunden hat, haben wir nach dessen Muster auch das Reglement für den XI. Internationalen Ophthalmologen-Kongreß abgefaßt und übersenden wir Ihnen hiermit einen Abzug davon, indem wir uns zugleich vorbehalten, Ihnen alle anderweitigen Nachrichten und Rundschreiben nach und nach, wie sich die Organisation des Kongresses ausbildet, zukommen zu lassen; dies gilt auch in bezug auf Reise und Aufenthaltserleichterungen, durch die wir den Kongreßteilnehmern den kurzen Aufenthalt in unserer Stadt zu einem recht angenehmen zu gestalten hoffen.

Unterdessen laden wir Sie ein, uns direkt oder durch die korrespondierenden Mitglieder Ihres Staates Ihre Teilnahme an dem Kongresse anzeigen zu wollen und hoffen, daß Sie die Gelegenheit nicht versäumen werden, aktiven Anteil an den Arbeiten der Versammlung in Neapel zu nehmen, die Ihnen zugleich die Gelegenheit bietet, die altbekannten Reize dieser Stadt zu genießen, in der wir uns beehren werden, Ihnen unsre aufmerksamste und herzlichste Aufnahme teilwerden zu lassen.

Hochachtungsvoll

Das Organisationskomitee:

Prof. Angelucci, Präsident — Mitglieder: Professori: Addario — Albertotti — Alessandro — Bajardi — Baquis — Bardelli — Basso — Bietti — Bocchi — Bossalino — Ceraso — Cirincione — de Berardinis — de Lieto Vollaro — Desogus — Falchi — Fortunati — Francaviglia — Frugiuele — Gallenga — Gatti — Gaudenzi — Gonella — Guaita — Lodato — Manfredi — Mazza — Monesi — Orlandini — Ovio — Parisotti — Pes — Petella — Puccioni — Raia — Ravà — Reymond — Roselli — Santucci — Sbordone — Scalinci — Scellingo — Scimemi — Simi — Sgrosso — Tartuferi — Trombetta — Valenti.

Korrespondierende Mitglieder: Für Deutschland: Prof. Axenfeld, Freiburg i. Br., Prof. Kuhnt, Bonn. Für Österreich: Prof. E. Fuchs, Wien VIII/13, Skodagasse, Dr. M. Sachs, Wien IX/13. Für Ungarn: Prof. Emil de Grósz, Budapest VIII/7, Esterhazy-utcza. Für Schweiz: Prof. Carl Mellinger, Basel-Augenheilanstalt. Für Holland: Prof. H. Snellen jun., Utrecht, Mahestraat 4.

Reglement für den Kongreß.

1) Laut Beschluß aus der Schlußsitzung des Kongresses in Luzern, findet der XI. Internationale Ophthalmologen-Kongreß in Neapel statt. — 2) Die Versammlung wird vom 2.—7. April 1909 dauern; vier Vormittagssitzungen sind für die Diskussionen und eine Nachmittagssitzung für die Demonstrationen vorgesehen. — 3) Die Ophthalmologen, welche sich für den Kongreß einzuschreiben wünschen und etwaige Arbeiten mitzuteilen gedenken, müssen selbige nebst der Einschreibung vom 1.—30. September 1908 einsenden. Die Arbeiten müssen in einer der offiziellen Kongreßsprachen, italienisch, französisch, englisch, deutsch oder spanisch[1] abgefaßt sein und dürfen einzeln fünf Seiten des Formats für die Berichte der früheren Kongresse nicht überschreiten. — 4) Die Kongreßberichte werden in drei Teilen

[1] In Anbetracht des Aufschwunges, dessen sich in neuer Zeit die Ophthalmologie in Spanien und im lateinischen Amerika erfreut, erklärt das Komitee die spanische Sprache offiziell für diesen.

erscheinen. Der erste Teil, welcher vor dem Kongresse denjenigen zugestellt werden wird, die ihre Teilnahme angezeigt haben, enthält den Abdruck der Arbeiten über die offiziellen Referate, welche die vom vorhergehenden Kongresse dafür eingesetzten Kommissionen zu halten haben, nämlich: a. Festsetzung des Wertes eines eingebüßten oder verletzten Auges in bezug auf die Entschädigung.[1] b. Vereinheitlichung in der Bestimmung der Sehschärfe und der Meridiane beim Astigmatismus. Der zweite Teil, der kurz nachher zur Versendung gelangt, enthält in der Reihenfolge des Empfangsdatums den Abdruck der rechtzeitig eingelaufenen Mitteilungen. Der dritte Teil endlich, der nach dem Kongreß verschickt wird, enthält den Abdruck der Protokolle über die Diskussionen, sowie über die Demonstrationssitzung. — 5) Die Kongreßsitzungen werden sich ausschließlich mit der Diskussion über die in dem Bericht bereits publizierten Arbeiten befassen. Die Protokolle darüber werden nach den Resumés abgefaßt, die von den Verfassern und von den Sitzungs-Sekretären angefertigt werden. — 6) In der Demonstrationssitzung dürfen Apparate, Präparate, Instrumente, Operationsmethoden und Projektionen demonstriert werden. — 7) In der Eröffnungssitzung schreitet der Kongreß zur Festsetzung des definitiven Vorstandsbureaus, welches die Direktion über die Arbeiten und die Sitzungen zu übernehmen, sowie die Tagesordnung der Sitzungen festzusetzen hat. — 8) Jeder Kongreßteilnehmer, der vom Vorsitzenden das Wort erhält, darf über das nämliche Thema und in derselben Sitzung nicht mehr als 5 Minuten sprechen, außer daß die darüber angefragte Versammlung anders entscheidet. — 9) Der Kongreß stimmt über die eingelaufenen Anträge durch Aufstehen bzw. Sitzenbleiben ab. — 10) Dem Kongreß ist eine Ausstellung von allerlei alten und neuen Gegenständen zugeteilt, die das Gebiet der Augenheilkunde betreffen und von denen im dritten Teil des Kongreßberichtes Erwähnung getan wird. Die Bestimmungen für diese Ausstellung werden durch ein besonderes Rundschreiben bekannt gemacht werden. — 11) Die Spesen für etwaige den Arbeiten eingefügte Tafeln fallen den Autoren zur Last. — 12) Der Kongreßvorstand wird als letzte Instanz über jeden, von diesem Reglement unvorhergesehenen Gegenstand, entscheiden. — 13) Die Einschreibgebühr für den Kongreß beträgt 25 fr. für dessen Mitglieder und 10 fr. für jedes Familienmitglied. Die Teilnehmerzahl, sowie auf den Kongreß bezügliche Referate, sind an Prof. Arnaldo Angelucci — Clinica Oculistica in S. Andrea delle Dame — Napoli — oder an die korrespondierenden Mitglieder des betr. Landes zu richten. Die Erkennungskarte, die den Kongreßteilnehmern zugeschickt wird, ist strikt persönlich. Sie gibt Anrecht auf freien Eintritt in die öffentlichen Museen und Denkmäler, sowie auf Eisenbahnvergünstigungen und andre Aufenthaltserleichterungen, welche durch spätere Anzeigen mitgeteilt werden sollen.

4) Am 1. Juli 1907 wurde das Haus Karlstraße 36 niedergerissen, worin Prof. Hirschberg's Augenheilanstalt seit 1873 sich befunden hatte. Am 21. Juni 1908 wurde der moderne Neubau eingeweiht. Die neue Anstalt wird von Prof. Hirschberg und Dr. W. Mühsam geleitet.

---

[1] Einige Delegierte, die vom Kongreß in Luzern mit der Behandlung dieses Themas beauftragt wurden, haben vorgeschlagen, diese Frage von der Tagesordnung zu streichen, da sie nach dem Verlauf der Diskussion auf dem Luzerner Kongreß und besonders in Anbetracht der verschiedenen, in den einzelnen Ländern zu Recht bestehenden Gesetze eine Einigung darüber nicht für möglich halten.

Bibliographie.

1) Prof. Dr. Wilhelm Czermak: Die augenärztlichen Operationen, 2. vermehrte Auflage, herausgegeben von Dr. Anton Elschnig, k. k. o. ö. Universitätsprofessor in Prag. 1. Band, 2. Hälfte. (Urban und Schwarzenberg, Wien, 1907.) Es liegt nun die 2. Hälfte der Augen-Operationslehre Czermak's und somit der ganze 1. Band in zweiter Auflage vor. Die 2. Hälfte behandelt die Operationen der Tränenwege, die Augenhöhlen-Operationen und die Operationen an den Muskeln. Die Neubearbeitung dieses Teiles zeigt dieselben glänzenden Vorzüge, wie die Mitte 1907 erschienene 1. Hälfte. Mit seltener Sachkenntnis und außerordentlichem Geschicke hat Prof. Elschnig die notwendigen Ergänzungen vorgenommen, und hat sich in trefflicher Weise der prägnanten Schreibart und klaren Darstellungsweise Czermak's angepaßt. Ein umfangreiches Kapitel über die Eingriffe an der Augenhöhlenwand und an ihren Nebenhöhlen wurde ganz neu eingefügt und das mit Recht; denn, wenn es auch nicht viele Okulisten geben wird, die dies an der Grenzscheide zwischen rein chirurgischen und augenärztlichen Operationen stehende operative Gebiet vollkommen beherrschen werden, so darf dasselbe doch in einem so großzügig angelegten Werke über Augen-Operationen nicht fehlen. Dem jungen Augen-Operateur muß Gelegenheit geboten werden, sich auch auf diesem Felde, wo das Sehorgan eine so hervorragende hochwichtige Rolle spielt, orientieren zu können. Ein rasches Erscheinen des zweiten Bandes ist in Aussicht gestellt.

2) Die diagnostische Verwendbarkeit der Konjunktivalreaktion in der Urologie, von Dr. F. Necker und Dr. R. Paschkis. (Wiener klin. Wochenschr. 1908. Nr. 10.) Die Konjunktival-Reaktion empfiehlt sich bei sämtlichen ätiologisch unklaren, mit Hämaturie oder Pyurie einhergehenden Erkrankungen der Harnwege und bei allen therapeutisch resistenten Zystiditen, welche so häufig das Bild der Nieren-Tuberkulose verdecken.

3) Der Wert und die Bedeutung der Ophthalmo-Reaktion, mit besonderer Rücksichtnahme auf die militärischen Verhältnisse, von Oberarzt Dr. A. Feitl. (Wiener klin. Wochenschr. 1908. Nr. 11.) Für den Militärarzt hat, nach Verf., die Ophthalmo-Reaktion einen immensen Wert. Zur Zeit der Assentierung, wo alle Anstalten mit Leuten überfüllt sind, ist es jedenfalls sehr vorteilhaft, ein Mittel zu besitzen, mit dem man in höchstens 48 Stunden eine Diagnose mit ziemlicher Sicherheit stellen kann, wozu man sonst Tage, ja Wochen braucht und endlich den Mann doch als dienstuntauglich entlassen muß.

4) Noch einmal die erfolglose Behandlung skrofulöser Augenkrankheiten mit Antituberkulose-Serum Marmorek, von Primarius Dr. Emil Bock in Laibach. (Wiener med. Wochenschr. 1908. Nr. 10.) Entgegnung auf den 8. Bericht Ullmann's über dieses Thema.

5) Über die kosmetische, funktionelle und prophylaktische Bedeutung der Durchschneidung sämtlicher Recti des Augapfels, von Prof. Dr. Wicherkiewicz. (Wiener med. Wochenschr. 1908. Nr. 7.) Bei phthisischen oder atrophischen Augen, mit den durch Muskeldruck entstandenen charakteristischen Einschnürungen macht Verf. die Rücklagerung sämtlicher Recti, wenn diese Augäpfel die Gefahr einer sympathischen Er-

krankung mit sich bringen und eine Enukleation von den Kranken oder den Angehörigen abgelehnt wird.

6) Die Jodkali-Behandlung der Cataracta incipiens, von Doz. Dr. v. Pflugk in Dresden. (Med. Klinik. 1908. Nr. 7.) Verf. empfiehlt bei beginnender Cataracta 1% Jodkali-Einspritzungen (2—3 mal wöchentlich), nachdem das Auge durch 3% Kokaïnwatte-Tampons unempfindlich gemacht worden ist; die eintretenden Nachschmerzen werden mit Akoin-Öl beseitigt; eventuell werden dem Patienten Jodkali-Einträuflungen und Augenbäder mit Jodkalilösung empfohlen. Keine Erfolge hatte die Jodkali-Therapie bei Trübungen des Linsenkernes und nur geringe bei Kapsel-Staren.

7) Traumatische Lähmung des Musculus obliquus superior, von Stabsarzt Dr. M. Kos in Przemysl. (Wiener med. Wochenschr. 1908. Nr. 11.) Kontusion des inneren Winkels des rechten Auges mit Bruch der Lamina papyracea des Siebbeins; am Augapfel keine Spur einer Verletzung, Lähmung des Musculus obliquus superior. Wochenlang fortgesetzte faradische Behandlung blieb erfolglos; es wurde an eine Quetschung oder an ein Abreißen der Trochlea gedacht.

8) Über Fibrolysin-Einträuflungen in den Bindehautsack, von Dr. Windmüller in Eberswalde. (Mediz. Klinik. 1908. Nr. 9.) Gute Erfolge von Fibrolysin-Einträuflungen sah Verf. bei Hornhaut-Trübungen entzündlicher und nicht entzündlicher Art.

9) Über einseitige reflektorische Pupillenstarre als Teilerscheinung der Okulomotorius-Lähmung, von Dozent Dr. S. Abelsdorff in Berlin. (Medizin. Klinik. 1908. Nr. 9.) An einem Falle weist Verf. nach, daß man das Bild der reflektorischen Pupillenstarre zuweilen an einem von Okulomotorius-Lähmung betroffenen Auge beobachten kann, wenn die Lähmung im Rückgange begriffen ist, d. h. die Pupillen sind ungleich, die weitere Pupille des gelähmten Auges reagiert weder direkt, noch konsensuell auf Licht, während die direkte und konsensuelle Reaktion der Pupille des gesunden Auges erhalten ist; beide Pupillen reagieren gut auf Konvergenz, die lichtstarre zuweilen etwas träger, als die gesunde.

10) Ergebnis photometrischer Untersuchungen in Schulen, von Oberbezirksarzt Dr. E. Quirsfeld in Rumburg. (Prager med. Wochenschrift. 1908. Nr. 13.) Für Schulneubauten empfiehlt Verf.: Lage der Lehrzimmer nach N, NO oder NW, eine nicht über das Doppelte der Fensterhöhe reichende Zimmertiefe, schmale Fensterpfeiler, möglichste Verringerung der Holzteile in den Fenstern, lichtgraue, stark durchscheinende Gardinen, keine Topfgewächse in den Fenstern. Schenkl.

11) Melanotisches Epitheliom der Karunkel. (Revue générale d'Ophtalmologie. XXVII. Nr. 4.)

12) Okulistische Beiträge zur Wertung der Degenerationszeichen, von Dr. Walter Albrand. (Arch. f. Psychiatrie. XLIV. Heft 1.)

13) Zur Frage nach dem pupillomotorischen Feld der Retina, von Dr. Otto Veraguth. (Neurolog. Centralbl. 1908. Nr. 9.) Bei direktem Lichteinfall in das rechte Auge tritt auch nach vollständiger Dunkeladaptation keine Spur einer Reaktion, weder eine direkte am gleichen, noch eine konsensuelle am andren Auge auf; bei Lichtreizung des linken Auges unter gleichen Bedingungen kontrahiert sich prompt der Sphinkter beider Pupillen. Das erhalten gebliebene Retinagebiet enthält keine pupillomotorischen Fasern.

14) Pathogenese und Behandlung der Basedow'schen Erkrankung, von Ch. Abadie. (La Clinique ophtalmologique. 1908. Nr. 7.)

15) Der subkonjunktivale aseptische Absceß zur Heilung des Ulcus serpens corneae, von Dr. Ferentinos. (Ophtalmolog. Klinik. 1908. Nr. 5.) In Fällen von Hypopyon schreitet Verf. sofort zur Bildung eines subkonjunktivalen aseptischen Abscesses. Nach vorheriger Lokalisierung werden nicht zu weit vom Kornealrande 2 Teilstriche einer Pravaz'schen Spritze mit Quecksilberjodid 1:2000 und Petroleum im Verhältnis zum Vaselin-Öl 1:2 injiziert. Der aseptische Prozeß leistet beim Ulcus serpens immer gute Dienste. Fritz Mendel.

16) Über experimentelle Überführung trichromatischen Farbensinnes in dichromatischen. Vortrag, gehalten von W. Nagel in der Sitzung der physiol. Gesellschaft zu Berlin am 15. März 1907. Vortr. bezeichnet seinen eigenen Farbensinn nur bei rein fovealem Sehen als dichromatisch im strengen Sinne, während es sich beim Sehen auf größere Flächen als anomal trichromatisch erweist. Er hat nun gefunden, daß auf seiner gesamten Netzhaut für 1—2 Minuten das Farbensystem in ein rein dichromatisches umgewandelt wird, wenn er seine Augen für $^1/_2$—1 Stunde der Einwirkung lebhaften, aber nicht blendenden orangeroten Lichtes aussetzt. Ausführliche Mitteilungen darüber werden in Aussicht gestellt. — Derselbe Vortr. berichtet in der Sitzung vom 19. Juli 1907 über Versuche, die Herr A. Boltunow unter seiner Leitung über die Sehschärfe in farbigem Lichte angestellt hat. Im Gegensatz zu den Angaben andrer. Autoren zeigten die (noch nicht abgeschlossenen) Versuche, daß die Sehschärfe im farbigen Licht geringer ist, als im weißen, und daß von den Farben in dieser Hinsicht Grün dem Weiß noch am nächsten kommt, Rot dagegen die Sehschärfe am meisten beeinträchtigt. Bruns (Steglitz).

17) Zur Kenntnis der von den Nebenhöhlen ausgehenden Orbital-Entzündung, von Toepolt. (Inaug.-Diss., Jena, 1907.) 5 Fälle von teils beginnender, teils ausgesprochener Eiterung der Augenhöhle, die viermal Empyem der Siebbeinzellen, einmal Empyem der Stirnhöhle zum Ausgang hatte; sie beruhte teils auf Toxinwirkung, teils auf direkter Keim-Einwanderung. In einem Falle bestand deutliche Papillitis. Überall erfolgte nach der Operation glatte Heilung.

18) Über ein karzinomatös entartetes Papillom der Tränenkarunkel, von Münz. (Inaug.-Diss., Jena, 1907.) Nach mehreren Rezidiven führte eine radikale Operation mit Ausräumung der Augenhöhle zu anscheinend dauernder Heilung. Kurt Steindorff.

19) Westnik Ophtalmologii, Nr. 3, Mai—Juni. F. Ewetzky: Über die Bedeutung einiger Teratome der Orbita. A. Wasylintsky: Zur Frage der Verletzungen der Augen. G. Belsky: Zwei erfolgreiche Fälle von der Extraktion der Eisensplitter aus dem Glaskörper mittels des Volkmann'schen Elektromagneten. A. Natansohn: Ringförmige Trübung der Linsenvorderfläche bei der Kontusion und der perforierenden Verletzung des Auges. Referate. Berichte der ophthalmologischen Gesellschaften: Bericht über die Sitzungen der Gesellschaft der Augenärzte in Moskau. Ophthalmologische Chronik.

Um Einsendung von Separatabdrücken wird gebeten (Berlin NW. 26 Schiffbauerdamm).

Verlag von Veit & Comp. in Leipzig. — Druck von Metzger & Wittig in Leipzig.

Centralblatt

für praktische

AUGENHEILKUNDE.

Herausgegeben von

Prof. Dr. J. Hirschberg, Geh. Med.-Rat, in Berlin.

Unter ständiger Mitwirkung der Herren Dr. Ancke in München, Dr. Berger in Paris, Prof. Dr. Birnbacher in Graz, Dr. Brailey in London, Dr. Brons in Steglitz, Prof. Dr. Cl. du Bois-Reymond in Schanghai, Dr. Czellitzer in Berlin, Prof. Dr. E. Emmert in Bern, Prof. Dr. C. Gallenga in Parma, Dr. Giesberg in Berlin, Prof. Dr. Goldzieher in Budapest, Dr. Gordon Norrie in Kopenhagen, Prof. Dr. Horstmann in Berlin, Dr. Isaigohis in Smyrna, Prof. H. Knapp in New York, Prof. Dr. Krückow in Moskau, Dr. Lorenz in Berlin, Dr. May in Berlin, Lt. Col. F. P. Maynard, I. M. S. Calcutta, Dr. F. Mendel in Berlin, Dr. Moll in Berlin, Dr. W. Mühsam in Berlin, Dr. Neuburger in Nürnberg, Dr. Pergens in Macseyck, Prof. Dr. Peschel in Frankfurt a. M., Dr. Purtscher in Klagenfurt, Dr. M. Reich in Petersburg, Med.-Rat Dr. Scherr in Oldenburg, Prof. Dr. Schenkl in Prag, Prof. Dr. Schwarz in Leipzig, Dr. Spiro in Berlin, Dr. Steindorff in Berlin, Dr. Stirl in Köln.

Monatlich ein Heft. Preis des Jahrganges 12 Mark. Zu beziehen durch alle Buchhandlungen des In- und Auslandes und die Postanstalten des Deutschen Reiches.

1908. Zweiunddreißigster Jahrgang. August.

Inhalt: **Original-Mitteilung.** Über Darstellungen von Blindenheilungen auf altchristlichen Sarkophagen. Von Prof. Dr. R. Greeff in Berlin.

Gesellschaftsberichte. 1) Berliner Ophthalmologische Gesellschaft. — 2) Erster ägyptischer mediz. Kongreß; Cairo, 20.—23. Dezember 1902. 3. Abt.: Augenheilkunde.

Referate, Übersetzungen, Auszüge. Zusammenhang der Erkrankungen der Nase und des Nasenrachenraumes mit denen des Auges, von Onodi.

Journal-Übersicht. I. Zeitschrift für Augenheilkunde. 1907. Bd. XVIII, Heft 5—6. II. Archiv für Augenheilkunde. 1907. Bd. LVIII, Heft 4 und Bd. LIX, Heft 1. — III. Klinische Monatsblätter für Augenheilkunde. 1908. Juni. — IV. Bulletin de la Société de médecine de Gand. 1908. Bd. 57, 1.—3. Lieferung. — V. Annales de la Société de médecine de Gand. 1908. 1. Bd.

Bibliographie. Nr. 1—50.

Über Darstellungen von Blindenheilungen auf altchristlichen Sarkophagen.[1]

Von Prof. Dr. R. Greeff in Berlin.

Neben der in letzter Zeit zutage tretenden erfreulichen Zunahme des Interesses für historische Forschungen in der Medizin, hat unser Gebiet eine amöne Bereicherung erfahren durch das Hineinziehen der Kunst- und Kulturgeschichte. Als ich anfing, alles aus der darstellenden Kunst zu sammeln, was auf die Augenheilkunde Bezug hat, hörte ich häufig die Ent-

[1] Nach einem in der Ophthalm. Gesellschaft zu Berlin gehaltenen Vortrage.

gegnung, daß das nur sehr wenig sein könne. Das Gegenteil ist der Fall. Ich verfüge schon heute über einige Hundert hierher gehöriger Blätter. Abweichungen und Abnormitäten am Auge und am Blick, Augenbehandlung, Blindheit und Blindenheilung, Blendung usw. haben immer das Interesse in besonderem Maße auf sich gezogen, was seinen Ausdruck findet in der häufigen Darstellung in der Kunst. Ich möchte heute die Aufmerksamkeit auf die so merkwürdig zahlreichen Darstellungen der Blindenheilung durch Christum auf den altrömischen Sargophagen lenken.

Die Anfänge der medizinischen Kenntnisse gehen überall aus Wundern und Aberglauben hervor. Die Krankheiten sind Werke des Teufels, der bösen Geister, oder wie man sie nennen will. Es muß also der, welcher Krankheiten heilen will, vor allen Dingen mit der Macht eines über diesen Geistern stehenden göttlichen Wesens begnadet sein. Umgekehrt prüfte man vielfach die göttliche Kraft, die einem Menschen innewohnen sollte, an dem Umstand ob er Macht habe über die bösen Geister und Krankheiten heilen könne. Wer mit dem Geiste Gotttes ausgerüstet ist, kann die Werke des Teufels zerstören. In diesem Sinne haben wir auch die zahlreichen Heilungen von allerhand Gebrechen aufzufassen, wie sie uns in den Evangelien von Christus berichtet werden.

Von den ältesten Zeiten her hören wir besonders oft das Wunder der Blindenheilung erzählen. Das ist nicht verwunderlich. Es gibt für einen sonst gesunden Menschen nichts Härteres als das Sonnenlicht, die Schönheit der Welt nicht sehen zu können und nutz- und tatenlos als Blinder umherlaufen zu müssen. Dies Sehnen, das Hoffen auf ein Wunder hört bei ihnen nie auf. Es kommt noch hinzu, daß wir wissen, wie zahlreich die Erblindungen im Orient (auch heute noch) sind.

Im neuen Testament finden wir vier Erzählungen von Blindenheilung durch Christus. Bei Mathaeus die Heilung zweier Blinden in Galiläi und die Heilung des Blinden von Jerichow, bei Markus die Heilung des Blinden zu Bethsaida und bei Johannes die Heilung des Blindgeborenen am Teiche Siloah.

In den ersten Zeiten der altchristlichen Kunst findet sich die Darstellung der Heilung der Blindheit durch Christus so auffallend häufig dargestellt, daß sie kaum durch ein andres Thema übertroffen wird. Schon von den ältesten Wandmalereien, aus den Katakomben zu Rom, ist die Blindenheilung 7 mal uns erhalten geblieben. Am häufigsten finden wir sie aber in den Reliefs auf den schönen altchristlichen Marmorsarkophagen, wie wir sie in Italien und Südfrankreich finden.

Ganz besonders auf altchristlichen Sarkophagen ist die Darstellung der Blindenheilung durch Christus ein Lieblingsthema.

Auf solchen Sarkophagen sind meist eine große Anzahl Handlungen Christi in einer Reihe und fortlaufend zu einem Relief vereinigt dargestellt, die kunstvoll in der Komposition ineinandergreifen. Oft finden sich zwei

Reliefs übereinandergestellt auf einem Sarkophag. Auf diese Weise kann man zwölf oder mehr Handlungen und Wundertaten Christi in einer Reihe dargestellt finden.

Die Art der Komposition ist immer verschieden, sehr kunstvoll und von großer Mannigfaltigkeit, jedoch sind die Typen offenbar gegeben von denen der Künster nicht abweichen durfte.

Christus ist ein junger unbärtiger Mann, mit der Tunica (hemdartiges Untergewand) und dem Pallium bekleidet. In der linken halberhobenen Hand trägt er bei dem Akt der Blindenheilung stets eine große Papierrolle, das Evangelium, ein Symbol der Führung der Menschheit von der Dunkelheit des Heidentums zu der Erleuchtung des Christentums (siehe Figur). Christus berührt mit zwei oder drei Fingern der ausgestreckten rechten Hand das Auge des Blinden.

Sarkophag von Adelfia. Archäologisches Museum zu Sirakus auf Sicilien. (Siehe die Blindenheilung: obere Reihe rechts.)

Der Blindgeborene wird in dem 3. und 4. Jahrhundert in Italien mit Vorliebe ganz klein dargestellt, oft lächerlich klein, um seine menschliche Inferiorität gegenüber Christus und seinen Jüngern darzutun. Er ist meist nur mit einer kurzen Tunica und Sandalen bekleidet. [Der Blinde trägt keinen Mantel, denn nach der heiligen Schrift beeilte er sich, als er die Stimme des Herrn hörte, ihn abzulegen. Projecto vestimento suo, exiliens venit ad eum. Es war Sitte bei den Juden als Zeichen der Trauer das Gewand abzulegen].

Der Blinde hat stets einen langen Stab in der Hand, daran ist er immer als der Blinde zu erkennen.

Ich zeige ihnen hier eine derartige photographische Abbildung aus der bedeutendsten Sammlung altchristlicher Skulptur und Epigraphik im christlichen Museum des Lateran zu Rom. Wir begegnen unsrem Thema dort sehr oft (ich zählte 21 mal). Ferner fand ich kürzlich die Blindenheilung auf dem prachtvollen Sarkophag der Adelphia zu Syrakus. Sehr schön sind die Darstellungen auf zwei Sarkophagen im Museum zu Arles in Südfrankreich.

Die Blindenheilungen sind nicht als historische, sondern als symbolische Bilder aufzufassen. Durch sie sollte nach dem Ausspruch des heiligen Isidor von Sevilla (Allegor. ex Novo Test.) ausgedrückt werden, daß der in Gottesfinsternis versunkenen und in Todesschatten sitzenden Menschheit (Isid. 9, 2) durch Christus Erleuchtung gebracht wurde. Die Veranlassung zu dieser symbolischen Auffassung der Handlung gab eine Stelle im I. Briefe Petri 2, 9: „ihr seid das erworbene Eigentum dessen, der euch aus der Finsternis berufen hat zu seinem wundervollen Licht."

Schließlich wurden nach den Lehren des heiligen Augustinus die Heilung der Blindheit auch als ein Vorbild der Auferstehung und der darauffolgenden Anschauung Gottes gedeutet, wodurch uns übernatürliche Erleuchtung zuteil wird. Nach den Worten des Apostels: „jetzt sehen wir wie durch einen Spiegel rätselhaft, alsdann aber von Angesicht zu Angesicht."

Gesellschaftsberichte.

1) Berliner Ophthalmologische Gesellschaft.

Vorsitzender: Herr v. Michel. Schriftführer: Herr Abelsdorff.

Sitzung vom 9. Juli 1908.

Vor der Tagesordnung stellt vor: Herr G. Gutmann a) einen Fall von Cataracta congenita; b) einen Fall von durch Galvanokaustik geheiltem Pannus trachomatosus.

Fall I. Ein $4^1/_2$jähriger Knabe ist auf dem linken Auge anderswo medial und unten iridektomiert worden. Daselbst sieht man eine geschrumpfte, in der Mitte verkalkte Katarakt, welche die Pupille ausfüllt und das Kolobom fast bis zum Rande verdeckt. Finger: 1 m. Beiderseits Nystagmus horizontal. Eine ebensolche Katarakt war auf dem rechten Auge vorhanden, als das Kind jetzt zu Vortr. kam. Er machte eine Kapsulotomie, dann einige Tage später eine energische Zerreißung und Durchwühlung der zähen Linsenmassen und brachte das ganze Linsensystem hierbei in die Vorderkammer. 3 Wochen später war die Katarakt bis auf einen kleinen am Boden der Vorderkammer schwimmenden Kalkbröckel, welchen man

noch jetzt sieht, resorbiert. Die Pupille ist rund und schwarz, Sehschärfe mit 11 D $^6/_{40}$. Der Fall lehrt also, daß man auch geschrumpfte, zum Teil verkalkte kongenitale Katarakte der Kinder durch energische Diszission schnell zur Resorption bringen kann.

Fall II. Im Jahre 1907 kam Patient mit ostpreußischem Trachom bei Pannus des rechten Auges. Er wurde vom Vortr. und andren bis 1908 medikamentös behandelt. Im September 1908 bestand rechts dichter Pannus trachomatosus der oberen Hornhauthälfte. Finger $1^1/_2$ m — 2,50 D. Vortr. verschorfte mit dem Galvanokauter nicht nur die circumcornealen Bindehautgefäße, sondern auch das Granulationsgewebe des obersten Kornealdrittels in seinen oberflächlichen Schichten. Dann Nachbehandlung mit Bindehaut-Pinselungen von Argentum nitricum 2%. Alsbald hellte sich die Hornhaut auf. Oktober 1908 — 2,50 $^6/_{60}$. Jetzt bestehen dünne Mac. cor. in der oberen Hälfte und obliterierte Gefäße, S — 3,50 $^6/_{10}$. In solchen Fällen hat Vortr. ähnliche Erfolge von der Galvanokaustik gehabt, wenn er mit der Glühschlinge nicht nur die Bindehaut-Randpartien, wie bei der Peritomie, verschorfte, sondern wenn er gleichzeitig auch das Granulationsgewebe der Kornea selbst oberflächlich kauterisierte.

Herr Köllner zeigt zwei Kinder mit doppelseitigem Anophthalmus congenitus.

Bei beiden war die Lidspalte ausgebildet, aber verengt, Cilien und Tränenpapille gebildet, ebenso ein Bindehautsack vorhanden. Die Orbitalhöhlen waren erheblich verengt, bei einem Fall unregelmäßig. Ein Bulbusrudiment war nur in einem Falle einseitig durchzufühlen. Im andren Falle bestand gleichzeitig eine Entwicklungs-Störung beider Ohren.

Demonstration der Röntgen-Aufnahme des einen Falles.

Hierauf hält 1) Herr Napp den angekündigten Vortrag über Erfahrungen mit dem Deutschmann'schen Heilserum.

Vortr. spricht über das von Professor Deutschmann hergestellte Hefeserum (siehe Beitr. z. Augenheilk., Heft 69), das in der Berliner Universitätsklinik für Augenkranke nachgeprüft wurde. Zur Behandlung kamen hierbei im wesentlichen Patienten mit Ulcus corneae serpens, als dessen Erreger der Pneumococcus nachgewiesen werden konnte. Außerdem wurden behandelt ein infiltrierter Epitheldefekt der Hornhaut, ein Hornhaut-Infiltrat, zwei Panophthalmien, Ekzeme der Binde- und Hornhaut, Glaskörperabszeß, eine sympathische Ophthalmie und eine Infektion nach Katarakt-Extraktion. Im ganzen kamen zur Behandlung 15 Patienten. Als Anfangs-Dosen wurden 2—4 ccm zur Injektion in die Brustmuskulatur verwandt. Während der Injektionskur wurde im wesentlichen von andren Behandlungs-Methoden, soweit nicht der Zustand der Iris oder Drucksteigerung die Einträuflung von Atropin bzw. Pilocarpin und Eserin bedingte, abgesehen. Speziell wurde kein Gebrauch von der Kauterisation gemacht, so lange injiziert wurde. Schädliche Nebenwirkungen kamen, abgesehen von harmlosen Exanthemen, welche keine subjektiven Beschwerden verursachten, nicht zur Beobachtung. Ein direkt heilender Einfluß des Serums oder eine Abkürzung der Gesamtdauer der Erkrankung konnte nicht festgestellt werden, jedoch machte es mehrfach den Eindruck, als ob die Erkrankung vorübergehend zum Stillstand kam, um dann jedoch stets wieder fortzuschreiten. Infolgedessen nimmt die Klinik vorläufig von der ferneren Anwendung des Serums Abstand.

2) Herr Köllner: Über die Beziehungen zwischen Farbensinn und Sehschärfe bei Sehnerven-Erkrankungen.

Die Erwartung, daß sich die einzelnen Erkrankungen der Sehnerven durch verschiedenartige Störungen des Farbensinnes unterscheiden lassen würden, hat sich nur zum kleinen Teil erfüllt. In der Mehrzahl der Fälle verläuft die Farbensinn-Störung wenigstens für die klinischen Untersuchungs-Methoden in gleicher Weise. Was die Beziehungen der Farbensinn-Störung zur Herabsetzung der Sehschärfe im direkten Sehen anbetrifft, so stimmen die Ergebnisse des Vortragenden mit denen der Voruntersucher überein, wenn die gleichen Versuchs-Bedingungen angewandt wurden, nämlich daß ein gewisses Verhältnis zwischen beiden Störungen besteht, daß aber in jedem Stadium der Atrophie ausgesprochene Farben-Blindheit vorkommen kann. Anders gestalten sich die Ergebnisse bei Änderung der Versuchs-Bedingungen. Würde das Material nach der Ätiologie gesondert und anstatt des Benennenlassens farbiger Objekte die Methode der Mischungs-Gleichungen angewendet, so könnte die Zunahme der Farbensinn-Störung zahlenmäßig gemessen werden, wobei die eigentliche veränderte Farben-Empfindung unberücksichtigt bleibt.

Es ergab sich zunächst, daß eine Herabsetzung der Sehschärfe als solche keinen wesentlichen, in Rechnung zu ziehenden Einfluß bei der angewendeten Prüfungs-Methode auf die Angaben des Normalen ausübt, wenigstens nicht bis zu einer Herabsetzung auf $^1/_{10}$ (bei Amblyopien, unkorrigierten Refraktions-Anomalien, Trübungen der brechenden Medien, Netzhaut-Erkrankungen usw.). Bei den untersuchten Fällen von tabischer Sehnerven-Atrophie (40 Fälle), Alkohol-Neuritis, einigen Fällen chronischen Glaukoms, älteren Neuritiden zeigte sich, daß stets einer bestimmten Herabsetzung der Sehschärfe ein bestimmtes Stadium der Farbensinn-Störung entsprach. Umgekehrt fand sich in einigen Fällen von Atrophie (infolge Erkrankung der Centralgefäße der Netzhaut und hereditäre Atrophie) sowie bei frischen Neuritiden ein deutliches Mißverhältnis zwischen Sehschärfe und Farbensinn-Störung. Die untersuchten Fälle sind nicht zahlreich genug, um schon feste Gesetze für die einzelnen Formen aufstellen zu können. Die klinische Diagnose kann sich dabei auf zweierlei Richtung erstrecken:

a) könnte bei gewissen Formen der Sehnerven-Erkrankung aus dem zahlenmäßig festgestellten Grade der Farbensinn-Störung ein direkter Rückschluß auf das Sehvermögen gezogen werden;

b) könnten bei einem bestehenden Mißverhältnis zwischen Sehschärfe und Farbensinn von vornherein bestimmte ätiologische Momente in zweifelhaften Fällen ausgeschlossen werden.

Der Wert für die Prognose läßt sich zurzeit noch nicht feststellen. Eine Unterscheidung angeborener und erworbener Farben-Blindheit in ihren verschiedenen Stadien läßt sich bis auf wenige schwierige Fälle stets ermöglichen.

3) Herr Adam stellt 2 Fälle von Pemphigus conjunctivae vor und macht nähere Mitteilung über einen weiteren, der zum Exitus gekommen war und von dem er ein anatomisches Präparat vorzeigen konnte. Die Patientin, eine 57jährige Frau, war ein Jahr lang mit Bindehautsack-Plastik, Arsen, Atoxyl, Fibrolysin ohne jeden Erfolg behandelt worden. Eines Tages erschien sie mit heftigen Schluckbeschwerden. Hinter dem Kehlkopf und 2,3 cm hinter der Zahnreihe wurden im Pharynx zwei ver-

engte Stellen konstatiert. Am folgenden Tage stellte sich Fieber ein und nach 3 Tagen erlag Pat. einer akuten Mediastinitis.

Auf Grund eines durch das Platzen einer Pemphigusblase entstandenen Epitheldefektes war es zu einem Ulcus der Pharynxwand gekommen, das zur Perforation geführt und auf diese Weise Veranlassung zur Mediastinitis gegeben hatte. Das anatomische Präparat zeigte verkürzte, nach innen invertierte Lider, erheblich verkleinerte Bindehautsäcke und vor allem Veränderungen im Epithel. Das Epithel des unteren Sackes war verbreitert, mit Epithel-Leisten versehen und zeigt den Typus der dorthin verpflanzten Mundschleimhaut. Auffällig war, daß die Epithel-Leisten sich auch am Epithel der unteren Hornhaut-Hälfte wiederfanden. Im oberen Teil der Hornhaut und im oberen Bindehautsack war das Epithel nur wenig verbreitert, zeigte keine Leisten, ließ aber die Cylinderzellen vermissen. Der Tarsus enthielt einzelne Inseln von Rundzellen, aber keine größeren Narben wie etwa beim Trachom; das adenoide Gewebe war vermindert, die Muskulatur in normalem Umfang erhalten. An den Stellen, die der normalen Tiefe des Bindehautsackes entsprachen, fanden sich stärkere Narbenzüge und kleinzellige Infiltration. Zwischen den Lamellen der Hornhaut, den Saftlücken folgend, sah man Reihen von Rundzellen, die sich bis in verschiedene Tiefen der Hornhaut erstreckten. Das Präparat war, abgesehen von der Seltenheit desselben, noch dadurch interessant, daß es zeigte, in wie vollkommener Weise überpflanzte Schleimhaut sich dem neuen Mutterboden einfügen kann, ohne seinen eigentlichen Charakter aufzugeben.

---

2) Erster ägyptischer medizinischer Kongreß; Cairo, 20.—23. Dezember 1902. 3. Abt.: Augenheilkunde. (Offizieller Bericht, Cairo, 1907.)

1) Mohamed Eloui Pascha: Beitrag zum Studium des Trachoms.

Im Laufe der letzten 20 Jahre hat das Trachom in Ägypten erheblich abgenommen, in den Schulen z. B. von 85 % auf 57 %. Unter 11660 Kranken hatten 17 % Trichiasis, 10 % verschiedene Formen von Keratitis, 6 % Pannus, 5 % Glaukom usw. An seiner Häufigkeit in Ägypten tragen neben der mangelhaften Kultur des Volkes klimatische Faktoren die Schuld (plötzliche Temperaturstürze, Luftfeuchtigkeit nach den Nil-Überschwemmungen, 7 Hitzemonate). Vortr. unterscheidet eine rein granulöse und eine mit Hypertrophie der Bindehaut und Granulationen einhergehende Form; die dabei auftretende Lidverdickung ist von großem Wert für die Erkennung des Stadiums der Erkrankung. Conjunct. granulosa und C. purulenta, sind sowohl ätiologisch wie auch anatomisch streng voneinander zu trennen; die chronische C. purulenta, catarrhalis und pseudomembranacea erzeugt eine Wucherung des Papillarkörpers, die nicht trachomatös ist. Eine auf den bekannten Wegen geleitete Prophylaxe hat zum Teil schon schöne Erfolge gezeitigt.

2) Samek-Bey: Die sogenannte ägyptische Augenkrankheit und die Granulationen in Ägypten.

Es gibt keine für das Land Ägypten charakteristische Ophthalmie. Vom März bis Mai überwiegen die katarrhalischen Formen, im Juni bis Juli die schleimig-eitrigen, vom August bis Oktober die purulenten und pseudomembranösen. Einmaliges Überstehen eines Conjunctivitis disponiert zu Rückfällen, die schließlich zur Bildung echter Granulationen führen können. Hauptsächlich werden Kinder in den ersten Lebensmonaten befallen. Akutes,

subakutes und chronisches (Granulations-) Stadium der C. purulenta gehen oft in einander über. Schwere und Häufigkeit der Eiterung ist proportional dem Steigen des Nils. Vortr. macht mit energischem Patriotismus Front gegen die Annahme, die Ophth. egypt. sei mit der Napoleonischen Armee in die Welt hinausgetragen worden, sie habe vielmehr von jeher überall endemisch geherrscht. Vortr. bespricht zuerst die C. catarrhalis von der er eine leichte und eine schwere Form kennt. Die C. muco-purulenta dauert ca. 2 Wochen, gewöhnlich ohne die Cornea anzugreifen; öfter besteht enormes Ektropium oder Ekchymosen. Die Ophthalmia pseudo-membranacea kommt als akute, subakute, fulminante und maligne Form vor, die sich durch die Schwere der Lymphome, zumal der Hornhautkomplikationen unterscheiden. Die Seltenheit der diphtheritischen Bindehautentzündung ist nur eine vermeintliche; infolge des Mangels bakteriologischer Untersuchungen wird sie vielfach mit der C. pseudo-membranacea verwechselt. Die eitrige Conjunctivitis tritt in einer leichteren akuten und einer durch die Schwere der Hornhautkomplikationen ausgezeichneten fulminanten Form auf. Die Hypertrophia conjunct. ist teils sammetartig, teils papillär, tritt primär oder sekundär im Anschluß an die verschiedenen Arten von Conjunctivitis auf, die Cornea bleibt stets intakt; die Bezeichnung C. follicul. läßt Vortr. ganz fallen. Meist geht das Stadium der Bindehaut-Hypertrophie der Bildung echter Granulationen voraus. Bedenklich ist es, wenn Vortr. die derbe Konsistenz wahrer Granulationen auf — sanguinisches Temperament zurückführt!! Die Besprechung der klinischen Symptome des Trachoms wiederholt Bekanntes, aus der der Folgen des Trachoms sei die Seltenheit der Beteiligung des Tränensacks und die der Xerose hervorgehoben. Im Verlaufe des Prozesses stellen sich oft akute Entzündungen ein (katarrhalischer, schleimig-eitriger und rein eitriger), die zu schweren Hornhautaffektionen (Abszeß, Geschwür), zu Herpes usw. führen können; das Zusammentreffen von Trachom mit Glaukom ist nur zufällig, nicht ursächlich. Die Hauptursache des Trachoms sind die klimatischen Verhältnisse Ägyptens, die vom Wasserstande des Nils abhängen; ist die Luft trocken, so entstehen katarrhalische und schleimig-eitrige Ophthalmien, ist sie feucht, eitrige und pseudo-membranöse; dazu kommt vor allem die mangelhafte Hygiene, die die Übertragung des noch problematischen Erregers begünstigt (Fliegen!). Die beste Prophylaxe ist die Hygiene (Pflasterung, Reinigung der Straßen, Bedürfnisanstalten, Kanalisation, persönliche Reinlichkeit usw.). Die Therapie bewegt sich in bekannten Gleisen.

3) Morax und Lakah: Trachom bei Jugendlichen.

4) Guarino: Studie über das Trachom.

Das Trachom war von jeher allenthalben heimisch. Es gibt verschiedene Formen von Granulationen, die mit den trachomatösen nicht verwechselt werden dürfen. Es beruht auf der chemischen Wirkung von Toxinen, die gewisse Mikroorganismen produzieren und ist nicht ansteckend. Entzündliche Affektionen der Bindehaut bereiten ihm den Boden, daher seine Häufigkeit in Ägypten. Man beschleunigt am besten die Vernarbung durch oft wiederholte oberflächliche vertikale Skarifikationen.

5) Didikas: Über Trachom.

Es gibt eine akute, der Ophthalmia purulenta entsprechende und eine chronische Form (Granulationen); jene geht oft in diese über. Hypertrophie des Papillarkörpers ist die Folge jeder Bindehautentzündung, aber etwas vom Trachom durchaus Verschiedenes.

6) Fischer: Zur Prophylaxe des Trachoms.

7) Gayet: Über die Akkommodation.

8) Hoor: Therapeutische Erfahrungen über das Jequiritol gegen Hornhauttrübungen, speziell gegen Pannus trachomatosus.

Jequiritol nützt nichts bei Veränderungen der Bindehaut (Granulationen, Papillen, Follikeln), ist kontraindiziert bei eitrigen Prozessen und frischen Trübungen der Cornea, unbedingt indiziert bei frischem Pannus trachomatosus mit narbig degenerierter Bindehaut, auch bei alten, resistenten Trübungen. Das nicht ambulant anzuwendende Mittel ist nicht ganz gefahrlos (Infiltrate und Geschwüre der Cornea, Tränensackphlegmonen usw.). Je heftiger die erste Ophthalmie, um so schwerer ist die zweite zu erzeugen; je narbiger eine Bindehaut ist, um so schwerer entsteht eine Ophthalmie. Eine Ophthalmie dauert 4—15 Tage. Das Jequiritolserum mildert die subjektiven, aber nicht die objektiven Erscheinungen. Das Jequiritol ist ganz gut dosierbar.

9) Osborne: Ursachen der Blindheit in Ägypten und die Mittel ihre Häufigkeit einzuschränken.

Von 500 Blinden waren 85,8 % Eingeborne, 20 % verloren das Augenlicht in den ersten 5 Jahren, 10 % zwischen dem 5.—10. Conjunctivitis purulenta vernichtete die Sehschärfe in 38 % (53,7 % des im ersten Lebensjahrzehnt Erblindeten!). 29,8 % Glaukom, 11,8 % Trachom (davon 64,4 % durch Trichiasis), 4,6 % Verletzungen, 3,6 % Pocken. Vortr. empfiehlt u. a. „fliegende Kolonnen".

10) Guarino: Abwehrmaßregeln gegen die Augenkrankheiten in Ägypten.

Hygienischer Unterricht, zumal der Frauen; entsprechende Ausbildung der Ärzte; Kurpfuschereiverbot; Meldepflicht usw.

11) Jacovidès: Hornhautkomplikationen bei Trachom und Conjunct. purulenta in Ägypten.

Pannus ist viel seltener als oberflächliches Geschwür, dazu kommt das tiefe Ulcus mit seinen Folgezuständen, wie Keratocele, Irisprolaps usw. und die Hypopyonkeratitis. Zu diesen vom Trachom verursachten Komplikationen kommen die der Conj. purul. zur Last fallenden. Bei der Blennorrhoea neonat. ist die Hornhaut in 80—85 % der Fälle beteiligt! Selbst bei der begüterten Klasse sind noch 10—15 % Hornhautgeschwüre! Auch die in späterem Alter und die im Verlaufe des Trachoms auftretende C. purulenta ist sehr bösartig. Neben der Behandlung der ursächlichen Conjunctivitis ist die Anwendung des Jodoforms empfehlenswert; dazu kommen die bekannten operativen Maßnahmen.

12) Lakah und Khouri: Die relative Häufigkeit der verschiedenen Bindehautentzündungen in Alexandrien.

Die durch den Bac. Koch-Weeks und den Gonococcus verursachten Bindehautentzündungen herrschen das ganze Jahr; sind aber, unabhängig vom Wasserstande des Nils, während der heißen Monate besonders häufig; jene hat ihr Maximum vom Mai bis August, diese vom August bis Oktober. Die Temperatur ist nur indirekt an dem Ansteigen der Erkrankung beteiligt.

13) Off Pascha: Behandlung des Glaukoma chron. simplex.

Vortr. unterscheidet ein primäres Gl. chron. simplex, das dem akuten und

chronischen Glaukom der übrigen Nomenklatur entspricht, und ein sekundäres: unser Gl. simplex. Die Meinung, daß jenes in ursächlichem Zusammenhang mit Trachom stehe teilt Vortr. nicht. In akuten Fällen ist die Iridektomie, in chronischen die Sklerotomie angezeigt. Vortr. hält es für nötig, vor einer Verwechselung von Glaukom mit — Katarakt zu warnen:

14) Kenneth Scott: Genauigkeit der Sehprüfung.

15) Faugi: Die chirurgische Behandlung des mit Narbenlagophthalmus komplizierten Distichiasis.

16) Chedoudi: Kombiniertes Bürsten der Granulationen.

17) Trousseau: Kapselnaht bei der Schieloperation.

Kurt Steindorff.

Referate, Übersetzungen, Auszüge.

Zusammenhang der Erkrankungen der Nase und des Nasenrachenraumes mit denen des Auges, von Onodi. Referat am 1. Internat. Laryngo-Rhinologenkongreß in Wien gehalten. (Berl. Klin. Wochenschr., 1908, Nr. 19/20.)

Unser Verständnis vom Zusammenhang nasaler Sehstörung und Erblindung mit Erkrankungen der hintern Siebbeinzellen und der Keilbeinhöhle ist zunächst durch die Kenntnis der anatomischen Verhältnisse gefördert worden, die zwischen diesen Höhlen einerseits und dem Sehnerven, Chiasma, Canalis und Sulcus opt. bestehen. Wichtig ist die Tatsache, daß die den N. opt. begrenzenden Knochenwände der Nebenhöhlen verschieden dick sein und die Fortleitung des krankhaften Prozesses, die Destruktion, Zirkulationsstörung, Druck und Fraktur begünstigen oder erschweren und verhindern können; ferner die Tatsache des freien Verlaufs des Canal. opt. in den hintern Nebenhöhlen, und die der Wanddehiszenzen im Canal opt.; die Ausdehnung der hintern Nebenhöhlen in die Keilbeinflügel bedroht bei ihrer Erkrankung die durch die Fiss. orbit. sup. ziehenden Nerven. Die Verbindungen der Venenstämme und -netze erklären die Entstehung der Zirkulationsstörungen, Thrombophlebitiden, Thrombosen und Embolien. Die pathologische Anatomie und Histologie der nasalen Opticusaffektion ist lückenhaft. Nebenhöhlen- und Sehnervenleiden können auch zufälllg nebeneinander bestehen ohne inneren ursächlichen Zusammenhang. In der Aetiologie der Nebenhöhlenerkrankungen spielten Infektion, Fortleitung der Entzündung und Zirkulationsstörungen eine große Rolle, die Faktoren sind für die Sehnervenerkrankung zumal in Anbetracht der großen Vulnerabilät des papillo-makularen Bündels von Bedeutung, hat doch Birch-Hirschfeld ein centrales Skotom als sehr wichtiges Frühsymptom für Eiterungen und Geschwülste der hintern Nebenhöhlen betrachtet. Einseitige Nebenhöhlenerkrankung kann beide Sehnerven und das Chiasma schädigen; auch kontralaterale Sehstörungen kommen vor, sie lassen sich durch morphologische Verhältnisse der hintern Nebenhöhlen erklären. Der Augenhintergrund kann trotz schwerer Funktionsstörung normal sein, und die hintern Nebenhöhlen können trotz negativen rhinoskopischen Befundes erkrankt sein. Der Grad der Sehstörung und die Schwere der ophthalmoskopischen Veränderungen brauchen einander nicht proportional zu sein. Bei Erkrankungen der hintern Nebenhöhlen sieht man venöse Hyperaemie, leichte Schwellung und Verwaschensein der Papille, Stauung der Venen, Verengerung der Arte-

rien, zuweilen Stauungspapille, häufig Neuritis optica. Neben centralem Skotom wurde konzentrische Einengung des Gesichtsfeldes, ein- und doppelseitige Halbblindheit, Asthenopie (auch akkommodativen Ursprungs), Augenmuskellähmungen, Neuralgien des supra- und infraorbitalis beobachtet. Die Sinusthrombose ist gekennzeichnet durch Oedem der Papille, Chemosis Exophthalmus. Die Keilbeinhöhle ist häufiger isoliert erkrankt als die hinteren Siebbeinzellen, meist sind beide krank. Bei Sehstörungen und positivem nasalen Befund ist chirurgisches Eingreifen indiziert; häufig erholt sich das Sehvermögen, nicht selten geht es trotzdem zugrunde.

Geschwülste des Nasenrachenraumes können durch Druck oder Zirkulationsstörungen das Sehen beeinträchtigen. Mitunter heilen Keratitis und Conjunctivitis erst nach Behandlung des Nasenrachenraumes; einmal beseitigte die Entfernung adenoider Vegetationen eine Neuritis optica.

Kurt Steindorff.

Journal-Übersicht.

I. Zeitschrift für Augenheilkunde. 1907. Bd. XVIII, Heft 5.

1) **Einige Bemerkungen und Erfahrungen über die Rolle der sog. Neurosen, speziell der Psychoneurosen, Hysterie und Neurasthenie in der Augenheilkunde,** von Privatdozent Dr. Bartels in Straßburg.

Verf. erklärt es für mißlich, bestimmte Darstellungen der Erscheinungen an den Augen bei den Psychoneurosen zu geben, da bei der Beeinflußbarkeit der Hysterischen die Art der Untersuchung häufig Symptome hervorbringt oder verschwinden läßt. Nicht die Erscheinungen sind charakteristisch wie z. B. Gesichtsfeld-Verengerung oder Erweiterung, sondern der Einfluß psychischer Vorgänge auf die Erscheinungsform.

Von diesen Erwägungen ausgehend geht Verf. auf eine Reihe von Einzelfällen ein. So können bei äußerlich geringer chronischer Conjunctivitis erhebliche Beschwerden bestehen, die, auf psychischer Grundlage entstanden, auch psychisch behandelt werden müssen. Häufig sind scheinbar psychisch nervös bedingte Augen-Erscheinungen nur der Beginn einer organischen Erkrankung, hier kommt multiple Sklerose, progressive Paralyse, Arteriosklerose der Hirnarterien in Frage; bei den Neurasthenischen tritt die leichte Erschöpfbarkeit, bei den Hysterischen die Reizbarkeit in den Vordergrund. Bei den Hysterischen muß man versuchen, die Aufmerksamkeit vom Auge abzulenken, bei den Neurasthenischen die Erschöpfbarkeit durch völlige Ruhe zu bekämpfen.

An die allgemeinen Ausführungen schließt Verf. die Besprechung einzelner Beobachtungen, die die Vielgestaltigkeit der Erscheinungen zeigen.

---

2) **Die Pathologie und Therapie der einfachen chronischen Conjunctivitisformen,** von Prof. Peters in Rostock.

Die Ursache der chronischen Conjunctivitis im Einzelfalle zu erkennen ist oft sehr schwierig, weil die Ursachen zu verschiedenartig sind. Dazu ist pathologisch-anatomisch die Bindehaut wegen Mangels an frischem Material nicht genügend erforscht. Auch über die normale Tätigkeit der Schleimhaut bestehen verschiedene Anschauungen. Verf. nimmt eine Sekretion auf Reizung an, unter Vermehrung der Becherzellen.

Wichtig ist die Untersuchung des Sekretes. Nicht nur der Bakteriengehalt ist von Bedeutung (Diplokokken, Pneumokokken), auch der Befund an morphologischen Bestandteilen, da z. B. Vermehrung der eosinophilen Granula für Frühjahrskatarrh charakteristisch ist.

Zu der klinischen Erscheinungsform der chronischen Conjunctivitis treten zahlreiche Verschiedenheiten auf. Eine chronische Hyperämie der Schleimhaut gibt es nicht, sie ist eine echte Entzündung; das Fehlen des Sekretes ist dabei nicht entscheidend, wie es die Conjunctivitis sicca mit starker Vermehrung des adenoiden Gewebes und auch Formen von sulzigem Trachom ohne Absonderung gibt.

Die Ursache der chronischen Conjunctivitis kann eine äußere Schädlichkeit sein, z. B. Bakterien. Hier kommt zuerst die Diplobazillen-Conjunctivitis in Betracht. Gewöhnlich wirkt hier Zinc. sulf. gut, bei gelegentlichem Versagen wendet Verf. seine Zinkichthyolsalbe an (Ammon. ichthyol. 0,15, Zinc. oxyd. 5,0, Vaselin alb. 15,0), die sehr exakt bereitet sein muß.

Bei Pneumokokken-Infektion macht Verf. im akuten Stadium Umschläge mit Jodtrichlorid (0,1 : 250,0), später Zinkichthyol.

Berufliche Schädigungen (Müller, Steinmetze) konnte er nicht feststellen. Schädigungen der Bindehaut von der Nachbarschaft her kommen als Entzündungsursache in Frage bei chronischem Trauma durch falschstehende Cilien, Kalkinfarkte, Lidrand und Lidhaut-Erkrankungen. Bei einer chron. Entzündung der Lidhaut, die Verf. eingehend beschreibt, wendet er mit Erfolg Teerpräparate an.

Hierher gehören Einwirkungen durch unkorrigierte Refraktions-Anomalien, deren Einfluß jedoch überschätzt wird, besonders in Amerika. In einer dritten Gruppe sind Reizungen von der Blutbahn die Ursache. Die Einflüsse sind nicht aufgeklärt, wenn sie auch bei Masern, Scharlach, Influenza, Gicht deutlich sind.

Therapeutisch wirkt Argent. nitr. bei Schwellungen als Ätzmittel durch die starke Hyperämie. Bleibt nach Beseitigung der Schwellung ein Reizzustand zurück, so kann er durch zu straffes Anliegen des Oberlides (event. Lidspalten-Erweiterung) oder zu trockene Schleimhaut-Oberfläche bedingt sein. Hier empfiehlt Verf. Massage mit Zinkichthyolsalbe event. Abschabung der Tarsalfläche. Versagt auch letzteres, so kann eine gesteigerte Empfindlichkeit der Supraorbitalis die Ursache sein, die Verf. mit folgender Kombination bekämpft (Secal. cornut 1,0, Chinin. mur. 2,0, Ferr. sulf. 3,0, Extr. gent. 9,1, ut. f. pil Nr. 100; 3 mal täglich 2 Pillen).

---

3) **Über den Einfluß der Refraktions-Anomalien auf die Farbenwahrnehmung, besonders auf die Beurteilung spektraler Gleichungen,** von Dr. Koellner. (Univers.-Augenklinik Berlin.)

Die in der Praxis vorkommenden Refraktions-Anomalien können bei Farbenprüfungen, wie sie Verf. anstellte, unberücksichtigt bleiben, die Sehschärfe darf nicht unter $^1/_{20}$ des normalen betragen.

---

4) **Zur diagnostischen Verwertung des Eserins bei Pupillenstörungen,** von Dr. Krusius. (Univ.-Augenklin. Marburg.)

Verf. kam nicht zu greifbaren Resultaten.

---

5) **Zur Kasuistik der centralen Lochbildung,** von Dr. Twietmeyer. (Univers.-Augenklinik Greifswald.)

In den drei Fällen des Verf.'s war eine Verletzung die Ursache. Es ließ sich bei ihnen die Entstehung des Loches aus einer Trübung der Netzhaut beobachten.

Heft 6.

1) **Allgemeine Pathologie der Pupille,** von Prof. Dr. Bach in Marburg.

Verf. beschäftigt sich mit der Pathologie der Lichtverengerungsbahn, mit der Pathologie der Pupillen-Erweiterungsbahnen und mit der Schilderung der reflektorischen Starre.

Er gibt eine kurze Übersicht, die sich zu einem kürzenden Referate nicht eignet.

---

2) **Weiterer kasuistischer Beitrag zur Entfernung von Eisensplittern, aus dem Auge mit dem Innenpol-Magneten,** von Dr. Amberg. (Univers.-Augenklinik Basel.)

Der Innenpol-Magnet ist in Form eines ovalen Ringes gebaut. Bringt der Patient, der einen eisernen Fremdkörper im Auge hat, seinen Kopf in das Innere des Ringes, so wird der Fremdkörper magnetisch. Ebenso wird ein dem Auge genäherter Eisenstab magnetisch und zieht den Fremdkörper an. Verf. berichtet über 16 Fälle von Eisensplitter-Entfernung mit diesem Magneten, 8 saßen in der Kornea, 1 in der Vorderkammer, 4 in der Linse, 7 im Glaskörper und Netzhaut, 1 in der Orbita. Das Verfahren unterscheidet sich kaum von der Anwendung der Starkmagnete. Die Erfolge waren befriedigend. Auffallend ist die Häufigkeit von Irisschädigungen bei der Extraktion. Für den letzten Akt der Ausziehung wurde der Hirschberg'sche Magnet mit Vorteil benutzt.

---

3) **Eine Fixations-Pinzette,** von Prof. Dr. Koster Gzn. in Leiden.

Die Pinzette ist an den Enden um 45° gebogen, die Zähne sind dem Auge zugewendet. Dadurch wird die Hand, die die Pinzette hält, in die Peripherie des Operationsfeldes gebracht und die Pinzette kann den Bewegungen des Auges leichter folgen.

Es folgen polemische Erörterungen. Spiro.

II. Archiv für Augenheilkunde. 1907. Bd. LVIII. Heft 4.

17) **Über einen Fall von Endothelioma intravasculare der Orbita,** von Dr. Watenabe. (Univers.-Augenklinik Leipzig.)

Der Tumor war dadurch bemerkenswert, daß trotz des aufgetretenen Rezidives, des diffusen Charakters der Neubildung und der nicht radikalen Exstirpation bei der zweiten Operation ein weiteres Rezidiv $1^1/_2$ Jahr ausblieb. Vermutlich war die Geschwulst bei dem Kinde in der Nähe der Tränendrüse entstanden, sie bot am meisten Ähnlichkeit mit einem cavernösen Angiom.

Zur Behandlung ist nur die Krönlein'sche Operation zu empfehlen.

---

18) **Zur Kasuistik der Kolobom-Bildungen des Auges.** (Beiderseits Iris- und Aderhaut-Kolobom. Linksseitiges Lidkolobom. Beiderseits

Dermoide. Mißbildung in der Gesichts-Entwicklung), von Dr. H. Noll. (Univers.-Augenklinik Würzburg.)

---

19) **Ankyloblepharon filiforme adnatum,** von Dr. Reis. (Universitäts-Augenklinik Lemberg.)

Die Lidränder eines Neugeborenen zeigten sich in der Mitte durch einen dünnen weißen Faden verwachsen. Verf. fand Gefäße im Bindegewebe des Fadens, er hält ihn deshalb für ein Entzündungsprodukt.

---

20) **Abnorme Pigmentation der Sehnervenpapille,** von Dr. J. Fejér in Budapest.

Bei einem 8jährigen, sonst normalen Mädchen mit hoher Myopie fand sich links die Papille von einem trapezoid-förmigen Ringe umgeben, der am Rande tiefschwarz, nach der dunklen Papille heller wurde. In der Chorioidea fanden sich atrophische Herde, im ganzen Augengrunde Pigment-Zerstreuung. Verf. nimmt als wahrscheinlich an, daß die Pigmentierung von versprengten Keimen des chorioidealen Pigmentes stammt.

---

21) **Zur Theorie der Skiaskopie.** Dritte Mitteilung. Über verschiedene Skiaskopie-Theorien und ihre Verwendbarkeit, von Dr. Borschke in Wien.

Der Streit der verschiedenen Theorien der Skiaskopie scheint einer Verständigung Platz zu machen. Verf. zeigt, daß die Probleme der Skiaskopie sich auf Grund der verschiedenen Methoden behandeln lassen, ohne daß Widersprüche resultieren. Im übrigen sucht er die Einwendung Wolff's zu widerlegen und greift dessen Anschauungen an.

---

22) **Klinisch-statistischer Beitrag zur Kenntnis des Zusammenhanges zwischen Augen- und Nasen-Erkrankungen,** von Dr. A. Brückner. (Aus der Univers.-Augenklinik und der Poliklinik für Nasen- und Kehlkopfkranke in Würzburg.)

Zur rhinologischen Untersuchung wurden alle Patienten mit Entzündungen des Tränensackes überwiesen, ferner mit chronischen Bindehaut-Entzündungen, die bei einer lokalen Augenbehandlung sich nicht bald besserten, endlich waren Skrophulöse vielfach gleichzeitig in Behandlung beider Kliniken.

Bei Tränensack-Erkrankungen fand sich Rhinitis atrophicans 59,1 %, Rhinitis hypertrophica 10,9 %, Polypen 7,3 %, Tuberkulose 7,3 %, Deviatio et crista septi 10,9 %, normal 4,5 %. Bei den Fällen von Conjunctivitis nehmen auch die atrophischen Prozesse (47,8 %) die erste Stelle ein, häufig fand sich Rhinitis hypertrophica und polypoide Hypertrophie (22,2 %).

Wieweit die atrophischen Prozesse in der Nase ein ätiologisches Moment darstellen, läßt sich schwer beurteilen, so lange nicht bekannt ist, wieviele Patienten derartige Erkrankungen haben, ohne daß Augen-Entzündungen auftreten. Auch ist der Erfolg der Behandlung des Nasenleidens auf die Augenerscheinungen nicht sicher gestellt. Günstig waren die Erfolge bei Behandlung der hyperplastischen Prozesse.

Die Erkrankungen der Skrophulösen an Nase und Auge müssen meist als koordiniert mit der Augen-Erkrankung aufgefaßt werden.

---

23) **Pigmentkörperchen an der Hornhaut-Hinterfläche**, von Dr. Goldberg in Trautenau.

Mit starken Objektiven des Korneal-Mikroskops beobachtete Verf. an der Hornhaut-Hinterfläche älterer Personen, besonders solcher, die Altersstar zeigten, braune Pigmentkörnchen. Sie zeigten sich bei 109 untersuchten Personen in 43%, jenseits des 40. Jahres in $^2/_3$ der Fälle. Bei pigmentarmer Iris sind die Körnchen häufiger, als bei dunkler. Bei einer Reihe von Altersstarfällen fand sich eine besonders reiche Bestreuung. Von diesen will Verf. eine Starform geschieden wissen, bei der die Körperchen nicht ungewöhnlich zahlreich auftreten.

---

24) **Gekürzte Übersetzung aus der amerikanischen Ausgabe.**

Vol. XXXV. Nr. 4.

Epitheliale Cystenbildung in der Iris mit erläuternden Fällen, von Dr. Oatman in Brooklyn.

Mitteilung eines Falles, der für die Extensionstheorie von Stölting spricht, nach der das Epithel der Kornea von außen durch eine Wunde bis zur Iris wächst und bei Wundschluß durch Weiterwachsen in der Iris zu Cystenbildung führt.

Traumatische Zerreißung des Musculus rectus inferior, von H. Moulton in Fort Smith, Ark.

Gliom der Retina. Bericht über 4 Fälle, von Dr. Ayres in Cincinnati.

Sklerotomia posterior als vorbereitende Operation vor der Iridektomie bei akutem Glaukom, von Arnold Knapp.

Verf. wandte diese Methode nur an, wenn der Bulbus sehr hart und die vordere Kammer zu seicht war, um einen genügenden Kornealschnitt zu gestatten. In den 7 operierten Fällen war eine Erleichterung der Iridektomie festzustellen.

Infektion des Auges. Das dritte Hundert von Fällen mit bakteriologischer Untersuchung, von Dr. O. Smith in Bridgeport.

Mitteilung der Häufigkeit der einzelnen Bakterienarten. Schlüsse ätiologischer Art sind nicht zu ziehen.

Vol. XXXV. Nr. 5.

Ein Fall von Chinin-Amaurose, von T. J. Parker.

Patient hatte innerhalb 12 Stunden 14,4 gr Chinin genommen. Es stellte sich Ohrensausen, Blindheit und Delirium ein. Der Augenhintergrund war sehr blaß, die Blutgefäße unterbrochen. Behandlung mit Amylnitrit und Nitroglycerin. Die Sehkraft stellte sich wieder her, nur das Gesichtsfeld blieb eingeengt.

Vol. XXXV. Nr. 6.

Der Zusammenhang von Akkommodation und Motilität mit der Refraktion des Auges, von Dr. Knapp in New York.

Wiederholung früherer Ausführungen.

Plötzliche Erblindung infolge eitriger Prozesse in der Umgebung des Auges, von A. Knapp.

Nach einer Operation eines Empyems des Sinus frontalis, nach Periostitis des Oberkiefers dentalen Ursprungs, nach Orbitalabsceß infolge Traumas sah Verf. Erblindung auftreten. Das Bild war ähnlich dem einer Embolie der Centralarterie. Es scheint sich um eine akute Entzündung der Art. centr. ret. zu handeln.

Beiderseitige kongenitale Aniridie mit Glaukom und Katarakt. Extraktion mit resultierendem guten Visus. Beobachtungen über die Wirkung von Eserin bei fehlender Iris, von Dr. Dennis in Erie.

Durch Star-Operation wurde das Sehvermögen hergestellt, der Druck erniedrigt. Nach einer Diszission stieg der Druck, Eserin setzte ihn herab. Beim völligen Fehlen der Iris kann das Eserin nur durch Zusammenziehung der Blutgefäße gewirkt haben.

Ein seltner Infektionsweg bei einem Orbitalabsceß, von Dr. Bark in St. Louis.

Bei einer Steinwurf-Verletzung wurde die Diploe des Os frontalis infiziert. Daraus entwickelte sich ein Orbitalabsceß, später eine gutartige Meningitis.

Band LIX, Heft 1.

1) **Druck-Exkavation und Sehnerven-Atrophie,** von H. Schmidt-Rimpler, Prof. in Halle.

Verf. weist an einzelnen Fällen nach, daß die diagnostischen Hilfsmittel bei Glaukom gelegentlich im Stich lassen. Findet sich bei einer Sehnervenexkavation nicht gelegentlich erhöhter Druck, so handelt es sich nicht um Glaucoma simplex, sondern um einfaches Sehnervenleiden. Bei letzterem kann sich ganz das Bild der steilrandigen Exkavation ohne Drucksteigerung zeigen, selbst eine Verlagerung der Siebmembran kann, wie angeführte Fälle zeigen, dabei eintreten. Auch geht es nicht an, allein auf den Befund einer kavernösen Atrophie mit Exkavation Glaukom anzunehmen; solche Höhlenbildungen haben keine dem Drucksteigerungsprozesse eigentümliche Bedeutung. Auch angeboren können anscheinende Druck-Exkavationen vorkommen. Vermischt wird das Bild, wenn zu einfacher Atrophie Drucksteigerung hinzutritt.

Die Miß-Erfolge der Behandlung bei Glaucoma simplex können gelegentlich danach durch das Vorhandensein einer primären Sehnerven-Atrophie bedingt sein. Auch bei Glaucoma simplex kann die Operation die Erblindung verzögern. Verf. teilt einen Fall mit, in dem nach Sklerotomie bei Eseringebrauch sich das Sehvermögen 19 bzw. 23 Jahre gleichmäßig hielt.

---

2) **Über Diphtherie der Bindehaut und Hornhaut bei einer Erwachsenen,** von Dr. Nall, Univ.-Augenklinik Würzburg.

Bei einer 61jährigen verlief die Erkrankung ohne Allgemein-Erscheinungen leicht. Die bakteriologische Untersuchung, wie das Tierexperiment ergaben vollvirulente Diphtheriebazillen.

---

3) **Cysten der Lederhaut,** von Dr. Wernicke in Buenos Ayres.

In Verf.'s Falle saß eine bohnengroße Geschwulst am oberen Rande, die seit Geburt beobachtet war. Sie erwies sich als Cyste der Lederhaut und heilte nach Abtragung der vorderen Wand. Lederhautcysten sind sehr selten, sie sind angeboren, die Ätiologie ist unklar.

---

4) **Über ein Scheibendeviometer,** von Dr. Krusius, Univ.-Augenklinik Marburg.

Der Apparat zur objektiven Schielwinkel-Messung beruht auf den Prinzipien von Priestley Smith, Maddox, Worth, ist nach Ansicht des Verf.'s praktischer.

---

5) **Beitrag zur Prognose der Neuritis retrobulbaris und der Intoxikations-Amblyopie,** von Dr. Marx. (Univers.-Augenklinik Straßburg.)

Verf. suchte die Endresultate und Beziehungen mit Erkrankungen des Centralnervensystems bei Neuritis retrobulbaris und Intoxikations-Amblyopie festzustellen, konnte 16 bzw. 11 Fälle daraufhin untersuchen. Es ergab sich, daß die Prognose der akuten Neuritis retrobulbaris mit relativem centralen Skotom und Befallensein eines Auges bei Patienten im Alter von 20 bis 35 Jahren gut in bezug auf Wiederherstellung der Sehschärfe ist, während Komplikationen von seiten des Nervensystems häufig sind. In 6 Fällen (35 %) trat multiple Sklerose auf.

Die Intoxikations-Amblyopie (Alkohol und Tabak) nimmt bezüglich der Besserung der Sehschärfe einen günstigen Verlauf, wenn der Patient nur eine Zeitlang Abstinenz durchführt. Nerven-Erkrankungen sind nicht zu fürchten.

---

6) **Schutz des Auges gegen die Einwirkung ultravioletter Strahlen greller Lichtquellen durch eine neue, nahezu farblose Glasart,** von Dr. Vogt in Aarau.

Verf. fand schon 1906, daß ein Schwerflint, der ihm von der Firma Schott u. Genossen in Jena zugestellt war, bei Farblosigkeit die ultravioletten Strahlen sehr stark absorbierte.

---

7) **Ein Mittel zur Beseitigung des störenden Einflusses der elektrischen Stadtbahnen auf die Sideroskope,** von Prof. W. Koster Gzn. in Leiden.

Verf. fand dies Mittel darin, daß er mit Hilfe eines Magneten die Sideroskopnadel ständig senkrecht zur Straßenbahn-Leitung hielt. Es fand nun keine Störung mehr statt, dabei blieb die Empfindlichkeit des Instruments unverändert.

---

8) **Bemerkungen zu der Arbeit „Untersuchungen über die Entstehung und die Entwicklung des Trachoms" von Prof. Greeff, Geh. Med.-Rat Prof. Frosch und Dr. Clausen in Berlin,** von Dr. Prowazekin in Hamburg.

Im wesentlichen Prioritätsbemerkungen.

---

9) **Gekürzte Übersetzungen aus der amerikanischen Ausgabe.**

Vol. XXXVI. Nr. 1.

Verschluß der Vena centralis retinae, von Verhoeff.

Im Anschluß an die Beobachtung von 6 Fällen fand Verf., daß völliger Verschluß der Centralvene der Retina mit dem klassischen Bilde der Thrombose dieses Gefäßes durch Endophlebitis proliferans ohne Thrombosis verursacht sein kann.

Ein Fall von metastatischem Carcinom der Iris, von Proctor und Verhoeff.

2 Jahre nach Entfernung eines Mamma-Carcinoms trat bei der 72jähr. Patientin eine Metastase in der Iris auf.

Ein Fall von bilateraler, leichter, schmerzloser Hypertrophie der Glandula lacrymalis, parotis, submaxillaris und sublingualis, begleitet von beträchtlichen und prolongierten Allgemeinsymptomen, von Dr. John Dunn.

Es handelte sich offenbar um eine System-Erkrankung, die durch nicht ausgeschiedene Produkte der Drüsen verursacht waren.

Vol. XXXVI. Nr. 2.

Die anatomischen Veränderungen (Uveïtis proliferans, Fuchs) in 3 Fällen von Ophthalmia sympathica, von Brown.

Übereinstimmend mit den Befunden von Fuchs fand Verf. als wesentlichstes Zellproliferation innerhalb der Grenzen der Uvea.

Neuritis des intracraniellen Teils des Nervus opticus, von Dr. H. Gradle.

Bei dem Patienten trat Atrophie des Sehnerven ohne bekannte Ursache ein. Verf. nimmt eine Neuritis des intracraniellen Teils des Nervus opticus an. Skotome fehlten.

Ein Beitrag zu der Frage nach der Ursache des Glaukoms bei intraokularen Tumoren, von Dr. Brown Pusey.

Die pigmentierten Zellen, die vom Tumor herstammten, gelangten in des Verf.'s Falle mit dem Flüssigkeitsstrome in die Vorderkammer, von hier in die Fontane'schen Räume, die sie verschließen und so Anlaß zu Sekundärglaukom geben.

Ein extremer Fall von Glioma retinae, von Radcliffe und Goldberg.

Vol. XXXVI. Nr. 3.

Im Epithel der Konjunktiva eingeschlossene Cysten, von Dr. Oatman.

Augenstörungen infolge Druck oder Dehnung des Sympathicus cervico-dorsalis, von Dr. Dunn.

Verf. stellt eine neue Krankheitsform auf, die als Hauptsymptom ständigen Spasmus des Ciliarmuskels mit seichter Vorderkammer und Pupillenverengerung hat. Meist sind die Augen abnorm lichtempfindlich. Die Pupillenreaktion auf Licht ist normal. Die Erkrankung verursacht erhebliche Störung des Allgemein-Befindens.

Die Ursache sieht Verf. in einer Dehnung des Sympathicus. Er fand eine Krümmung in der Cervico-dorsal-Gegend und radiographisch eine Verdickung innerhalb des Wirbelkanals.

Paralyse des vierten Hirnnerven nach Trauma und die gebräuchlichen Mittel, die resultierende Lähmung des Obliquus superior zu beheben, von Dr. Snyder.

Die Trochlearis-Lähmung nach Schädelbruch bewirkte Doppelbilder, die durch Anwendung des Black-Worth'schen Amblyoskops verschwanden.

Spiro.

III. Klinische Monatsblätter für Augenheilkunde. 1908. Juni.

1) **Beitrag zur Katarakt-Operation bei Diabetikern,** von S. Kitamura.

In keinem von 112 Fällen von Katarakt-Operation bei Diabetikern ist ein völliger Verlust durch die Operation zu verzeichnen. Die Iritis ist entschieden häufiger, als bei der gewöhnlichen Star-Extraktion, Netzhautblutungen bzw. Glaskörper-Blutungen auf diabetischer Basis, die auf das optische Resultat einen wesentlichen Einfluß ausüben, sind relativ häufig und verdienen besonders prognostisch gewürdigt zu werden. Das Gesamtresultat ist gegenüber den andren Staren durchaus nicht ungünstiger und somit besteht durchaus kein Grund zu besonderen Befürchtungen. Ebenso ist das sonst übliche Operations-Verfahren auch für die diabetischen Stare ein durchaus allen Ansprüchen genügendes, und es bedarf hier keiner besonderen Maßregeln. Das relativ häufige Auftreten einer Iritis mahnt allerdings zu einer ganz besonderen Exaktheit in der Handhabung der Anti- bzw. Asepsis.

---

2) **Über regionäre Anästhesie in der Orbita,** von Arnold Löwenstein.

Nach Kokaïnisierung der Bindehaut wird eine mit 1% Kokaïn-Lösung gefüllte Pravaz'sche Spritze mit einem 5 cm langen Nadelansatz an der lateralen Orbitalwand eingestochen und etwa $4^1/_2$ cm tief eingeführt und darauf der Inhalt der Spritze injiziert. Nach etwa 2 Minuten ist der Augapfelinhalt vollständig anästhetisch, da das Ganglion ciliare bzw. die Nervenstämme an der Spitze der Orbita getroffen sind. Alsdann ist die Enukleation und die Exenteration des Augapfels möglich.

---

3) **Bemerkungen über die Behandlung des Trachoms mit konzentriertem Lichte ad modum Finsen,** von K. K. K. Lundsgaard.

Bei sehr kurzer Lichtbehandlung verschwinden die circumskripten Anhäufungen adenoiden Gewebes in der Konjunktiva vollständig, und zwar bei so kurzer Behandlung, daß ähnliches von keinem andren pathologischen Gewebe gilt. Wenigstens gewisse Formen des Trachoms scheinen durch Lichtbehandlung geheilt werden zu können.

---

4) **Züchtung des Tetanus-Bacillus und sieben andrer Keime aus dem Eiter einer Panophthalmie nach einer Peitschenschlag-Verletzung. Über die prophylaktischen Maßnahmen bei tetanusverdächtigen und tetanisch infizierten Augenwunden,** von Rob. Wirtz.

Infolge eines Peitschenschlages war bei einem $1^1/_2$jährigen Kinde Panophthalmie aufgetreten. In dem herausgequollenen Eiter fanden sich tetanusverdächtige Stäbchen. Daraufhin wurde Tetanus-Antitoxin injiziert und das Auge herausgenommen. Das Kind wurde nach etwa 3 Wochen entlassen, ohne daß Tetanus aufgetreten wäre. Bei der bakteriologischen Untersuchung des Auges fanden sich im Eiter außer Tetanusbazillen der Bacillus subtilis, der Bacillus mycoides, der Bacillus proteus vulgaris, das Bacterium coli commune und der Staphylococcus pyogenes aureus. Durch Impfungen konnte bei 2 Tieren Tetanus hervorgerufen werden. Sofort nach Erscheinen der ersten klinischen Symptome des Tetanus muß die lokale Giftquelle entfernt und Tetanus-Antitoxin angewandt werden.

---

5) **Aderhautabsceß hinter der Macula lutea nach perforierender Zündkapsel-Verletzung, ein Beitrag zur Frage der centralen Lochbildung in der Retina,** von Curt Cohen.

Ein Kupfersplitter perforierte unter Schonung der Kornea, Iris und Linse den Bulbus, durchdrang den Glaskörper und gelangte bis auf die Papille, vor der er sich einbettete. Es trat Netzhaut-Entzündung auf und entzündliche Exsudation und Infiltration des Glaskörpers. Darauf ging der Prozeß vom Sehnerv auf die Uvea über und es bildete sich ein Absceß der Chorioidea in dem der Macula lutea anliegenden Bezirk, der nach dem Glaskörper zu durch die Macula lutea durchbrach.

6) **Mikrophthalmus bei einem 8 Tage alten Hühner-Embryo**, von O. Landmann.

Das rechte Auge war normal. In dem Mikrophthalmus zeigten der normale Vorknorpel, die normale Struktur der Hornhaut und die Größe und Entwicklungsstufe der Linse eine Entwicklungsstufe an, wie sie am 8. Tage zu erwarten ist. Der Augenbecher war zu klein, sein oberes vorderes Segment lag hinter der Linse. Eine Störung der linken Gehirnhälfte war wohl die primäre Ursache dieses Falles von Mikrophthalmus.

7) **Lidveränderung, verursacht durch das Tragen schlechter Prothese**, von Irene Markbreiter.

Eine schlechte Prothese hatte das untere Augenlid eingeschnitten und eine tiefe Einkerbung der freien Ränder herbeigeführt. Die halbkreisförmige Ausbuchtung zeigte harte Ränder und exkoriierte Oberfläche. Die harten Ränder wurden entfernt und erwiesen sich als adenomartige Gebilde.

8) **Glaukom infolge von geblähter Cataracta senilis**, von Isaacs.

Verf. berichtet über einen Fall, wo Glaukom infolge von Blähung einer Cataracta senilis eintrat. Das Glaukom wurde durch Eserin-Einträuflung beseitigt. Horstmann.

IV. Bulletin de la Société de médecine de Gand. 1908. Bd. 57, 1.—3. Lieferung.

1) **Ein Fall von assoziierten Bewegungen des Oberlids**, von van Caneghem.

Der Erhebung des ptotischen Oberlids ist assoziiert die Kontraktion des linken M. pterygoideus externus; bei Senkung des Unterkiefers, zumal mit gleichzeitiger Rechtsdrehung, hebt sich das Oberlid. Rechtsdrehung des Kiefers bei geschlossenem Munde und Vorwärtsbewegung des Kiefers zieht eine Erweiterung der Lidspalte nach sich. Während der M. levator palpebr. sup. existiert, fehlt der M. rect. sup. vielleicht oder er ist wenigstens gelähmt. Eine weitere assoziierte Bewegung besteht zwischen dem Lidheber und dem rechten oder linken M. rect. ext. Die Erscheinung beruht vermutlich auf angeborenen Anomalien im Kerngebiet des N. oculomotorius und der absteigenden motorischen Wurzel des Trigeminus. Die Operation nach Eversbusch hat die assoziierten Bewegungen etwas gemildert und die Ptosis etwas verringert.

2) **Die Mikulicz'sche Krankheit**, von van Duyse.

Die Krankheit ist weder klinisch, noch pathologisch-anatomisch eine Einheit. Beruht sie auf Lymphomatose oder Pseudoleukämie, so ist ein Eingreifen nicht am Platze, wohl aber, wenn es sich um Tuberkulose handelt; ist der Prozeß lokalisiert, ist Heilung möglich, ist er generalisiert, so wird der Erfolg problematisch, kann aber versucht werden. Kurt Steindorff.

V. Annales de la Société de médecine de Gand. 1908. 1. Bd.

1) **Heilung eines Falles von Verstopfung der Centralarterie der Netzhaut durch Druck-Massage,** von van Duyse.

Vollständige Blindheit bei nicht völlig unterbrochener Zirkulation. Nach der ersten Massage begann die Besserung der Sehkraft, man sah den Pfropf in der A. nas. sup. Tags darauf war Sehschärfe wieder normal.

---

2) **Neuritis optica und Meningitis simplex bei Ziegenpeter,** von van Duyse.

$2^1/_2$ Monat sind bei der 8 Jahre alten Patientin seit dem Überstehen der Parotitis verstrichen, als unter Kopfweh das Sehvermögen plötzlich und rapide zugrunde ging. Ophthalmoskopisch zeigte sich doppelseitige Stauungspapille. Nach weiteren 3 Wochen Meningitis mit sekundärer linksseitiger Lähmung der Extremitäten und aphasischen Störungen. Zweifellos handelt es sich bei dem ganzen Symptomenkomplex um toxische Störungen.

---

3) **Späte Augenstörungen nach Ophthalmoreaktion,** von Durme und Stocké.

Verwendet wurde in 47 Fällen eine 0,5—1,0 % Lösung. In 5 Fällen (!), die auf die Einträuflung teils gar nicht, teils leicht, mäßig oder heftig reagiert hatten, zeigten sich auffallend lange nachher eigentümliche phlyktänenartige Knötchen in der Konjunktiva bulbi (einmal mit Iritis), wie sie auch von andrer Seite nach der Pirquet'schen Reaktion beobachtet und als Spätreaktionspapeln bezeichnet wurden. Sie scheinen echte Tuberkelknötchen darzustellen. Sie haben große Neigung zu Rezidiven und treten mit Vorliebe innen-unten auf, also da, wo der Tropfen zuerst auf die Conjunctiva bulbi auftrifft. Solche Beobachtungen machen Vorsicht in der Anwendung der Methode zur Pflicht Kurt Steindorff.

Bibliographie.

1) Über Sehstörungen nach Blutverlust, von Assistenzarzt Dr. Proell in Konstanz. (Medizin. Klinik. 1908. Nr. 13.) Über einen Fall von fast völliger Erblindung eines 16jährigen Mädchens infolge einer Metrorrhagie, deren Ursache vollständig unklar blieb, berichtet der Verf. Die Metrorrhagie setzte bei dem kaum entwickelten Mädchen, das sich stets einer trefflichen Gesundheit erfreut hatte, mit dem dritten Monat ein. Die Augenspiegel-Untersuchung ergab eine hochgradige Stauungspapille an beiden Augen.

2) Der Wert der Konjunktival-Reaktion speziell bei Hauttuberkulose, von Assistent Dr. Reichmann in Jena. (Medizin. Klinik. 1908. Nr. 17.) Verf. hat sich bei seinen Versuchen der gewöhnlichen Höchster Tuberkulin(alt)lösung bedient; er hält die Methode, trotz der Einfachheit ihrer Ausführung, für den Praktiker nicht geeignet. Dagegen bestreitet er ihren klinischen Wert durchaus nicht.

3) Über die Bedeutung von Nasenkrankheiten bei sympathischer Ophthalmie, von C. Ziem in Danzig. (Medizin. Klinik. 1908. Nr. 18.) An 3 Fällen sucht Verf. nachzuweisen, welche wichtige Rolle gleichzeitige Nasenleiden bei sympathischer Ophthalmie spielen.

4) Ein Fall von intermittierendem Exophthalmus (Abteilung

des Prof. Klein in Wien), von Assistent Dr. Max Meißner. (Wiener med. Blätter. 1908. Nr. 17.) Bei einem 24jährigen Schankgehilfen trat beim Beugen des Kopfes bedeutender Exophthalmus des rechten Auges auf, der bei Aufrichten des Kopfes wieder schwand; ebenso war das Symptom zu konstatieren, wenn Patient bei geschlossener Nase und geschlossenem Munde kräftig zu exspirieren versuchte, oder wenn er den Kopf stark nach rechts drehte. Bei Linksdrehung des Kopfes tritt kein Exophthalmus auf, dagegen ist dies der Fall bei Fingerkompression der rechten Jugularvene am Halse. Wiederholt, aber stets nur ganz kurze Zeit, war an dem hervorgetretenen Bulbus deutliche Pulsation zu fühlen. Am Auge und der Augenhöhle nichts abnormes. Anamnestisch wäre nur hervorzuheben, daß der Patient an Krampfadern der Unterschenkel leidet. Verf. sieht, wie Birch-Hirschfeld, das Primäre der Erkrankung in einer abnormen Enge der vorderen Abflußwege des orbitalen Blutes.

5) Ein Fall von Parinaud'scher Conjunctivitis, von Dr. M. Bondi in Iglau. (Wiener med. Wochenschr. 1908. Nr. 18.) Ein Fall von Parinaud'scher Conjunctivitis, eine 28jährige Feldarbeiterin betreffend, wird vom Verf. beschrieben; dieser Fall unterscheidet sich von den bisher veröffentlichten nur durch das Auftreten einer Hornhaut-Affektion, die sich aber im Verlaufe als Blei-Inkrustation, nach längerem Gebrauche von Bleiwasser-Umschlägen herausstellte. Der Verlauf der Erkrankung nahm 2 Monate in Anspruch; das zweite Auge blieb von der Erkrankung verschont. Ätiologisch konnte nichts sichergestellt und nur in Betracht gezogen werden, daß die Kranke als Tagelöhnerin bei der Ökonomie beschäftigt war.

6) Zur Farbensinn-Prüfung im Eisenbahn- und Marinedienst, Nachtrag, von Dr. J. Rosmanit. (Wiener klin. Wochenschr. 1908. Nr. 13.) Vom exekutiven Eisenbahn- und Marinedienst müssen außer Rotgrün-Blinden auch die Rot- und Grün-Anomalen ausgeschlossen werden. Als Prüfungsmethoden für diesen speziellen Zweck empfehlen sich nur die Tafeln und der Farbengleichungs-Apparat von Nagel. Für zweifelhafte Fälle kommt Nagel's Anomaloskop in Betracht.

7) Grünliche Hornhaut-Verfärbung bei multipler Sklerose (Universitäts-Augenklinik des Prof. Dr. Elschnig in Prag), von Assistent Dr. R. Salus. (Medizin. Klinik. 1908. Nr. 14.) Über den seltenen Fall einer grünlichen Hornhaut-Verfärbung wird vom Verf. berichtet. Der Fall betrifft einen 32jährigen Schafwollspinner und Färber, der seit seinem 16. Lebensjahre an multipler Sklerose leidet. Verf. hält es für möglich, daß der Farbstoff aus dem Circulus venosus (Schlemm) stammt, und daß es sich um eine langsame, allmähliche Filtration von Blutbestandteilen aus demselben handelt, wobei das Hämoglobin der roten Blutkörperchen dann wahrscheinlich zu Hämoverdin umgewandelt die Kornea imbibierte, während das blasse zurückbleibende Stroma zerfiel und eine Auflagerung an der Hornhaut-Hinterfläche, wie sie in dem vorliegenden Falle konstatiert wurde, bedingte. Als Ursache wären auch für diesen Fall Innervations-Störungen (trophische Störungen) anzunehmen. Verf. hält es für möglich, daß abnorme Innervations-Vorgänge, die zu unbedeutend sind, um auf wohlausgebildete Gefäßwände einen stärkeren Einfluß auszuüben, einen solchen auf die zarte Endothelwand des Canalis venosus herbeiführen könnten. Durch stärkeres Erschlaffen seines Lumens, durch Auseinanderweichen seiner Endothelzellen könnte es zu allmählichem Austritt von Blut, zur Filtration von Blut aus seinem Lumen kommen.

Schenkl.

8) Beiträge zur Pathologie des Tränensacks, von Wagner. (Inaug.-Diss., Tübingen, 1907.) Kasuistik: Fibrom, Polyp, tumorartige entzündliche Verdickung der Tränensackwand und 4 Fälle von Tuberkulose des Tränensacks.

9) Die Tränenschlauch-Atresie der Neugeborenen, von Bernhardt. (Inaug.-Diss., Rostock, 1907.) Unter Berücksichtigung der über Entstehung, Bakteriologie und Embryologie vorhandenen Literatur und von 17 Fällen stützt Verf. die bekannte Anschauung von Peters über die Entstehung und Behandlung der Tränenschlauch-Atresie bei Neugeborenen. In 14 Fällen erfolgte die Heilung durch bloße Kompression des Tränensacks, zweimal genügte eine Sondierung, einmal mußte bei einem bereits $3^3/_4$ Jahre alten Mädchen zweimal sondiert werden.

10) Ein Melanosarkom der Aderhaut im phthisischen Auge, von Walterhöfer. (Inaug.-Diss., Jena, 1908.) Verf. nimmt an, daß „mit größter Wahrscheinlichkeit die Tumorbildung der primäre Prozeß war und die Phthisis erst später als Ausgang des Sekundärglaukoms aufgetreten ist." Die Geschwulst hatte die Lederhaut bereits durchwuchert.

11) Die medikamentöse Behandlung des Glaucoma simplex durch Miotica, von Koetzle. (Inaug.-Diss., Tübingen, 1907.) Verf. sucht die von Schleich auf der Stuttgarter Naturforscher-Versammlung verteidigte medikamentöse Behandlung der Glaucoma simplex zu propagieren. Außer einer sehr guten Literatur-Übersicht bringt die Arbeit 7 Krankengeschichten teils von einfachem, teils von akutem und chronischem entzündlichen Glaukom, in denen Miotica günstig auf den Verlauf der Erkrankung eingewirkt haben, während operative Eingriffe versagten. Kurt Steindorff.

12) Über die Verschlimmerung der Tabes und progressiven Paralyse durch Unfälle, von L. Feilchenfeld. (Berliner klin. Wochenschrift. 1908. Nr. 5.) Es gibt folgende Arten der durch Unfälle hervorgerufenen Verschlimmerung, die für Tabes in Frage kommen: Übertritt aus dem latenten Stadium in die manifeste Phase. Eintritt einer im Krankheitsverlauf begründeten oder außergewöhnlichen Komplikation. Wider Erwarten schneller Tod. Bei der Paralyse kann der Unfall die erste und dritte der eben genannten Verschlimmerungs-Möglichkeiten nach sich ziehen. Der Unfall steht nur dann im Zusammenhang mit einer Verschlimmerung des Leidens, wenn er erheblich war, am Orte der Erkrankung oder in ihrer Nähe lokalisiert, eine zeitliche Folge erkennbar war, und nach der Pathogenese der Erkrankung ein ursächlicher Zusammenhang überhaupt wahrscheinlich ist. Verf. teilt eine Reihe interessanter Fälle mit. Kurt Steindorff.

13) Über das Fehlen der Wahrnehmung der eignen Blindheit bei Hirnkrankheiten, von Prof. Emil Redlich und Dr. Giulio Bonvicini. (Leipzig und Wien. 1908. 133 S.) Das Fehlen der Wahrnehmung der eigenen Blindheit ist nicht allzuselten und kommt vorwiegend bei Fällen von doppelseitiger cerebraler Hemianopsie mit absoluter Amaurose vor. Obwohl diese Erscheinung besonders häufig bei doppelseitiger Erkrankung des Okzipital-Hirns sich findet, hat sie doch keine lokal-diagnostische Bedeutung, sondern stellt vielmehr eine Teilerscheinung einer allgemeinen und hochgradigen Störung der Hirnfunktionen bei bestehender Blindheit dar.

14) Untersuchungen über die Entstehung und die Entwicklung des Trachoms, von Dr. Clausen. (Abdruck aus dem klinischen Jahrbuch. 1908.) Weitere Mitteilungen über die im Auftrag des preußischen Kultusministeriums an zahlreichen Trachomfällen vorgenommenen bakterio-

logischen Sekretuntersuchungen. Als konstanter Befund bei Trachom der verschiedensten Stadien mit Ausnahme der ganz vernarbten Fälle fielen kleinste, eben sichtbare, von einem Hof umgebene Körnchen auf, die gewöhnlich nach Art der Diplokokken zu zweien aneinander lagen. Sie fanden sich vorzugsweise in den Epithelzellen, spärlicher im Follikelinhalt, einige Male auch als freie im Schleim eingebettete Haufen. Zur Darstelluug eignete sich besonders die Giemsafärbung, wobei die Körnchen je nach der Intensität der Farbstoffeinwirkung eine rote, violette oder blaue Tinktion annahmen. Eine Züchtung dieser Elemente auf Nährböden gelang nicht. Ob es sich bei diesen Trachomkörperchen um Bakterien oder Protozoen handelt, will Verf. noch nicht entscheiden. Auf jeden Fall aber sieht er in ihnen für das Trachom spezifische und differential-diagnostisch verwendbare Gebilde.

15) Der Unfall in der Ätiologie der Nervenkrankheiten, von Dr. Kurt Mendel. (Berlin. 1908. 189 S.) Es erscheint gerechtfertigt, unsere Fachgenossen auf diese Schrift aufmerksam zu machen, mag sie auch im wesentlichen für Neurologen bestimmt sein, denn nicht selten kommen die hier besprochenen Nervenleiden, wie Tabes, multiple Sklerose, Akromegalie usw. wegen ihrer Augensymptome gerade dem Augenarzt zur Begutachtung in die Hände. Die Arbeit zeigt, wie schwierig die Beurteilung mancher Fälle ist. Selten ist man in der Lage, ein Trauma als sichere und einzige Ursache eines später zutage tretenden Nervenleidens aufzufassen; meist wird man sich damit begnügen müssen, festzustellen, ob der Unfall eine mitwirkende Ursache abgegeben hat. Zum Glück ist dies praktisch gewöhnlich ausreichend und genügt zur Annahme von entschädigungsberechtigten Unfallsfolgen.

16) Gynäkologie und Geburtshilfe in ihren Beziehungen zur Ophthalmologie, von Dr. Ernst Runge. (Leipzig. 1908. 164 S.) Nachdem die Wechselbeziehungen zwischen dem weiblichen Genitalapparate und den Erkrankungen des Auges in den letzten Jahren mehrfach Gegenstand eingehender Bearbeitung von augenärztlicher Seite (Groenouw, Berger-Loewy) gewesen sind, ist die vorliegende Monographie von einem Gynäkologen verfaßt. Die Darstellung ist knapp, jedoch vollständig und bezweckt weniger, die eigenen Anschauungen des Verf. zum Ausdruck zu bringen, als eine freilich recht übersichtliche Literaturzusammenstellung zu geben. Das Buch ist daher besonders zum Nachschlagen gut zu verwenden.

Bruns (Steglitz).

17) Kutane, konjunktivale und subkutane Tuberkulin-Injektion, von Geh. Med.-Rat Prof. Dr. M. Wolff. (Berl. klin. Wochenschr. 1908. Nr. 6.) Die an der Universitäts-Poliklinik für Lungenkranke gemachten Erfahrungen über kutane und konjunktivale Impfungen sind weder in bezug auf die diagnostische Sicherheit noch nach anderer Richtung so günstig, daß Verf. geneigt wäre, die „sichere, gefahrlose und auf tausendfältige Erfahrungen begründete“ subkutane Injektion zu verlassen, Bei sicheren Fällen von Tuberkulose im ersten und zweiten Stadium fand er sowohl die Pirquet- als die Konjunktival-Impfungen durchaus nicht immer positiv. Die prognostische Bedeutung dieser Reaktion, deren Heftigkeit im umgekehrten Verhältnis stehen soll zur Schwere der tuberkulösen Erkrankung, kommt in derselben Weise der subkutanen Injektion zu. Bei sicher tuberkulösen, künstlich infizierten Tieren blieb die kutane sowohl wie die konjunktivale Reaktion völlig aus, im Gegensatz zu dem jedesmaligen gewagten Erfolg der subkutanen Injektion. Bedeutungsvoller noch sind die Resultate bei den klinisch

auf Tuberkulose verdächtigen Fällen. Bei 90 solcher Fälle fielen die Pirquet-Impfungen 47 mal = 52,2 % positiv aus, bei 64 die Konjunktivalen 20 mal = 31,2 %. Bei 27 Vergleichsversuchen an denselben tuberkulose-verdächtigen Kranken von Pirquet-Impfung mit subkutaner Tuberkulin-Injektion sind die Pirquet-Impfungen nur 16 mal = 59,2 % positiv, dagegen die subkutanen Injektionen 25 mal = 92,5 %. Bei 45 Vergleichsversuchen von konjunktivaler Impfung und subkutaner Tuberkulin-Injektion sind die ersteren nur 13 mal = 28,9 % positiv, dagegen die letzteren 36 mal = 80 %. Die Zahlen beweisen nach Ansicht des Verf.'s, daß die subkutane Tuberkulin-Injektion der kutanen sowohl wie der konjunktivalen Impfung ganz erheblich überlegen ist. Verf. wendet sich gegen die Behauptung, daß die subkutanen Injektionen gefährlich sind und läßt auch die übrigen zugunsten der kutanen und konjunktivalen Methode vorgebrachten Vorzüge vor der subkutanen nicht gelten.

18) Erfahrungen mit der Sero-Diagnostik der Syphilis, von Prof. Leonor Michaelis und Dr. Fritz Lesser. (Aus dem bakteriologischen Laboratorium des städt. Krankenh. am Urban in Berlin.) (Berliner klin. Wochenschr. 1908, Nr. 6.) Unter 63 Syphilitikern gaben 47 Fälle = 74.6 % eine positive Wassermann'sche Reaktion und 16 eine negative. Hieraus ergibt sich der große diagnostische Wert der Serumprüfung für Syphilis.

19) Weitere günstige Erfahrungen über die Behandlung der Blennorrhoea adultorum mittels Bleno-Lenicetsalbe, von Dr. C. Adam. (Aus der I. Univers.-Augenklinik Berlin.) (Münch. med. Wochenschr. 1908. Nr. 11.) Verf. berichtet über 5 weitere Fälle von günstiger Wirkung der Bleno-Lenicetsalbe bei Blennorrhoea adultorum. Über die vom Verf. empfohlene Methode ist in diesem Centralblatt schon mehrfach referiert.

20) Zur Kasuistik der angeborenen lipomatösen Dermoide des Augapfels, von Franz Hommelsheim. (Inaug.-Diss. Gießen. 1907.) Die mit viel Fleiß unter Bewältigung der großen Literatur angefertigte Arbeit ist mit den beschriebenen 13 eigenen Fällen mehr als ein kasuistischer Beitrag. Es ist eine schätzenswerte Monographie dieser interessanten Geschwulstform, die, auch wenn keine neuen eigenen Gedanken ausgesprochen werden, doch den gewöhnlichen Rahmen der Dissertationen überschreitet.

21) Über kutane und konjunktivale Tuberkulin-Anwendung, von Hofrat Prof. Dr. Stadelmann. (Städt. Krankenh. am Friedrichshain in Berlin.) (Deutsche med. Wochenschr. 1908. Nr. 6 u. 7.) Verf. macht Mitteilungen über die klinischen Resultate der gemeinschaftlich mit dem Vater der Ophthalmoreaktion Wolff-Eisner unternommenen Untersuchungen. Er kommt zu folgenden Schlüssen: „1) Die kutane Impfreaktion von v. Pirquet und die konjunktivale von Wolff-Eisner haben bei bestehender, nachgewiesener und suspekter Tuberkulose eine große Bedeutung. Welche von beiden Reaktionen die wichtigere ist, läßt sich zur Zeit noch nicht sagen. Wahrscheinlich deutet der positive Ausfall der konjunktivalen Reaktion aktive tuberkulöse Prozesse im Organismus an, die kutane auch inaktive. Am besten sind zurzeit noch beide Reaktionen in praxi nebeneinander zu verwenden. 2) Die beiden Reaktionen haben nicht nur eine diagnostische, sondern auch eine wichtige prognostische Bedeutung, indem bei rasch progressiven tuberkulösen Prozessen fast stets die Reaktionen nur spurweise auftreten resp. ausbleiben." 3) Die Koch'schen diagnostischen Injektionen von Koch'schem Tuberkulin sind durch kutane Impfung mit 25 %iger oder konjunktivaler Einträufelung von 1 % Alt-Tuberkulin-Lösung zu ersetzen. 4) „Die bei der

kutanen Impfung auftretende Spätreaktion ist in ihrer Bedeutung noch nicht geklärt, aber für die Diagnosenstellung nicht zu verwenden. 5) Es kommt bei der konjunktivalen Reaktion gelegentlich zu einer konkomitierenden Reaktion auf dem andern Auge. 6) Nach probator. Injektion Koch'schen Alt-Tuberkulins kommt es gar nicht selten zu einem Aufflammen der selbst wochenlang zurückliegenden Kutan- und Konjunktival-Reaktion."

22) Atoxyl bei Syphilis, von Dr. Bodo Spiethoff. (Aus d. med. Klinik u. Klinik f. Haut- u. Geschlechtskrankh. in Jena.) (Deutsche med. Wochenschr. 1908. Nr. 5.) Die spezifische Wirkung des Atoxyls in größeren Dosen auf den Lues-Erreger wird anerkannt. Als Gesamtdosis darf zur Vermeidung schwerer Intoxikations-Erscheinungen 6,2 g nicht überschritten werden. Indiziert ist es besonders da, wo die Hg-Wirkung versagt, bei Lues maligna, in Fällen starker Intoleranz gegen Hg und schließlich bei Hg-Stomatitis.

23) Über die Ophthalmo-Reaktion auf Tuberkulose, von Dr. O. Gaupp. (Deutsche med. Wochenschr. 1908. Nr. 7.) Verf. berichtet über die auf der med. Klinik der Akademie f. prakt. Medizin in Düsseldorf gemachten Erfahrungen. Von 100 Fällen reagierten insgesamt 54; von 61 sicheren Tuberkulosen reagierten 44 = 72,1 %; von 23 verdächtigen Fällen 10 und von den klinisch unverdächtigen keiner. — Bei 2 Mädchen kam es im Anschluß an die Einträufelung (1 %-Lösung) zu einer heftigen phlyktänulären Eruption. Verf. kommt zu folgendem Schluß: „1) Die Ophthalmo-Reaktion gibt bei frischen Tuberkulösen mit großer Konstanz eine positive Lokalreaktion, bei fortgeschrittenen Fällen versagt sie sehr oft. 2) Die Ophthalmo-Reaktion ist nicht ganz ungefährlich, es ist dringend zu raten, vor derselben die Augen des Patienten genau auf bestehende Krankheiten zu untersuchen; es ist besondere Vorsicht bei Kindern, die zu Skrofulose neigen, geboten."

24) Zur Frage der Amblyopie strabotischer Augen, von Dr. Franz Becker in Düsseldorf. (Deutsche med. Wochenschr. 1908. Nr. 7.) Verf. nimmt in der Frage des Abhängigkeitsverhältnisses, in welchem die Amblyopie strabotischer Augen zum Strabismus steht, einen vermittelnden Standpunkt ein zwischen der Auffassung der alten v. Graefe'schen Schule oder der Amblyopia durch Nichtgebrauch und der Schweigger'schen Lehre, die in der Amblyopie nicht die Folge, sondern die Ursache des Schielens sehen will. Verf. glaubt, „daß die strabotischen Augen zwar sehr häufig bereits von Haus aus minderwertig sind, daß aber anderseits diese ursprüngliche Amblyopie ebenfalls in der Regel durch den Strabismus weiter gesteigert wird". Wesentlich ist, ob diese Minderwertigkeit eine kongenitale ist, sodann zu welcher Zeit sich der Strabismus entwickelt. Den geringen Einfluß der Schieloperation auf die Amblyopie erklärt sich Verf. damit, „daß die dem fixierenden Auge zugehörigen Centren im Laufe der Zeit ein Übergewicht erlangt haben, das durch eine bloße Muskelvorlagerung nicht wesentlich tangiert wird." Jedenfalls empfiehlt Verf. frühzeitige Behandlung des Strabismus und der Amblyopie: bei der nicht operativen Behandlung des entstehenden Strabismus die lange fortgesetzte Atropinisierung des besseren Auges, sowie die sorgfältige Korrektion etwaiger Refraktionsfehler des schwächeren Auges. Sobald die fehlerhafte Stellung konstant geworden ist, rät er zu frühzeitiger Operation, die nicht über das 7. oder 8. Jahr hinausgeschoben werden sollte.

25) Über den differentiell-diagnostischen Wert der Wassermann'schen Serodiagnostik bei Lues für die innere Medizin und die Neurologie, von Dr. Karl Kroner. (Aus der I. innern Abteil. des

R. Virchow-Krankenhauses in Berlin.) (Berl. klin. Woch. 1908. Nr. 4.) Das Resultat der an ca. 40 Kranken vorgenommenen Blut- oder Spinalflüssigkeits-Untersuchungen festigt die von den meisten anderen Untersuchern gewonnene Auffassung dieser wertvollen Methode, daß zwar der negative Ausfall der Seroreaktion der Lues nur mit großer Vorsicht zu verwerten ist, daß aber der positive Ausfall beweist, daß der Untersuchte Lues hat oder gehabt hat.

26) Klinische Betrachtungen über die Wassermann'sche Reaktion bei Syphilis, von Dr. W. Fischer. (Aus der dermatol. Abteil. des R. Virchow-Krankenhauses in Berlin, Priv.-Doz. Dr. Buschke.) Berl. klin. Wochenschr. 1908. Nr. 4) Auch an dieser Klinik wird der diagnostische Wert der Methode gewürdigt, ihre Bedeutung für die syphilidologische Therapeutik zurzeit jedoch noch geleugnet. Bei der Beurteilung, wann eine Person als von der Lues geheilt zu betrachten ist (wichtig in Rücksicht auf eine eventuelle Heirat) kann weder der positive noch der negative Ausfall der Reaktion allein den Ausschlag geben.

27) Zur Ophthalmo-Reaktion, von Prof. Dr. A. Rosenberg. (Berl. klin. Wochenschr. 1908. Nr. 4.) Verf. berichtet über den positiven Ausfall der konjunktivalen Reaktion in 4 Fällen von Lungentuberkulose, bei denen eine Lungenerkrankung tuberkulöser Natur nicht mit Sicherheit nachgewiesen oder mit größter Wahrscheinlichkeit ausgeschlossen werden konnte. Fehr.

28) Über isolierte Lähmung des M. rect. ext. bei gleichzeitiger eitriger Mittelohrentzündung, von Peyser. (Berl. Klin. Woch., 1908, Nr. 26.) Von einem subperiostalen Abszeß war die Lähmung auf dem Wege der äußeren Weichteilsbedeckung direkt fortgeleitet worden.

29) Über den Frühjahrskatarrh, von Feldmann. (Samml. zwangloser Abhandl., VII, 6. Halle a. S., Marhold, 1908.) Von 81 in Gießen beobachteten Kranken, die an Frühjahrskatarrh litten, waren 64 = 79 % männlichen, 17 = 21 % weiblichen Geschlechts; 27 Kranke (= 33,3 %) waren 6—10, 24 10—15 Jahre alt, jenseits des 30. Jahres standen nur 2. Die Krankheit tritt in der warmen Jahreszeit auf und dauert gewöhnlich 4—6 Jahre. In der Frage nach der Ätiologie des Frühjahrskatarrhs neigt Verf. der Theorie von Kleibich-Dimmer zu, daß die Sonnenstrahlen die Krankheit verursachen bzw. auslösen. Vom Tragen eines festen lichtdichten Verbandes sah Verf. recht günstige und aufmunternde Erfolge

30) Wann gehören schwachsichtige Kinder in die Schule, wann in die Blindenanstalt? von Hamburger. (Zeitschr. f. ärztl. Fortbildung, 1907, Nr. 8.) Die Ärzte sollen freigebig sein bei der Überweisung schlecht Sehender in die Blindenanstalt; als Grenze für die Überweisung normiert er $^1/_{10}$ der normalen Sehkraft. Doch soll dieser Wert nur ein ungefährer Anhaltspunkt, im Zweifelsfalle solle lieber für als gegen die Blindenanstalt entschieden werden. So Verf. Billigung dürften diese Grundsätze nicht finden.

31) Die Folgen des Lues, von Waldvogel und Süßenguth. (Berl. Klin. Woch., 1908, Nr. 26.) Von 1873 bis 1882 wurden in Göttingen 486 Syphilitiker behandelt; über 297 (61,1 %), und zwar 183 Männer, 108 Frauen, 6 Kinder liegen Nachrichten über den Verlauf der Krankheit vor. Sekundär syphilitisch waren 281, tertiär 12 und an kongenitaler Lues litten 4 Kranke. Die Todesursachen waren 89mal bekannt, 29 mal unbekannt. Es starben 24,7 % an Phthise, 21 von diesen 22 Patienten waren 20—60 Jahre alt, so daß von den in dieser Altersgrenze verstorbenen 81 Syphilitikern 26 % der Phthise erlagen; da ca. 33 % aller Gestorbenen

dieser Krankheit zum Opfer fallen, kann von einer Disposition Luetischer zur Tuberkulose nicht die Rede sein, obwohl diese Krankheit durch das Hinzutreten einer luetischen Infektion verschlimmert werden kann. — An Pneumonie und Pleuritis starben 14,6 % (keine Prädisposition!), von den sekundär luetischen 10, 1 % an Zirkulationsstörungen (3 Apoplexien, 4 Arteriosklerosen, 2 Wassersüchtige), 1 an Suicidium. Von den 279 ermittelten Kranken akquirierten 7 = 2,5 % Tabes dorsalis (3,4 % Männer, 1 % Frauen), von denen 3 starben (= 3,37 % der ermittelten Todesfälle, 2,54 % aller Toten). Von 118 gestorbenen Luetikern erlagen 9,3 % der progressiven Paralyse (= 11 Kranken); zwischen Infektion und Tod lagen durchschnittlich 16 Jahre. 3 Paralytiker leben noch, also beträgt die Morbiditätsziffer 5 %, für Männer allein 6,9 %. Die Verstorbenen erreichten ein Durchschnittsalter von 44,8, die Lebenden von 52,8 % Jahren; der Tod trat durchschnittlich 14,7 Jahre nach der Infektion ein, die bei den Lebenden vor 27,2 Jahren erfolgt war. Nach dem Durchschnittslebensalter hätten nur 83 gestorben sein dürfen, es waren aber 107 (40 % statt 31 %) tot. Durchschnittlich verkürzt die Infektion das Leben um 2 Jahre. Von den 161 lebenden Luetikern leiden 19 an verschiedenen Krankheiten, 109 sind gesund, 53 nicht zu ermitteln. Da tertiäre Erscheinungen ungemein selten sind, ist die Annahme eines Erlöschens der Krankheit gerechtfertigt. — Von 265 sekundär Luetischen starben 34 ledig, davon 19 bald nach der Infektion, 14 leben ehelos. Aus 145 Ehen Syphilitischer stammen 528 Kinder (auch totgeborene), das entspricht einer Fruchtbarkeit von 3,64, d. h. einer subnormalen Fruchtbarkeit. 19 Ehen waren steril (11,5 %); sieht man von ihnen ab, so ergibt sich freilich eine normale Fertilität. Die Lues ist nur selten die Ursache der Unfruchtbarkeit. In 14 Ehen starben die Kinder wieder. Ist einer der Ehegatten luetisch, so sterben lebendgeborene Kinder leicht wieder. Von den 528 Kindern kamen 37 tot zur Welt (13 von syphilitischen Vätern, 23 von luetischen Müttern = 12,4 % der 61 luetischen Mütter, 3,9 % der 84 luetischen Väter) = 7 %, während der Durchschnitt der Totgeburten nur 3,58 % beträgt. Von den 491 Lebendgebornen starben 95 = 19,4 im 1. Lebensjahre, d. h. nicht mehr als der Durchschnitt; später starben noch 45 Kinder, es leben also 331, von 67 syphilitischen Vätern 222, von infizierten Müttern 119. Von 5 Fällen infantiler Lues waren 3 hereditär übertragen, 2 post partum erworben. Alle leben.

32) Die intraokularen magnetischen Fremdkörper und ihre Entfernung, von Réal. (Paris 1908.) Die aus der Klinik von Morax hervorgegangene Studie trägt einen rein klinischen Charakter. Sie beschäftigt sich zuerst mit der Diagnose. Der Sideroskopie räumt Verf. nicht den ihr gebührenden Platz ein, sonst könnte er auch nicht über eine erfolglos verlaufene Magnetoperation berichten, der eine Sideroskopie nicht vorangegangen war: der vermeintliche Splitter war eine — Linsentrübung (S. 12). Den Wert der diagnostischen Radioskopie und Radiographie scheint der Verf. etwas zu überschätzen. Zur Verwendung kommt zunächst der Riesenmagnet, und zwar der von Volkmann; nur wenn er versagt, nimmt man seine Zuflucht zu Hirschbergs Handmagneten, aber seltsamerweise nur zu dem alten Modell, von dem neuen, nun doch auch schon fast 7 Jahre alten wird gar nicht gesprochen. Aus der vorderen Kammer werden die Splitter mit Hirschbergs Magneten entfernt, aus der Iris mit dem Volkmannschen oder mit einer magnetisierten Pinzette; aus der Linse lockt man sie mit dem großen in die vordere Kammer und extrahiert sie mit dem Handmagneten.

Ebenso verfährt man bei Splittern, die im Glaskörper sitzen; beim ersten Akt der Operation ist auf den Schmerz, die Propulsion des Auges und die Vorwölbung der Iris zu achten, drei Symptome, die die Beendigung des ersten Operationsaktes anzeigen. Die Extraktion durch Meridionalschnitt verwirft Verf. Fremdkörper, die durch die Lederhaut eingedrungen sind, extrahiert Verf. lieber mit dem Volkmannschen Instrument. Vernünftigerweise rät er, auch dann einzugreifen, wenn ein Auge einen bereits lange in ihm verweilenden Splitter scheinbar anstandslos verträgt.

33) Über Herpes corneae febrilis, von Baack. (Inaug.-Diss. Jena 1907.) Auf 27000 Kranke kamen 68 = 0,25 % an Herpes Leidende (66,3 % Männer), die vorwiegend in höherem Lebensalter standen. Als Ursache kommen besonders Erkrankungen der Atmungsorgane in Frage. Auffallend ist die Bevorzugung der Monate März bis Juni. 10 Rezidive. In 50 % war das Allgemeinbefinden gestört. Komplikationen: 1 Fädchenkeratitis; 11 Iritiden, die mit Vorliebe die ulzerösen Fälle heimsuchen; 1 Scleritis; 2 Chorioiditiden. Viermal bestanden Herpes-Eruptionen an anderen Körperstellen.

34) Über Lidbildung mittels übertragener stilloser Hautlappen, von Seidel. (Inaug.-Diss. Jena 1907.) Die Krausesche Methode ist der von Thiersch überlegen. Die Anheilung erfolgt glatt und fast stets ohne Komplikationen. Lappenschrumpfung ist meist vermeidbar, wenn man nicht zu früh operiert (vor Erreichung der größten Narbenschrumpfung), die fixierenden Narben durchtrennt, große Lappen bildet und sie gut adaptiert. Von 13 Fällen gaben 10 tadellosen Erfolg, 1 bedeutende Besserung, einmal mußte wegen Lappenschrumpfung nachoperiert werden, einmal vereitelte Rezidivieren eines Karzinoms den Dauererfolg.

35) Beiträge zur pathologischen Anatomie der hämorrhagischen Retinalapoplexie durch Venenverschluß mit nachfolgendem Glaukom, von Meyer. (Inaug.-Diss., Tübingen 1907.) In den 3 untersuchten Fällen war die Thrombose stets anatomisch nachzuweisen. Nur einmal war die Papille ausgehöhlt, der Kammerwinkel war in allen 3 Fällen verlötet. Über den ursächlichen Zusammenhang der hämorrhagischen Netzhauterkrankung mit der intraokularen Drucksteigerung klärte uns auch diese Untersuchung nicht auf.

36) Ein Fall von traumatischer seröser Iriscyste mit späterer eitriger Glaskörperinfiltration von der adhärenten Narbe aus, von Schneider. (Inaug.-Diss., Jena 1907.) Kasuistik.

37) Vorbeugungsregeln gegen Alkoholismus und Säuglingssterblichkeit, von Suarez de Mendoza. (Paris, Internationaler Bund der Mütter.) Je 50 Thesen zur Bekämpfung jener „Volksgeißeln". Die zweifellos ehrlich gemeinten und das Beste mit heiligem Eifer erstrebenden Sätze schießen manchmal über das Ziel hinaus. Es wäre bedauerlich, wenn dieses Zuviel der Verbreitung der Bewegung in Frankreich Feinde machen und Abbruch tun sollte.

38) Beitrag zur pathologischen Anatomie der Keratitis disciformis, von Bartels. (Inaug.-Diss., Gießen 1907.) Der Fall stützt die Ansicht von Peters, daß die Kerat. disciformis eine Abart des Herpes ist.

39) Über die Diplobazillen-Conjunctivitis mit besonderer Berücksichtigung der Hornhautkomplikationen. von Bartz. (Inaug.-Diss., Rostock 1907.) Vom Juli 1905 bis Juli 1907 wurden in Rostock unter 6591 Augenkranken 210 = 3,18 % Fälle von Diplobazillen-Conjunc-

tivitis beobachtet, von denen 23 durch Hornhautgeschwüre, Iritis oder Hypopyon kompliziert waren. Neunmal ging ein Trauma voraus. Das Zink, das bei der Diplobazillen-Conjunctivitis so Hervorragendes leistet, versagt bei der Behandlung der Komplikationen öfter, so daß anderweitige therapeutische Maßnahmen (Spaltung nach Saemisch, Galvanokaustik) nötig wurden.

40) Über Behandlung von Augenverletzungen, von Lange. (Sammlung zwangloser Abhandlungen, VII, 5. Halle a. S., Marhold, 1908.) Kurz und klar bespricht Verf. die Behandlung der Verletzungen, die auf oder in das Auge fliegende Fremdkörper erzeugen, die durch scharfe oder spitze Gegenstände, durch stumpfe Gewalt und durch thermische und chemische Reize bedingten. Er rät aus perforierenden Wunden vorgefallene Gewebsteile nie zu reponieren, sondern stets abzukappen. Eisensplitter sollen stets aus dem Auge extrahiert werden; freilich können ganz kleine, glühend, also aseptisch eingedrungene Eisensplitter dauernd reaktionslos vertragen werden, wie ein vom Verf. seit 7 Jahren beobachteter Fall beweisen soll.

41) Untersuchungen über die Fovea der menschlichen Netzhaut und besonders über das Gebiet der centralen Zapfen, von Rochon-Duvigneaud. (Arch. d'anat. microscop., IX, 2.) Vier Bulbi wurden in Dämpfen einprozentiger Osmiumsäure und dann in einer Mischung von Osmiumsäure mit Müllerscher Flüssigkeit (1 : 10) gehärtet. Die centralen Zapfen sind 70—75 μ hoch und werden von der Mitte nach der Peripherie dicker ($2^1/_2$ μ bis 3 μ); die stäbchenfreie Zone ist 150 μ groß. Die centrale Schicht der äußeren Körner ist 8 Lagen von Körnern = 48 μ hoch. Die inneren Körner fehlen im Centrum, 350 μ weit fehlen auch die Ganglienzellen.

42) Ein Beitrag zur Bakteriologie der Conjunctivitis, von Mende. (St. Petersb. med. W., 1908, Nr. 17.) Von 234 akuten oder subakuten Bindehautentzündungen boten 76 keinen deutlichen bakteriologischen Befund; in 57 Fällen war der Erreger der Koch-Weeks'sche Bazillus, in 37 der Diplobazillus Morax-Axenfeld, in 19 der Gonococcus, in 17 der Pneumococcus, in 2 der Streptococcus, in 26 Fällen waren es nicht klassifizierbare Keime.

43) Die Betrachtung des Augenhintergrundes im durchfallenden Lichte mittelst Durchleuchtung der Orbita von der Nasenrachengegend her. Mitteilung einer neuen Methode der Untersuchung des Augenhintergrundes und des Bulbusinnern, von Hertzell. (Berl. Klin. Woch., 1908, Nr. 24.) In den hinteren Teil der Mundhöhle wird ein Beleuchtungsapparat eingeführt, die Pupillen leuchten hell auf, und man kann nun durch direkten Einblick ein genaues Bild des Hintergrunds erhalten, ohne durch Reflexe gestört zu sein. Man untersucht also im durchfallenden Lichte. Die Methode soll „die Betrachtung von Dingen, die auch der ophthalmoskopischen Untersuchung zugänglich sind, unter veränderte und teilweise erleichterten Bedingungen" gestatten. Auch soll die Diagnose manches mit den bisherigen Spiegeluntersuchungen nicht diagnostizierbarer Veränderungen der Bulbuswände und der Orbita möglich sein. Schließlich soll das Verfahren den Demonstrationsaugenspiegel ersetzen können und der Photographie des Hintergrundes leicht dienstbar zu machen sein.

44) Die Fulgurationsbehandlung der Krebse nach Keating-Hart, von Rosenkranz. (Berl. Klin. Woch., 1908, Nr. 20.) Karzinom des rechten Augenwinkels, das auf die Orbita übergegriffen und den Bulbus zerstört hatte, wurde durch Fulguration beseitigt; ebenso auf den Knochen gewuchertes Karzinom des Lidwinkels und der Wange und ein dreimal

rezidiviertes Carcinoma orbitae. Die Fälle stammen von Keating-Hart selbst.

45) Über Miosis bei reflektorischer Pupillenstarre, von Levinsohn. (Berl. klin. Wochenschr. 1908. Nr. 15.) An dem Krankheitsbilde ist weder eine Beeinträchtigung der Sensibilität noch eine Erkrankung des N. sympathicus (Lähmung des M. dilat. pup.) schuld, vielmehr eine Reizung des Sphincter pupillae. Es liegt dabei aber nicht eine Reizung der centripetalen Pupillenfasern, sondern des centrifugalen Teiles des Reflexbogens vor, die auch die mit Anisokorie einhergehende reflektorische Pupillenstarre bedingt. Der Sitz der Erkrankung ist der Sphincterkern (Edinger-Westphalscher Kern), der als aus 2 Teilen bestehend gedacht wird: einem, der den Lichtreiz in Sphinkterkontraktion umsetzt und einem, der den akkommodativen Reiz überträgt. Erkrankung des einen Teils erzeugt reflektorische Starre und falls der andere Teil des Kerns gereizt wird, auch Miosis.

46) Die Serodiagnose der Syphilis in der Ophthalmologie, von Cohen. (Berl. klin. Wochenschr. 1908. Nr. 18.) Die Wassermann'sche Reaktion wurde an 64 Kranken gemacht. Unter 23 positiven Fällen waren 8 mit klinisch sicher nachgewiesener Lues, darunter 6 Iritiden, ferner eine Neuroretinitis mit staubförmigen Glaskörpertrübungen und eine Abduzensparese bei beginnender Tabes; 15 Kranke mit positivem Ausfall der Reaktion waren luesverdächtig, zum Teil war die Augenkrankheit und die positive Reaktion der einzige Anhalt für die Diagnose (Iritis, Keratitis diffusa, Chorioiditis disseminata, Glaskörperstaub, Neuroretinitis, Augenmuskellähmungen). Unter 41 negativ verlaufenen Reaktionen waren 5 Fälle mit klinisch sichergestellter Lues, die 36 andern Fälle boten außer der Augenaffektion kein für Lues verdächtiges Symptom. In einer Reihe dieser Fälle zeigte der positive Ausfall einer Tuberkulinkur, daß es sich um tuberkulöse Prozesse handelte. Die Reaktion gibt also bei negativem Ausfall sehr wichtige diagnostische und therapeutische Weisungen, ihr positiver Ausfall ist direkt ausschlaggebend in dieser Richtung.

47) Die Technik, Zuverlässigkeit und klinische Bedeutung der Wassermann'schen Reaktion auf Syphilis, von Georg Meier. (Berl. klin. Wochenschr. 1907. Nr. 51.) Als Antigen wurde nur die Leber luetischer Foeten benutzt, das Serum war meist von 1 : 5 verdünnt = 0,2 ccm, daneben kam zur Feststellung einer gewissen Reaktionsbreite 0,1 ccm zur Verwendung. Die Sera sind möglichst frisch zu verarbeiten. Es sind durch Aderlaß 6—8 ccm Blut zu entziehen, die die notwendigen 1,4 ccm Serum geben. Von der eben lösenden Dosis des Hämolipins wird das $2^1/_2$—3fache angewendet. Von den Kontrollversuchen ist der wichtigste die Prüfung der zu untersuchenden Sera gegen normalen Extrakt. Die Technik der Reaktion erfordert durchaus einen erfahrenen Experimentator. Verf. untersuchte 181 Sera von Individuen, die an Lues sicher litten oder gelitten hatten, und 21 Sera von Leuten, bei denen keine Lues nachweisbar war. 148 = 81,7 % ergaben positives, 5 = 2,7 % fragliches, 28 = 15,6 % unsicheres Resultat bei den sicher Luetischen; die 21 nicht Luetischen ergaben alle negatives Resultat. Positive Reaktion kann in allen Stadien vorkommen, in den späteren Stadien häufen sich die starken Reaktionen; tertiäre Lues ergibt stets positive (fast nur starke) Reaktion. Negativer Ausfall bei sicherer Syphilis kann verschiedene Ursachen haben: die Reaktion wurde in einem zu frühen Stadium angestellt, noch ehe der Körper auf die Infektion mit der Erzeugung von Antikörpern geantwortet hat; der Prozeß kann ausgeheilt sein, so daß die Anti-

körper verschwunden sind; manche infizierten Personen haben keine Antistoffe produziert, was man ja auch bei anderen Infektionskrankheiten (Typhus) beobachtet. Die latenten, d. h. sicher infizierten, aber von Symptomen freien Fälle, von denen 36 untersucht wurden, zeigen im 1. Jahre nach der Infektion noch reichlich Antikörper; die stets eingeleitete Hg-Kur beeinflußt also die Antikörper nicht; bei tertiärer Lues kann das Serum nach beendigter Kur mehr Antikörper enthalten als bei Beginn. In den längere Zeit latenten Fällen vermißt man die Antikörper. Positiv reagierten von 25 Primäraffekten 17; 42 sekundären Exanthemen 39; 42 sekundären Rezidiven 39; alle 16 tertiär und alle 4 malignen Luetischen; 6 von 8 Fällen mit Lues des Zentralnervensystems, 3 von 4 hereditär und 29 von 36 latent Luetischen; 4 klinisch ausgeheilte Luetiker reagierten negativ. Positive Reaktion sichert die Diagnose Lues. Spezifische Kur ist da nötig, wo die Serodiagnostik den syphilitischen Charakter von Symptomen nachweist, sowie bei latenten Fällen mit positiver Reaktion, wenn seit der letzten Kur ein gewisser Zeitraum verstrichen ist. Sollte die mehrfach gemachte Beobachtung des Ansteigens der Antistoffe kurz vor Ausbruch eines Rezidivs überall gemacht werden, so wäre an eine prophylaktische Kur zu denken. Die Deutung und Behandlung latenter Fälle mit negativer Reaktion ist sehr schwierig.

48) Über die Entwicklung und den gegenwärtigen Stand der Serodiagnostik gegenüber Syphilis, von A. Wassermann. (Berl. klin. Wochenschr. 1907. Nr. 50 u. 51.) Verf. widerlegt Weil und Braun, die das klinische Zustandekommen der Reaktion zugaben, aber ihre Spezifizität leugneten, weil spezifisches Serum auch mit Extrakten aus nicht syphilitischen Organen reagiere. Verf. betont, daß bei Verwendung frischer Extrakte etwas derartiges nicht vorkommt. Er geht dann auf die Bedeutung der lipoiden Stoffe ein, die mit dem luetischen Serum die Reaktion ergeben; mit der Serumreaktion wird die Eigenschaft der Körpersäfte des Syphilitikers nachgewiesen, sich mit gewissen Lipoiden zu binden. Mit der Reaktion wird also ein Toxin nachgewiesen und nicht ein dem Körper nützlicher Antikörper.

49) Über neuere Untersuchungsergebnisse bei der sympathischen Ophthalmie, von Lenz. (Berl. klin. Wochenschr. 1908. Nr. 17,) Das anatomische Bild der sympathischen Augenentzündung ist ein spezifisches, sie von andern Formen chronischer Uveitis trennendes; nur Augen mit diesem anatomischen Befund sind sympathiefähig; die spezifische Infiltration des sympathisierenden Auges ist auch hinsichtlich ihrer Entstehung der im sympathisierten Auge gleich. Von allen Theorien hat die der spezifischen Metastase die größte Wahrscheinlichkeit für sich.

50) Westnik Ophthalmologii, Nr. 4, Juli—August 1908. S. Otschapowsky: Über die Lepra-Erkrankungen des Auges. K. Orlow: Alveolärer Echinokokk des oberen Lides. W. Baratz: Zur Untersuchungstechnik des Astigmatismus. P. Botschkowsky: Trachom als Blindheitsursache in Rußland. M. Isupow: Ein Fall vom traumatischen pulsierenden Exophtalmus. A. Natanson jun.: Ein Fall von subkonjunktivalem Abszeß. Referate. Bericht über die 34. Versammlung der Ophthalmologischen Gesellschaft zu Heidelberg 1907. Ophthalmologische Chronik.

Kurt Steindorff.

Um Einsendung von Separatabdrücken wird gebeten (Berlin NW. 26 Schiffbauerdamm).

Verlag von Veit & Comp. in Leipzig. — Druck von Metzger & Wittig in Leipzig.

Centralblatt

für praktische

AUGENHEILKUNDE.

Herausgegeben von

Prof. Dr. J. Hirschberg, Geh. Med.-Rat, in Berlin.

Unter ständiger Mitwirkung der Herren Dr. ANCKE in München, Dr. BERGER in Paris, Prof. Dr. BIRNBACHER in Graz, Dr. BRAILEY in London, Dr. BRUNS in Steglitz, Prof. Dr. CL. DU BOIS-REYMOND in Schanghai, Dr. CZELLITZER in Berlin, Prof. Dr. E. EMMERT in Bern, Prof. Dr. C. GALLENGA in Parma, Dr. GINSBERG in Berlin, Prof. Dr. GOLDZIEHER in Budapest, Dr. GORDON NORRIE in Kopenhagen, Prof. Dr. HORSTMANN in Berlin, Dr. ISSIGONIS in Smyrna, Prof. H. KNAPP in New York, Prof. Dr. KRÜCKOW in Moskau, Dr. LOEBER in Berlin, Dr. MAY in Berlin, Lt. Col. F. P. MAYNARD, I. M. S. Calcutta, Dr. F. MENDEL in Berlin, Dr. MOLL in Berlin, Dr. W. MÜHSAM in Berlin, Dr. NEUBURGER in Nürnberg, Dr. PERGENS in Maeseyck, Prof. Dr. PESCHEL in Frankfurt a. M., Dr. PURTSCHER in Klagenfurt, Dr. M. REICH in Petersburg, Med.-Rat Dr. SCHEER in Oldenburg, Prof. Dr. SCHENKL in Prag, Prof. Dr. SCHWARZ in Leipzig, Dr. SPIRO in Berlin, Dr. STEINDORFF in Berlin, Dr. STIEL in Köln.

Monatlich ein Heft. Preis des Jahrganges 12 Mark. Zu beziehen durch alle Buchhandlungen des In- und Auslandes und die Postanstalten des Deutschen Reiches.

1908. Zweiunddreißigster Jahrgang. September.

Inhalt: **Original-Mitteilungen.** I. Ein seltner Fall von Solitär-Tuberkel der Aderhaut. Von Dr. **Julius Fejér**, ordin. Augenarzt. — II. Über Augen-Krankheiten in Japan. Von Dr. **Komoto** in Tokio (Japan).

Neue Instrumente, Medikamente usw. Lid-, Faß und Umstülpungs-Pinzette. Von Primärarzt Dr. J. Eisenstein in Szeged (Ungarn).

Neue Bücher.

Gesellschaftsberichte. Bericht über die 34. Versammlung der Ophtalmologischen Gesellschaft, Heidelberg 1907.

Journal-Übersicht. I. A. v. Graefe's Archiv f. Ophthalmologie. LXVII. 3 und LXVIII. 1.

Vermischtes. Nr. 1—4.

Bibliographie. Nr. 1—13.

[Mitteilung aus dem St. Margaretenspitale zu Budapest.]

I. Ein seltener Fall von Solitär-Tuberkel der Aderhaut.

Von Dr. **Julius Fejér**, ordin. Augenarzt.

Die Tuberkulose der Aderhaut wurde zuerst von MANZ beschrieben; den Zusammenhang desselben mit der miliaren Tuberkulose beleuchtete COHNHEIM zehn Jahre später. Man unterscheidet zwei Haupt-Typen, und zwar die miliare und die chronische Form. Mit der ersten will ich mich nicht befassen; von der zweiten soll erwähnt werden, daß WAGENMANN zwei ineinander übergehende Formen der chronischen Entzündung der

Aderhaut unterscheidet, und zwar die diffuse, auf die ganze Aderhaut sich erstreckende und die circumscripte, ausgesprochen geschwulstähnliche Entzündung. Bei der ersten Form ist die Aderhaut mehrfach verdickt und umgewandelt in eine tuberkulöse Granulationsmasse, in welcher zahllose Riesenzellen und mit verschwommenen Grenzen versehene Knötchen zu finden sind. Bei der zweiten Form ist nur ein kleiner Teil der Aderhaut tuberkulös degeneriert, welcher den Boden bildet einer im Innern verkästen, in die innere Augenhöhle prominierenden Geschwulst, welcher entsprechend die Netzhaut abgelöst, degeneriert und manchmal total nekrotisch ist.

Nach dieser kurzen Besprechung der pathologischen Anatomie der Aderhaut-Tuberkulose will ich einer 36 Jahre alten Dame gedenken, die am linken Auge zuerst im August 1907 eine Entzündung in einem Badeorte bekam. Sie kam sogleich nach Budapest zurück. Ich diagnostizierte bei ihr eine im inneren-unteren Quadranten des Bulbus befindliche, schmerzhafte, tiefe Skleritis, welche in 10 Tagen, nach Benutzung der gebräuchlichen Mittel zwar heilte, aber mehrmals rezidivierte: es blieben am erwähnten Orte des Bulbus eine gewisse Empfindlichkeit und einige erweiterte Venen zurück. Bei den letzten zwei Anfällen nahm auch die Iris an der Entzündung teil; es bildeten sich einige Synechien, welche auf Atropin zerrissen, so daß die Pupille sich erweiterte. Die Spuren der abgelaufenen Iritis sind noch immer sichtbar in Form von — auf der vorderen Linsenkapsel befindlichen — Pigmentschollen. Das Sehvermögen blieb immer gut, der Augenhintergrund normal.

Bezüglich der Ätiologie der Skleritis will ich bemerken, daß die Dame Lues negiert; aber desto mehr objektive Daten stehen hinsichtlich der Tuberkulose zur Verfügung. Vor 5 Jahren litt sie an Spitzenkatarrh und Pleuritis, vor 4 Jahren machte sie eine tuberkulöse Peritonitis durch, bei welcher Gelegenheit die Tuben und Ovarien tuberkulös degenerierten, und im vorigen Jahre mußten eiternde Lymphdrüsen dreimal geöffnet und ausgekratzt werden; sie heilten sogar bis jetzt nicht zu. Ein Töchterlein starb vor ein paar Jahren an Tuberkulose, die andre 16 Jahre alte Tochter verbrachte den ganzen Winter wegen Spitzenkatarrh in Davos.

Ende September begleitete sie ihre Tochter — wegen Impfungen — nach Davos zu Spengler, wo sie selbst bis zum 20. Oktober blieb; bekam einige Tuberkulin-Injektionen, und als sie zurückkam, besuchte sie mich und klagte, daß etwas vor ihrem linken Auge schwebte, trotzdem ihr centrales Sehen normal blieb.

Das linke Auge war reizfrei, nur ein paar erweiterte Venen innen-unten in der Sklera deuteten auf eine intraokuläre Stase hin; die brechenden Medien klar, die Papille und ihre Grenzen normal; wenn aber die Patientin nach innen-unten blickt, so macht sich sogleich innen-unten eine scharf begrenzte, in den Glaskörper hineinragende Geschwulst bemerkbar, über welcher die

Netzhaut straff, aber abgehoben, und die Gefäße von der Spitze der Geschwulst steil in die Tiefe hinunterfallen. Die gewöhnlich vorkommende abgehobene Netzhaut ist bläulich, in Falten geworfen, während bei dieser Abhebung eine gelbliche Masse durchschimmert, keine Falten wirft, scharf begrenzt ist und ohne Übergang aufhört. Was die ophthalmoskopische Größe der Geschwulst betrifft, so muß ich sie mit einer kleinen Erbse vergleichen; sie liegt von der Papille 2 papillenweit, zu der Ora serrata; den höchsten Punkt der Geschwulst sehe ich mit konvex 6,0 D., sie prominiert daher 2 mm in den Glaskörper. Aus der Messung der Refraktion ist sogar ersichtlich, daß der Rand der Geschwulst auch 1 mm hoch sei.

Aus dem am 25. Oktober aufgenommenen Gesichtsfelde ist auch ersichtlich, daß die Geschwulst sich unten-innen befindet, weil der obere-äußere Quadrant des Gesichtsfeldes fehlt, während sein innerer-oberer Quadrant verengt ist. Das Sehvermögen war trotz diesem Befunde $^5/_{10}$, Patientin liest die zweite Reihe des Csapodi'schen Lesebuchs. Die Tension des Auges war normal.

Es unterlag keinem Zweifel, daß die Netzhaut von einer scharf begrenzten tuberkulösen Geschwulst abgehoben worden ist, welche mit der Skleritis im Zusammenhang stand, d. h. sie entwickelte sich auf einer chronisch entzündlichen Grundlage. Das mit Prof. Gross gehaltene Konsilium bestätigte vollauf meine Annahme, und es wurde beschlossen, bei der Dame eine Tuberkulin-Injektionskur vorzunehmen, zu welcher Aufgabe Dr. Lásalo sich bereit erklärte.

Die Dame bekam Tuberkulin-Injektionen von Ende Oktober bis zum 25. Februar, angefangen mit $^1/_{10000}$ mg des Lornan-Filtrats bis zu $^5/_{100}$ mg. Wie Dr. Lásalo bemerkt, ging die Dosierung im langsamen Tempo vorwärts, weil öfter leichte Reaktionen auftraten; dieses Symptom wurde bei gutartiger Tuberkulose gewöhnlich beobachtet. Vom Bodin-Filtrat bekam sie nur zwei minimale Dosen ($^1/_{10000}$ mg), weil sie es außerordentlich schlecht vertrug, indem sie außer der lokalen Reaktion mit Fieber reagierte. Nach der Erklärung des Dr. Lásalo und nach der Hypothese Spengler's imponiert das Krankheitsbild als eine Perlsuchts-Infektion, und diese Annahme scheint der chronisch-gutartige Verlauf auf der ganzen Linie zu bestätigen.

Die Geschwulst zeigte keine Veränderung, die Sehschärfe sank auf $^5/_{10}$ gegen Ende Februar; es zeigten sich rings herum um die Geschwulst kleine gelblich-weiße Plaques, und die Grenzen der Papille waren verschwommen. Ich hielt die gelblichen Flecke für kleine miliare Knötchen.

Ende Februar faßte die Dame den Entschluß zu Spengler nach Davos zu fahren, teils um die Tochter zu besuchen, teils sich einer spezifischen Spengler'schen Behandlung unterwerfen zu lassen. Unterwegs konsultierte sie Prof. Fuchs in Wien, der den an mich adressierten Brief

folgendermaßen anfing: „Ich teile vollkommen Ihre Auffassung des Prozesses.“ Prof. Fuchs empfahl ebenfalls Tuberkulin, ob nach Hippel oder Spengler, das hielt er für gleichwertig.

In Davos verbrachte die Patientin 2 Monate, bekam Injektionen von Spengler, und aus den zur Verfügung stehenden Fieberkurven ist ersichtlich, daß das Fieber 37,5° selten erreichte.

Nach ihrer Rückkehr meldete sie sich wieder am 9. Mai; die Form, das Aussehen der Geschwulst hat sich nicht geändert, aber die sie umgebenden miliaren Knötchen verschwanden, um die Geschwulst entstand ein halbkreisförmiger gelblicher Bogen. Die Grenzen der Papille sind noch stärker verschwommen, die Sehkraft sank auf $^5/_{15}$; in der Nähe ist sie nur imstande, die vierte Reihe des Csapodi'schen Lesebuches zu lesen. Die Tension des Auges blieb ständig normal. Ende Mai litt sie acht Tage lang an Iritis mit großen Schmerzen; die Pupille erweiterte sich gehörig, der Prozeß lief ab, die Sehkraft sank aber auf $^4/_{70}$, dessen Ursache im Fortschreiten des tuberkulösen retinitischen Prozesses lag, die Grenzen der Papille waren immer trüber, und in ihrer Umgebung entstanden neue gelbliche Infiltrate. Der obere Teil des Gesichtsfeldes fehlt vollständig, der untere äußere Teil ist stark eingeengt.

Das weitere Schicksal der Solitär-Tuberkel der Aderhaut hängt immer von dem Umstande ab, wo sitzt die Geschwulst? vorn oder hinten, in der Nähe der Sehnerven. Die vorne sitzende Geschwulst verkäst selten, durchbricht den Glaskörper, wo Abszesse entstehen und der ganze Augapfel in Panophthalmie zugrunde geht; oder sie durchbricht die Sklera und erscheint an der äußeren Oberfläche des Bulbus. Wenn sie aber in der Nähe des Sehnerven sitzt, kann sie nach dem Gehirn kriechen und allgemeine miliare Tuberkulose und Meningitis verursachen. Diejenigen Fälle, bei welchen der ganze Augapfel atrophiert, gehören zu den Seltenheiten, solche sind aber in der Literatur beschrieben.

Bezüglich der Therapie standen zwei Wege vor uns: enukleieren oder die Tuberkulin-Injektionen fortzusetzen. Ein kleiner Teil der Autoren preist die Enukleation, Axenfeld empfiehlt sie nur in dem Falle, wenn die Geschwulst in der Nähe des Sehnerven sitzt, während beim äquatorialen Sitze er die konservative Behandlung, d. h. die Tuberkulin-Injektionen befürwortet. In einer Sitzung der British med. Association (1905) hielt man eine Diskussion über die Pathologie und Therapie der intraokulären tuberkulösen Geschwülste, bei welcher Gelegenheit Hess und Stern sich in dem Sinne äußerten, daß Tuberkulin nur einen diagnostischen Wert besitze, Thompson und Shaw über Fälle referierten, welche 3 Wochen nach der Enukleation letal endeten.

Der größere Teil der Beobachter sind Anhänger der konservativen Behandlung, sie indizieren die Enukleation nur im Falle unerträglicher glaukomatöser Schmerzen. Fuchs äußerte sich in bezug auf diesen Fall,

„die Prognose sei schlecht, doch erlebt man gerade in solchen Fällen manchmal recht überraschende Heilungen bei Augen, die schon zur Enukleation reif schienen."

Die fachgemäße Tuberkulin-Therapie führte zu keinem Resultate in diesem Falle; wir legen zur Zeit Hauptgewicht auf gute Luft und Ernährung und setzen Vertrauen in die gutartige, speziale Heilungstendenz ihrer Tuberkulose.

Den Fall habe ich in der Jahres-Sitzung (1908) der ungarischen Augenärzte vorgestellt.

II. Über Augen-Krankheiten in Japan.

Von Prof. Dr. **Komoto** in Tokio (Japan).

Vom Standpunkt der ophthalmologischen Geographie betrachtet sind die Augen-Krankheiten vielleicht diejenigen, welche ein großes Interesse haben würden, da sie ja schon je nach der Rasse, nach dem Klima und ganz besonders je nach der Kultur des betreffenden Volkes eine große Differenz aufweisen können. Da es nun gewiß vielen Herrn Kollegen willkommen sein würde, eine kurze Übersicht zu haben von dem Zustand unsrer Augen-Krankheiten, so versuche ich sie im folgenden von Kapitel zu Kapitel durchzugehen, indem ich nun eine kurze Beschreibung von den wichtigsten Krankheiten gebe, aus meiner 20jährigen Erfahrung, welche fast über 150000 Augenkranke umfaßt, und indem ich auch dazwischen einige kasuistischere Fälle kurz vorführe, welche mir wegen der Eigentümlichkeiten oder Seltenheit unvergeßlich geblieben sind. Dabei bitte ich um Entschuldigung, wenn ich auch in betreff der Häufigkeit mehr subjektiv vorgehe, da es mir unmöglich ist, immer mit der Prozentzahl einen Vergleich aufzustellen.

I. Unter den Lidkrankheiten ist, ausgenommen das Gerstenkorn und Hagelkorn, welche beide zusammen fast 2% ausmachen, die Blepharitis natürlich die häufigste, wie es überall so ist, und auch geschichtlich die am längsten bekannte Krankheit, wie man es schon in den ältesten chinesischen Büchern findet. Die gräßlichste Form davon, welche oft mit Trachom kompliziert ist, sieht man besonders bei den indolenten Bauernjungen, während die mehr leichte Form bei Stadtbewohnern viel häufiger vorzukommen scheint. Aber diejenige Blepharitis, welche auf einer skrofulösen Basis spontan oder mehr als eine Komplikation einer skrofulösen Keratoconjunctivitis zum Vorschein kommt, scheint hier in Japan relativ seltner zu sein, als in Europa. Die Zahl der Kranken, welche gerade wegen der Blepharitis unsre Poliklinik besucht haben, beläuft sich auf 1,8%, darunter die Männer etwas mehr, als die Frauen (10:7).

Nächst Blepharitis ist am Lidrand die Trichiasis die häufigste und un-

angenehmste Krankheit, welche leider hier wegen Trachom als Komplikation eine unvermeidliche ist. Genaue Prozentzahl läßt sich nicht angeben, weil man die leichten viel übersieht.

Was die Anomalien der Lidstellung betrifft, so kann ich sagen, daß das Entropium und Ektropium je nach der Rasse bzw. je nach der normalen Lidstellung in der Häufigkeit eine große Differenz zeigen können. So finden wir bei uns das Entropium relativ häufiger und das Ektropium relativ weniger als in Europa; z. B. Ektropium senile ist hier eine große Seltenheit. Dagegen ist das Ektropium cicatricosum infolge der Verbrennung sehr häufig bei Bauern, weil bei ihnen als Ofen ein flaches großes Feuerbecken (Jurusi) im allgemeinen Gebrauch ist. Auch das Ektropium infolge der Orbitalrand-Karies ist gar nicht selten. Das gräßlichste Beispiel davon habe ich einmal bei einem Kinde gesehen, bei welchem alle vier Lider wegen der Karies vollkommen ektropiniert gewesen sind. Kurz, man hat hier im Narben-Ektropium reichlich Gelegenheit, all das verschiedene Verfahren der Autoren selbst zu probieren und ein eigenes Urteil zu besitzen auf der Tat der mannigfaltigen Erfahrung.

In betreff der Muskelkrankheiten kann ich sagen, daß jener Lidkrampf, welcher mit Lichtscheu zusammen bei skrofulöser Keratoconjunctivitis so häufig vorkommt, hier in Japan relativ selten zu sein scheint, weil man eben die letzte Krankheit, wenn auch immer noch häufig, aber nicht in so argem Zustand vorfindet, wie in Europa.

Essentieller Blepharospasmus kommt nur ab und zu vor, besonders bei Frauen; einen höheren Grad davon habe ich nur zweimal gesehen. Ursache dazu ist gewöhnlich unbekannt; therapeutisch habe ich einige Male versucht, mit Alkohol-Injektion tief im Wurzelgebiet der Facialis den Krampf zu stillen, was aber meistens eine vergebliche Arbeit war, weil die Stillung des Krampfes fast immer nur eine vorübergehende war und somit das Rezidiv bald wiederkehrte. Nur einmal gelang es uns einen schönen Erfolg zu erzielen, da der Krampf vollkommen aufhörte, nachdem vorher eine Zeitlang eine totale Gesichtslähmung aufgetreten ist.

Vom Lidgeschwür habe ich das syphilitische in aller verschiedener Form und Größe gesehen; davon ist ein Fall mir noch unvergeßlich geblieben; nämlich ein großes, tiefes Geschwür war bei einem 15jährigen Mädchen auf dem rechten Oberlid, welches von links nach rechts in seiner ganzen Breite angefressen war. In einem andren Fall war bei einem 1jährigen Kinde auf dem rechten Unterlide ein tiefes Geschwür, welches das Unterlid auf der äußeren Hälfte tief bis zum Orbitalrand angefressen hat, aber ohne den Knochen selbst zu berühren. Sonst habe ich von einem primären syphilitischen Geschwür noch keinen einzigen Fall zu sehen gehabt.

Da Lupus überhaupt hier bei uns sehr selten ist, so habe ich nur dreimal dessen Geschwür auf dem Unterlid gesehen; bei einem davon bin ich vor 15 Jahren gezwungen gewesen, nach der Heilung zur plastischen Opera-

tion das italienische Verfahren mit Erfolg zu benutzen, was in Japan die erste Probe war.

Lidkarzinom ist sehr selten; ich habe es nur einige Male getroffen, was mit dem europäischen Verhältnis verglichen, immerhin sehr auffallend ist. Auch vom Karzinom am Limbus conjunctivae kann ich gleiches sagen, denn ich habe noch keinen einzigen Fall getroffen. Ein Fall von Lidkarzinom ist insofern sehr interessant, da das karzinomatöse Geschwür am rechten Unterlidsrand auftrat infolge von Xeroderma pigmentosum, und sich weit bis zum Bulbus ausgebreitet hatte. Bei einem andren Kranken habe ich ebenfalls infolge derselben Krankheit ein großes Pigmentsarkom auf dem linken Oberlide gesehen. Metastatisches Sarkom habe ich nur einmal beobachtet auf beiden Oberlidern einer Frau infolge von Mediastinaltumor.

Von angeborenen Anomalien ist die Ptosis die häufigste, so daß ich oft zur Operation gezwungen bin, während die andren, wie angeborenes Kolobom, sehr selten sind; ich habe es nur zweimal gesehen, einmal bei einem Kinde an beiden Oberlidern, das andre Mal bei einem Erwachsenen am rechten Oberlid und zwar mit einer entsprechenden Furche an dem rechten Nasenflügel.

Xanthelasma sieht man nicht selten; so habe ich einen höchst interessanten Fall gesehen, welcher ein kleines Kind betraf, bei welchem je ein großes Xanthelasma auf dem linken Backen und auf der gleichseitigen Mundschleimhaut vorhanden ist, während an beiden Augen auf der äußeren Hälfte des Bulbus ebenfalls je ein großer gelblicher Fleck sich vorfand, welcher beim Aufschnitt eine knorpelige Substanz enthielt. So viel ich weiß, hat Herr van Duyse vor etlichen Jahren einen ähnlichen Fall beschrieben.

Schließlich möchte ich an einen Fall von kongenitaler Elephantiasis erinnern, welche bei einer 21jährigen Frau am linken Oberlide vorkam. Die Kranke ist aus Shikoku und soll die Krankheit von Geburt haben; nur anfangs ist die Schwellung noch sehr wenig deutlich gewesen, aber mit jedem Anfall von Rötung immer mehr auffallender geworden, so daß die Schwellung und Verdickung nicht nur auf dem Oberlid blieb, sondern auch auf Stirn und Schläfe sich ausdehnte, und dabei auch der Stirnknochen teilweise mit verdickt war. Der Fall ist vor einem Jahre von meinem ehemaligen Assistent Dr. Mitzuo mit einer andren Beobachtung zusammen in unsrer Zeitschrift berichtet worden.

Bevor ich dieses Kapitel schließe, möchte ich einen Fall von paradoxer Lidbewegung erwähnen, von welcher ja neulich so oft die Rede gewesen ist. Mein Fall betrifft ein junges Mädchen, bei welchem die Mutter zufällig bemerkte, daß das rechte Oberlid bei ihrer Tochter beim Kauen mit der Mundbewegung spontan nach oben ging. Bei einer genauen Untersuchung stellte es sich heraus, daß jene eigentümliche Bewegung besonders

schön zu sehen war, wenn die Unterkiefer nach vorn oder besser seitlich nach der entgegengesetzen Seite verschoben war.

II. Die Krankheiten des Tränenapparates machen im ganzen fast 1% aller Kranken aus, zwar die chronische Dakryocystitis 0,6% und die akute Entzündung nur 0,09%. Die chronische Dakryocystitis kommt hier auch bei Frauen mehr als bei Männern (40:26) und zwischen dem 30. bis 40. Lebensalter am häufigsten vor.

Die Aktinomykose des Tränenröhrchens habe ich selbst noch nicht getroffen; aber ein schönes Exemplar davon hat Herr Stabsarzt Oguci vor einigen Jahren bei unsrer Versammlung demonstriert.

Die Krankheit der Tränendrüse wird sehr selten gefunden; nur einmal eine akute Entzündung, dann einmal ein Dakryops, bei dessen histologischer Untersuchung an der Zystenwand eine Granulation mit Riesenzellen gefunden worden ist. Von den Tumoren der Drüse wurde Karzinom natürlich am häufigsten gefunden; ganz neulich war ein Tumor operiert worden, welcher sich bei histologischer Untersuchung als ein typischer Zylindrom herausstellte.

III. Während die Lidkrankheiten bei uns fast 8% aller Augen-Krankheiten ausmachen, sind die Konjunktival-Krankheiten natürlich in einer enormen Anzahl vorhanden; nämlich sie machen 60% aller Augen-Krankheiten aus, was aber nicht auffallend ist, wenn man bedenkt, daß das Trachom mit Follikelkatarrh hier endemisch sehr verbreitet und eine tägliche Plage unsrer Poliklinik ist.

Unter dem einfachen Namen von Conjunctivitis oder Konjunktival-Katarrh versteht man bekanntlich alles mögliche und bringt alles darunter zusammen, was die Ursache auch sein mag. Allerdings kann man jetzt etwas exakter und genauer vorgehen, dank dem Fortschritt der Bakteriologie auf diesem Gebiet. Da ich jeden verdächtigen Fall auf Bazillen untersuchen ließ, so kann ich aus meiner Erfahrung ziemlich sicher sagen, daß die Diplobazillen-Conjunctivitis hier nicht selten ist und ebenso typisch verläuft wie in Europa und auch ebenfalls die Pneumokokken-Conjunctivitis nicht selten ist, besonders bei Kindern im April und Mai, was wahrscheinlich von unsren Witterungsverhältnissen abhängig ist; dagegen scheint die Mikrobazillen-Conjunctivitis (mit Koch-Week'schen Bazillen) hier in Tokio äußerst selten zu sein, denn ich habe nur zwei oder drei Fälle gesehen; allerdings ist neulich berichtet worden von andren Orten z. B. von Misaki, daß dort eine epidemische Conjunctivitis mit Koch-Week'schen Bazillen (bis 80% nachweisbar) aufgetreten sei. Aber selbst bei einer genauen Untersuchung gibt es noch viele, wo man nichts findet, wenn auch der Fall verdächtig ist. Somit ist es bei Conjunctivitis immer schwer, jedesmal nach der Ursache die Diagnose zu stellen. Hier in Tokio speziell muß man besonders auf das wechselvolle Witterungsverhältnis Rücksicht nehmen, zumal da der Wind und Staub sehr stark ist, ja oft gerade wie in der

arabischen Wüste; aber mit einer vollen Überzeugung kann ich sagen, daß der Staub selbst als Ursache unsrer Conjunctivitis von wenig Belang ist, höchstens könnte er eine indirekte Beziehung haben auf die Ansteckung eines infektiösen Konjunktival-Katarrhs.

Wenn man nun all die Konjunktivitiden, seien es leichte oder schwere, sei es eines bekannten oder unbekannten Ursprungs, bunt unter einem Namen zusammenbringt, so geht die Prozentzahl derselben bis 10—12% aller Krankheiten, eine Zahl, welche nur vom Trachom überschritten wird.

Das Trachom mit seinem Bruder Follikelkatarrh, ist hier geradezu eine Geißel des Landes, gegen welche leider sehr wenig zu tun ist, da es eine chronische Krankheit ist, welche von der Kultur bzw. von der Lebensweise des Volkes direkt abhängig ist; allerdings muß ich zugeben, daß die Zahl von Trachomkranken bedeutend zu hoch geschätzt worden ist, besonders hier bei der Schuluntersuchung, weil man im Trachomland leicht in jene bekannten Fehler verfällt, bewußt oder unbewußt alle irgend verdächtigen Konjunktivitiden zum Trachom mitzuzählen: ein Fehler, welcher auch in Amerika sehr verbreitet zu sein scheint; denn ich habe viele Auswandrer gesehen, welche nichts als einen leichten Katarrh hatten und doch einfach als Trachom zurückgeschickt worden sind. Man sagt, daß einen Follikelkatarrh zu diagnostizieren sehr leicht sei; allerdings es ist sehr leicht, wenn er nur einfach vorkommt, aber schon schwer, wenn es mit einem mehr oder weniger schweren Katarrh begleitet ist, besonders im Lande, wo das Trachom sehr verbreitet ist.

Beide Krankheiten zusammen machen ungefähr 30% aller Augenkrankheiten aus, davon Follikelkatarrh zu Trachom fast wie 10:20; eine Schätzung welche ungefähr richtig sein kann, mit Rücksicht des oben angegebenen Fehlers, in welchen jeder, selbst der Vertraute verfallen kann.

Da das Trachom auf die Kultur und auf die Wehrpflicht eines Landes einen großen Einfluß hat, so ist unsre Regierung von selbst dahin gekommen, eine präventive Maßregel zu treffen; wenigstens soll das Gespräch darauf gekommen sein, bei der diesjährigen Berufung aller provinzialen Gouverneure. Allerdings habe ich selbst schon seit einigen Jahren Trachomkursus mit den Ärzten gehalten, welche vom Lande zu mir geschickt worden sind. Jetzt ist zum Glück oder Unglück des Landes das Wort „Trachom" ein so verbreitetes geworden, daß fast jedes Schulkind davon etwas zu plappern weiß.

Was die Blennorrhoe anbetrifft, so ist die Häufigkeit ziemlich groß und macht ungefähr 1% aller Kranken aus (natürlich die Blenorrhoe der Neugeborenen und der Erwachsenen zusammengerechnet), besonders ist sie bei männlichen Erwachsenen zwischen 20.—30. Jahre relativ häufig, während sie natürlich bei Frauen viel weniger vorkommt. Die Infektion der Gonokokken ist besonders von der Lebensweise und auch von der Kleidung des be-

treffenden Volks sehr viel abhängig und gerade in der Beziehung sind wir ja nicht viel zu loben.

Die Xerophthalmie ist bekanntlich jene schreckliche geheimvolle Krankheit, welche in Ostasien schon seit alter Zeit bekannt ist und durch die häufige Komplikation von Keratomalacie nur zu oft den armen Kindern das Licht raubt. Doch haben wir glücklicher Weise im Lebertran ein fast spezifisches Mittel, welches zur richtigen Zeit richtig benutzt, fast wie ein Zauber wirkt. Auch hilft die Tierleber sehr gut und war bei den alten Augenärzten ein wundervolles Geheimmittel gewesen. Außer Tierleber lobte man auch fettige Fische, wie Aal und Neunaugen. Einmal bin ich nach Yokohama zu einem Kinde gerufen worden, bei welchem beide Augen infolge einer allgemeinen Krankheit total trüb waren, trotzdem man gute Milch reichlich gab (die Familie ist sehr reich). Als ich dorthin kam, war es um 10 Uhr abends. Da ich eine Xerophthalmie vor mir hatte, so ließ ich dem Kinde tüchtig Lebersuppen geben, welche ich aus einigen frisch gekauften Hühnerlebern bereiten ließ. Nach einigen Wochen fand ich zu meinem Entzücken vor mir ein munteres Kind mit beiden schönen Augen, welche ich und die Mutter vorher fast verloren glaubten.

Die Xerophthalmie ist bei uns unter dem Namen Kamne bekannt und kommt besonders häufig im Monat Mai und Juni vor. Als eine Nachkrankheit habe ich es besonders häufig bei der Masernepidemie gesehen.

Die Diphterie der Conjunctiva ist bei uns sehr selten, so daß ich sie nur einige Male gesehen habe; wo ich sie fand, habe ich immer mit dem Serum eine schöne Heilung gesehen.

Was die skrofulöse Keratoconjunctivitis anbetrifft, so scheint es hier im ganzen etwas weniger vorzukommen als in Europa, doch immerhin recht viel, wie die Zahl (10%) angibt, davon die Keratitis zur Conjunctivitis fast 2:8. Im allgemeinen sieht man hier in der Poliklinik jene skrofulösen Kinder mit Lichtscheu und Lidkrampf, wie ich oben schon angedeutet habe, auffallend selten, im Vergleich mit Europa, obgleich die Tuberkulose hier eben so viel verbreitet zu sein scheint.

Von den andren seltenen Konjunktival-Krankheiten ist besonders hervorzuheben der Frühjahrskatarrh, welcher hier selten vorkommt; man kann es schon Glück nennen, wenn man ihn in einem Jahre einmal oder zweimal treffen könnte. Die Krankheit kommt hier vom April oder Mai bis zum September und zwar fast immer bei den jungen Leuten, wie in Europa, vor; ich habe ihn nie beim Mädchen gesehen. Der Form nach ist die limbare Form weit häufiger, als die konjunktivale. Jetzt augenblicklich habe ich einen Knaben von den Philippinen, welcher die Krankheit am Limbus hat; nach der Angabe soll das jetzige Leiden seit 3 Jahren aufgetreten und immer vom Februar bis zum Juli verschlimmert sein. Ich erwähne dies nur, weil es in Europa nicht bekannt sein kann, daß der Frühjahrskatarrh auch auf den tropischen Philippinen vorkommt.

Die Amyloid- bzw. hyaline Degeneration ist selten, aber schon oft berichtet worden. Ich habe alle verschiedenen Formen gesehen, ja im vorigen Jahre eine sehr seltene Form getroffen, bei welcher der Amyloidtumor am oberen inneren Quadrant der Conjunctiva bulbi links dicht am Limbus aufgetreten ist.

Die Tuberkulose der Conjunctiva ist sehr selten; ich selbst habe während 20 Jahren nur drei Fälle getroffen.

Die Conjunctivitis papulosa habe ich in einer echt charakteristischen Form nur einmal getroffen und ließ den histologischen Befund derselben durch meinen Assistent in unsrer Zeitschrift berichten.

Die Conjunctivitis nach Parinaud ist immer noch auf der Welt eine sehr seltene Krankheit; ich selbst habe noch keinen einzigen Fall gesehen aber im vorigen Jahre ist in Osaka durch Herrn Prof. Mitruo bei uns der erste Fall beobachtet worden, welcher auch bestätigt worden ist durch histologische Untersuchung.

Das Flügelfell ist eine Krankheit, welche bekanntlich bei der niedrigen Klasse häufig vorkommt. Das zeigt schon darauf, daß es je nach der Kultur bei einem Volke mehr vorkommen mag als bei einem anderen.

Tatsächlich sehen wir es hier sehr häufig (fast 1,2%) und quälen uns recht oft mit der Operation bei dem Rezidiv, was auch nicht immer gut gelingt. (Schluß folgt.)

Neue Instrumente, Medikamente usw.

Lid-, Faß- und Umstülpungs-Pinzette.

Von Primärarzt Dr. J. Eisenstein in Szeged (Ungarn).

Die Fixierung des umgestülpten oberen Augenlides behufs operativer Eingriffe an der hinteren Lidfläche, der Übergangsfalte oder dem Lidknorpel wird zumeist in der Weise bewerkstelligt, daß das Ende einer Spatel (Lidplatte) von oben unter das umgestülpte Lid, von einigen auch von unten in die Übergangsfalte des umgestülpten Lides geschoben wird, um das Lid zu stützen, die Fixierung selbst aber mittels einer starken Hakenpinzette oder eines scharfen Doppelhakens, oder auch mittels der Finger-Enden eines geschulten Assistenten besorgt wird. Immer werden also hierzu zwei Instrumente oder doch ein Instrument und die Finger eines Assistenten verwendet, was zur Folge hat, daß — nachdem der Assistent zwei Instrumente mit einer Hand oder ein Instrument und das umgestülpte Lid mit zwei Händen nicht mit voller Sicherheit halten und fixieren kann — bald die Spatel sich verschiebt, bald die Pinzette oder der Doppelhaken ausreißen, bald aber die Finger des Assistenten abgleiten. Diese oft im kritischsten Momente vorkommenden Störungen wirken sehr verzögernd auf den Verlauf von Operationen, die sonst in wenigen Minuten ausführbar wären.

Um nun diesem Übelstande abzuhelfen, habe ich mir ein Instrument anfertigen lassen, welches stützende Platte und fixierende Haken in einem

Stücke vereinigt und die Fixierung des umgestülpten Lides so einfach und sicher gestaltet, daß die Assistenz bei obigen Operationen mit diesem Instrumente von jedermann, auch von einer geschickten Wärterin, ganz gut besorgt werden kann. — Das erste solche Instrument wurde nach meinen Angaben vom Instrumentenmacher M. Taby in Budapest angefertigt, doch hatte dieses noch gerade Branchen, infolgedessen dasselbe bei tiefliegendem Bulbus das Oberlid zu stark nach vorn zog und etwas zerrte. Ich ließ daher die Branchen nahe an ihrem Ende schwach bajonettförmig abbiegen, wodurch dasselbe viel zweckentsprechender wurde und in seiner jetzigen Gestalt — wie ich glaube — jedem Augenarzte behufs Fixierung des umgestülpten Oberlides, mitunter auch behufs Umstülpung verdickter, starrer, schwer beweglicher Oberlider sehr gute Dienste leisten kann.

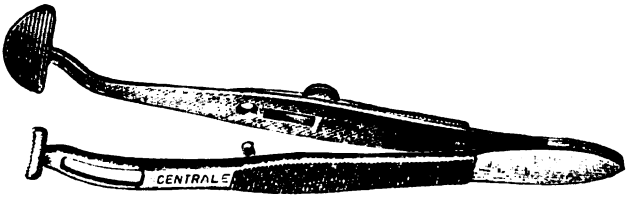

Das hier in halber natürlicher Größe abgebildete Instrument stellt eine größere Charrière'sche Sperrpinzette dar, deren Branchen nahe an ihrem Ende schwach bajonettförmig abgebogen sind. Die eine dieser Branchen trägt an ihrem Ende eine halbmondförmige Platte (gleichsam das quer abgeschnittene Endstück einer Metallspatel), während an das Ende der andren ein scharf gezähnter Querbalken angelötet ist. Die Platte ist 2 mm breit, in der Mitte 9 mm hoch, an ihrer äußeren, schwach konkaven Fläche gut abgeglättet, an ihrer inneren, entsprechend konvexen Fläche quer gerieft. Der Querbalken ist 12 mm lang, $2^1/_2$ mm breit, an seiner äußeren schwach konvexen Fläche glatt, und trägt an dem distalen Rande seiner inneren, schwach konkaven, übrigens auch glatten Fläche eine Reihe scharfer Zähne.

Schiebt man den Querbalken unter den marginalen Teil des Oberlides und drückt die Platte auf die äußere Oberfläche desselben, so kann man durch Vorschieben des Schiebers das Oberlid beliebig fest fassen. In dieser Stellung werden jedoch vorerst die Enden der quer konkaven Platte von der konvexen äußeren Oberfläche des Lides abstehen. Erhebt man nun den Griff des Instrumentes nach oben und legt ihn an die Stirne an, so muß bei dieser Bewegung jedes, auch das widerstrebendste Oberlid sich mit der größten Sicherheit umstülpen, der gerieften konvexen Innenfläche der Platte sich anschmiegen und seine Hinterfläche sowie einen Teil seiner Übergangsfalte so schön glatt ausgespannt präsentieren, daß operative Eingriffe an diesen Teilen und namentlich Tarsektomien mit Leichtigkeit und ohne die geringste Störung auszuführen sind.

Selbstverständlich wird vor Anwendung des Instrumentes die Konjunktiva entsprechend anästhesiert, was ja schon wegen der beabsichtigten Operation zumeist nötig ist. Behufs bloßer Umstülpung des Oberlides ist diese Anästhesierung bei minder empfindlichen Personen nicht unbedingt notwendig.

Das Instrument, welches ich seit zwei Jahren benutze und das sich mir in der Praxis vorzüglich bewährt hat, ist bei der „Centrale für ärztlichen und Hospitalbedarf“ in Berlin, Karlstraße 36, zu haben.

Unser Büchertisch.

Neue Bücher.

1) Ophthalmic Surgery. A Handbook of the surgical operations of the Eyeball and its Appendages as practised at the clinic of Prof. Hofrat Fuchs. By Dr. Joseph Meller, Privatdocent and first Assistent K K. II. University Eye clinic, Vienna. The translation reviewed by Walter L. Pyle, A. M., M. D. . . . With 118 original illustrations. Philadelphia and Vienna, 1908. (262 S.)

Die deutsche Augenheilkunde hat hier dem englischen Sprachgebiet, das überhaupt kein Sonderwerk über Augen-Operationen[1] besitzt, ein reiches Geschenk gemacht, das aber doch auch durch eine deutsche Ausgabe recht bald denjenigen unsrer Fachgenossen, welchen das englische nicht so geläufig ist, bequem zugänglich gemacht werden sollte. Wer den Verf. operieren sah, kennt seine Kompetenz zu einem solchen Werk. Dasselbe ist als technisches Handbuch, durch mustergültige kurze Beschreibung und Abbildung (nach Photographien), geradezu als klassisch zu bezeichnen, selbst von Demjenigen, der über einzelne Operationen und über einzelne Handgriffe andre Überzeugungen, andre Gewohnheiten besitzt. Denn auf dem Gebiet der Kunst-Übung wird man vollständige Gleichförmigkeit weder erwarten, noch erzielen. Dem beginnenden Operateur, der eine gute Anleitung wünscht, kann eine bessere nicht empfohlen werden.

2) Dr. Albert Terrien, der 1897 schon für die Chirurgie von Le Dentu et Delbet eine Abhandlung Maladies de l'oeil (326 S.) geliefert, hat eine neue Ausgabe seines Werkes erscheinen lassen:

Nouveau traité de Chirurgie . . . sous la direction de A. Le Dentu et P. Delbet, XVII, Maladies de l'oeil par Albert Terrien . . . . Avec 142 figures intercalées dans le texte, Paris, Ballière et Fils, 1909.

Terrien erklärt erst den Gang der Untersuchung des Auges, setzt dann die Anästhesie, die Antisepsie und die Instrumenten-Lehre auseinander und bespricht hierauf die Augenleiden in anatomischer Anordnung.

*3) Mitteilungen aus der Augenklinik des Carolinischen Medico-chir. Instituts zu Stockholm. Herausgegeben von Dr. J. Widmark, Prof. der Augenheilkunde. IX. Heft. Mit 1 Tafel und 12 Abbild. im Text. (G. Fischer in Jena) 1908.

*4) Graefe-Saemisch, 143.—145. Lieferung. Basedow'sche Krankheit von H. Sattler, Prof. in Leipzig.

5) The Development of Ophthalmology in America 1800 to 1870, a contribution to ophthalmologic history and biography . . . . . by Albin A. Hubbel, M. D., Ph. D., Prof. of clinical ophth. in the Univ. of Buffalo. 1908, Chicago. (197 S.) Der Verf., einer der gründlichsten Geschichts-Forscher in unsrem Fach, hat nicht eine vollständige Übersicht, sondern nur eine Skizze der Haupt-Faktoren der Entwicklung liefern wollen und wertvolle Biographien und Portraits hinzugefügt.

---

[1] In deutscher Sprache liegt das große Werk von Czermak (1893—1904) jetzt eben schon in der 2. Auflage von Prof. Elschnig vor, sowie der Grundriß von Haab (1904); in französischer das Werk von Wecker (1879) und das von Terrien (1902). Von Abschnitten oder Abhandlungen über Augen-Operationen, die in Lehr- und Handbüchern sowie in Encyklopädien der Augenheilkunde, ja in Handbüchern der Chirurgie sich finden, will ich hier nicht reden.

Der Schluß lautet: The movement must be onward and upward. And when sufficient endowment of schools, teachers and laboratories is provided to meet the needs of research teachers and students, and of experimental pathology, etiology and therapeutics, American ophthalmology will lead and not follow. May not such provision soon come as the crowning recognition by this rich and prosperous country, of a pressing physical, intellectual and scientific need that can not otherwise be satisfied.

Wir wollen das beste hoffen und wünschen. Als ich Claude Bernard's Arbeitsräume in der Sorbonne 1876 besuchte, drückte ich seinem Gehilfen mein bewunderndes Erstaunen aus, wie in so engen Räumen mit so einfachen Instrumenten die bedeutendsten Entdeckungen geleistet worden, — durch das Genie des Forschers. Helmholtz hat seinen Augenspiegel 1851 allein zusammengeklebt und 1873/4 in Berlin, als ich bei ihm arbeitete, ein ganz unzulängliches Laboratorium gehabt. Jetzt sind die Anstalten weit besser, sowohl in Paris, als auch in Berlin.

6) Avis au peuple sur la conservation de la vue et sur les moyens de la rétablir. Mémoire inédit de Pellier de Quengsy, avec une notice biographique par J. Coulomb, Docteur en Médecine. Montpellier, 1908. (246 S.)

Eine interessante, geschichtliche Doktor-Schrift. Schade, daß das verlorene Werk von Pellier nur unvollständig wieder gefunden ist, und daß gerade der wichtigste Teil uns verloren bleibt.

7) La Renaissance de l'ophtalmologie, par le Dr. Julius Hirschberg, Professeur d'ophtalmologie à l'université de Berlin. Traduit de l'allemand par le Dr. Daniël van Duyse, Professeur d'ophtalmologie à l'université de Gand. Avec 13 figures dans le texte et 7 planches. Leipzig, Wilhelm Engelmann. 1908.

Gesellschaftsberichte.

Bericht über die 34. Versammlung der Ophthalmologischen Gesellschaft. Heidelberg 1907. Redigiert durch A. Wagenmann in Jena. (Wießbaden, 1908. J. F. Bergmann.)

Erste wissenschaftliche Sitzung vom 5. August.

Vorsitzender: Axenfeld.

I. Über physiologische, atrophische und glaukomatöse Exkavation, von A. Elschnig in Prag.

Vortr. zieht aus seinen Befunden die Schlüsse, daß eine physiologische Exkavation niemals durch einfachen Sehnervenschwund randständig wird, da das Glia- und Bindegewebe des marklosen Sehnervenstückes bei einfachem Sehnervenschwunde niemals an dem Schwunde der Nervenfasern teilnimmt. Ein vorher nicht physiologisch exkavierter Sehnerv wird niemals durch einfachen Sehnervenschwund in einem ophthalmoskopisch wahrnehmbaren Grade exkaviert.

Angenommen, daß das Glia- und Bindegewebe nicht entsprechend dem Nervenfaserschwunde zunimmt, so kann bei einfachem Sehnervenschwunde eine präexistente physiologische Exkavation nie tiefer, nur flacher und in der Fläche größer werden.

Nur bei Sehnervenschwund durch Glaukom findet zugleich mit dem

Schwunde der Nervenfasern Schwund des Glia- und Bindegewebes statt und nur hier kann an einem vorher nicht exkavierten Sehnerven eine Exkavation stattfinden.

In der Diskussion führt Schmidt-Rimpler im Gegensatze zum Vortr. aus, daß er bei einfacher Sehnervenatrophie ohne Glaukom eine randständige starke Exkavation auftreten sah. Schreiber in Heidelberg widerspricht dem Vortr. Stock erklärt eine lakunäre Atrophie des Sehnerven nicht für charakteristisch für Glaukom, er hat sie bei exzessiv myopischen Augen ohne Drucksteigerung entstehen sehen. Schieck hält die Definition der glaukomatösen Exkavation des Vortr. nach seinen Beobachtungen nicht für richtig. Elschnig bleibt im Schlußwort bei seiner Ansicht.

II. Der Zusammenhang zwischen Nahearbeit und Kurzsichtigkeit von F. Best in Dresden.

Die Mehrzahl der Myopietheorien hat den Fehler, daß sie das Wachstum des Auges von einem äußeren Druck abhängig machen, also einem Faktor, der mit optischen Bedingungen nichts zu tun hat. Vortr. sieht in der Myopie eine Anpassungserscheinung, bei der sich das Auge bei dauernder Beschäftigung in der Nähe für die Nähe einstellt. Als Mittel dient die Akkommodation. Bei der Akkommodation fehlt eine muskuläre Gegenkraft gegen den Musculus ciliaris, seine Tätigkeit wird rein durch eine elastische Gegenkraft, welche Ferneinstellung bewirkt, im Gleichmaß gehalten. Bei lang anhaltender Akkommodation kann die vermehrte Spannung in der Bulbuswand als Wachstumsreiz wirken oder in Fällen von Dehnung am hinteren Pol eine Überdehnung der elastischen Fernakkommodationskraft der Aderhaut bewirken. Daß die Aderhautelastizität am meisten am hinteren Pol leidet, ist dadurch bedingt, daß sie hier am Sehnerven und seiner Umgebung einen Defekt hat.

Myopiedisposition wäre bei stärkerer Ausbildung des meridionalen Anteils des Ciliarmuskels, der in der Aderhautelastizität sein Gegengewicht hat oder bei angeborener Verringerung der Aderhautelastizität am hinteren Pol anzunehmen.

Für die Erhaltung der elastischen Fernakkommodationskraft ist Vollkorrektion der Myopie zu empfehlen, welche einen Zustand mittlerer Beanspruchung schafft.

Bei höheren Graden von Myopie, bei denen die Akkommodation nicht benutzt wird, wirkt der vorhandene Anreiz weiter. Bei Hypermetropie wirkt die Akkommodation nicht dehnend, weil die Anpassungsfähigkeit des Auges nicht so hoch ist.

In der Diskussion spricht Sattler für Entstehung der Achsenverlängerung durch komplizierten äußeren Muskeldruck. Pfalz, Heine, Elschnig sprechen kurz gegen die Auschauungen des Vortr.

III. Vollendung der Serumtherapie des Ulcus serpens, von P. Römer in Würzburg.

Vortr. glaubt eine Exaktheit in der Beurteilungsmöglichkeit der spezifischen Therapie des Ulcus serpens erreicht zu haben, wie sie bei keiner Serumtherapie erreicht ist. Er geht darauf ein, wie sich durch Berücksichtigung der Aggressin-Forschung und der Opsonin-Forschung dies ergab. Er fand, daß nur das Serum hochvirulenter Stämme genügend Heilwirkung zeigte, wie entsprechend der Virulenz der Pneumokokken-Stämme die Gefahren der Infektion wuchsen.

Vortr. geht auf weitere Einzelheiten kurz ein. Er sieht die Bedeutung

des Serums nicht in dem therapeutischen Werte, der durch andere Methoden ebenfalls erreichbar ist, sondern in der spezifischen Prophylaxe, die ausgebaut werden muß.

In der Diskussion bestätigt Gallemaerts die Nützlichkeit des Serums, es sprechen Axenfeld, Schwarz.

IV. Über das Vorkommen bakterizider Substanzen im Bindehautsekret, von M. zur Nedden in Bonn.

Während das Sekret der normalen Konjunktiva und die Tränenflüssigkeit keine bakteriziden Eigenschaften besitzen, wirkt das pathologische Sekret nach des Vortr. Versuchen durchweg keimtötend. Die Wirkung ist um so größer, je stärker die Sekretion ist.

Außer der bakteriziden Eigenschaft der Entzündungsprodukte kommen bei der Heilung der Konjunktivitiden die Anregung zur Phagozytose in Frage und vielleicht noch andere unbekannte Faktoren.

Die Heilwirkung der Adstrigentien ist weniger in direkter Wirkung auf die Keime als darin zu erblicken, daß sie eine vermehrte Transsudation und Hyperaemie und damit eine Durchtränkung des Krankheitsherdes mit heilenden Entzündungsprodukten hervorrufen.

Hierauf beruht die Überlegenheit der Adstringentien gegenüber der Desinfizientien bei den meisten Bindehautkatarrhen. Es fehlt bei den Desinfizientien der anregende Reiz.

Dieser Reiz der Adstringentien muß der Schwere der Entzündung entsprechend dosiert werden.

V. Klinisches und Experimentelles zur Serodiagnostik der Augenerkrankungen, von A. Leber in Berlin.

Am Auge können verschiedenartige Ursachen sich in der gleichen Erkrankungsform äußern, besonders gilt dies von Lues und Tuberkulose. Vortr. hat, um hier diagnostisch wirken zu können, mittelst der Serodiagnostik Kammerwasser und Serum untersucht. Von den 25 auf Lues untersuchten Fällen, zeigten alle sicher syphilitisch spezifische Antikörper; in 9 Fällen, bei denen die Anamnese keinen Anhalt für Lues ergab, wurde sie durch die Reaktion nachgewiesen. Schwieriger ist die Krankheitsursache aus dem Verhalten des Serums bei Tuberkulose zu erkennen. Hier unterstützt die kutane Tuberkulinreaktion. Die Ophthalmoreaktion verwirft Vortr., da sie häufig starken Reizzustand bedingt.

In der Diskussion tritt Dor für die Ophthalmoreaktion ein, es sprechen mit kurzen Fragen zur Nedden, v. Hippel, Schwarz, Römer.

VI. Einiges über die Empfindlichkeit des Auges gegen Lichtstrahlen, von E. Hertel in Jena.

Bei der photometrischen Methode wird nur die Stärke der sichtbaren Energie der Strahlen gemessen, während bei bestimmten Untersuchungen die Messung der gesamten bei einer Belichtung auf die Netzhaut fallenden Energiemenge nötig ist. Dies bewirkt Vortr. auf thermo-elektrischem Wege.

Es zeigte sich, daß die Aufnahme strahlender Energie in der Netzhaut aus den verschiedenen Spektralbezirken sich sehr verschieden gestaltet, während die Erzielung eines farbigen Eindruckes nicht von der Aufrechterhaltung dieser Differenz abhängt.

Ähnliches ergaben Belichtungsversuche an Dunkelfröschen.

VII. Über Fibrillen und Fibrillensäure in den Nervenfasern des Opticus, von M. Bartels in Straßburg.

Für das Verständnis der Reizleitung im Sehnerven fehlt uns die Kenntnis der feineren Verhältnisse des sog. Achsencylinders der Nervenfaser. An den peripheren Nerven ist nachgewiesen, daß der Achsencylinder aus feinen Fibrillen und perifibrillärer Substanz besteht. Vortr. gelang der Nachweis der Primitivfibrillen in den Achsencylindern des N. opticus. Die Methode zur Darstellung der Fibrillen beruht im wesentlichen auf der Osmiumfixation nach Bethe. Vortr. geht auf technische Einzelheiten näher ein. Er kam zu dem Ergebnis, daß für jeden Zapfen der Makulagegend mehrere Fibrillen den Reiz weiter tragen, während für die peripheren Sinnes-Epithelien eine Fibrille für mehrere Stäbchen und Zapfen zur Leitung benutzt werden müßte.

Ferner untersuchte Vortr. das Verhalten der Sehnervenfasern bei der primären Färbbarkeit mit basischen Anilinfarben. Es handelt sich dabei um eine physiologische Reaktion auf Farbstoffe bestimmter Art (Bethe). Der Opticus verhält sich dabei anders als die peripheren Nerven, es ergaben sich jedoch keine eindeutigen Resultate.

VIII. Zur Kenntnis der Osteome der Orbita, von Birch-Hirschfeld in Leipzig.

Vortr. berichtet über drei Fälle von Sinus-Osteomen, von denen zwei Stirnhöhlen-Osteome, einer ein Siebbein-Osteom war. Bei der Diagnose bewährte sich die Röntgenuntersuchung, die Größe und Sitz der Tumoren feststellte und auch den Weg zur operativen Beseitigung zeigte. Die Stirnhöhlen-Osteome wurden mit temporärer Resektion der vorderen Sinuswand entfernt, die Heilung war sehr gut, nach der Operation des Siebbein-Osteomes starb die Patientin.

Vortr. geht auf die Literatur ein. Es ergibt sich, daß die Totalexstirpation die beste Prognose gibt, während bei nicht operativ behandelten Fällen in einem sehr hohen Prozentsatze der Tod eintritt.

IX. Über Retinitis albuminurica, von F. Schieck in Göttingen.

Gestützt auf Untersuchungen in zwei Fällen tritt Vortr. für die Bedeutung der toxischen Wirkungen beim Entstehen der Retinitis albuminurica ein. Eine primäre Gefäßveränderung ist nicht notwendige Voraussetzung, doch begünstigt das Vorhandensein von Arterio- und Phlebosklerose das Auftreten des Netzhautleidens.

In der Diskussion betont Krückmann die Bedeutung hohen Blutdrucks oder Ödems. Die Blutungen werden durch fettkörnchenhaltige Gliazellen resorbiert. Die Annahme von Toxinen ist dann zur Degeneration nicht erforderlich.

v. Michel bemerkt, daß es gleichgültig ist, ob man eine Toxinwirkung auf das Netzhautgewebe oder eine primäre Gefäßwanderkrankung annimmt, da ja auch die Arteriosklerose des Netzhautgefäßsystems auf eine Toxinwirkung zurückzuführen ist.

X. Uber die Orbitalvenen des Menschen, von W. Krauß in Marburg.

Vortr. hat mit Mitteln der modernen Technik den Verlauf der Orbitalvenen untersucht, über den viel falsche Anschauungen vorhanden sind. Als Hauptsammelrohr durchzieht die V. ophth. sup. die Orbita, als zweites größeres Getäß die V. lacrimalis, fast stets war auch die V. ophth. inf. festzustellen.

Krauß geht auf Einzelheiten des Verlaufes ein. Es besteht eine Reihe von Verbindungen des Orbitalvenensystems mit dem des Gesichtes. Der Abfluß des Venenblutes der Orbita und damit des Bulbus kann nach allen Seiten, besonders nach vorn hin stattfinden.

In der Diskussion weist Sattler darauf hin, daß er weitgehende Variationen im Verlaufe und Kaliber der Orbitalvenen gefunden hat.

XI. Über Doppelkörnchen in Trachomzellen, von R. Greeff und W. Clausen in Berlin.

Im Sekret, an der Oberfläche in Abstrichpräparaten, in dem aus der Tiefe genommenen Follikel-Inhalt fanden Vortr. bei Trachom stets kleinste, an der Grenze der Sichtbarkeit liegende, bei stärkster Vergrößerung eben erkennbare punktförmige Doppelbakterien, die bei einer Vergrößerung von 2000 rund zu sein scheinen, manchmal jedoch wie kleine Doppelstäbchen aussehen. Sie sind stets von einem Hof umgeben und kommen einzeln oder zu mehreren aneinander gelegt in den Zellen neben dem Kern vor.

In der Diskussion bemerken Axenfeld und Römer, daß größte Zurückhaltung bei der Deutung der Befunde nötig ist.

Zweite wissenschaftliche Sitzung vom 6. August,

Vorsitzender: Herr Höderath in Saarbrücken.

XII. Zur Lehre von der intraokularen Flüssigkeitsströmung. Partielles, kongenitales Kolobom der Iris, verschlossen durch eine bewegliche Membran, von H. Ulbrich in Prag.

Vortr. beobachtete in seinem Falle die Wirkung von Druckdifferenzen zwischen vorderer und hinterer Kammer an dem Verhalten der Membran. Es zeigten sich regellose Ein- und Vorstülpungen der Membran, die mit dem Lidschlag zusammenhingen. Starker Lidschluß bewirkte Einstülpung. Bei Akkommodation und auf Eserin stülpte sich die Membran ein, bei langer Akkommodation trat sie zurück. Bei Druck auf die Cornea, stülpte sich die Membran ein, bei Druck auf den Äquator des Bulbus trat sie allmählich vor.

Das Vorhandensein unregelmäßiger spontaner Membranschwankungen spricht nach des Vortr. Ansicht für Druckdifferenzen zwischen Hinter- und Vorderkammer, wobei die Unregelmäßigkeit für den physiologischen Pupillarabschluß spricht, nicht für kontinuierliche Strömung des Kammerwassers. Auch spricht die spontane Ausstülpung der Membran für die Produktion des Kammerwassers in der hinteren Kammer. Der Lidschlag löst den Pupillenabschluß. Die akkommodativen Veränderungen sind durch die Gestaltänderungen der Linse leicht erklärt.

In der Diskussion wendet sich Heine gegen die Schlüsse aus des Vortr. Falle, da keine physiologischen Verhältnisse vorhanden sind.

XIIIa. Sklerokornealer Starstich (Skleronyxis anterior) nach vorausgeschickter Iridektomie, von Axenfeld in Freiburg i. Br.

In Fällen, in denen Infektionsgefahr mit anderen Komplikationen kombiniert ist, hält Vortr. es für berechtigt, den Starstich auszuführen. Vortr. hat vier Fälle mit anscheinend gutem Erfolge operiert.

Er schickt eine präparatorische Iridektomie voraus. Bei der Hauptoperation wird eine über die Fläche gebogene Nadel im Limbus nach der Pupillenmitte, Konkavität nach vorn, eingestochen.

Die Nadel wird unter Drehung in die Peripherie des Koloboms geführt, die Fläche breit auf den Linsenäquator angesetzt und nun mit Hebelbewegungen 2 bis 3 mal gerade nach unten gedrückt. Die Nadel wird möglichst ohne Kammerwasserverlust zurückgezogen.

Bei der Operation sieht man von Anfang bis Ende den Vorgang, die Glaskörperverletzung ist geringfügig, eine größere Linsenverletzung findet nicht statt. Die Iridektomie wird gut vertragen und wirkt vorbeugend.

XIIIb. Die Tarsus-Exstirpation zur Operation des Blepharitis-Ektropiums und der Madarosis, von Axenfeld in Freiburg i. B.

Die gegen das Ektropium üblichen Operations-Methoden sind gegen das Blepharitis-Ektropium in vielen Fällen unzureichend, da nach Blepharitis die Lidkante und der Tarsus Veränderungen erfahren, welche die einfache Reposition des Lides nicht genügend machen. Bei den höheren Graden des Blepharitis-Ektropiums des Unterlides exstirpiert Vortr. deshalb den Tarsus. Dieser wird nach Intermarginalschnitt an der Vorderfläche frei präpariert, dann von einem Ende aus mit kleinen Scherenschlägen gegen die Konjunktiva ausgeschält. Es kann dann noch eine Keil-Exzision nach Kuhnt, wenn nötig, angeschlossen werden. Nun wird das Vorderblatt für sich nach Szymanowski bochgezogen, wobei oft bis weit ins Gesicht hinein unterminiert werden muß. Die Exstirpation wirkt auffallend günstig auf die Blepharitis.

In der Diskussion erklärt Sattler sich gegen den Starstich. Die Extraktion nach vorausgeschickter Iridektomie ist zweckmäßiger, die Skleronyxis posterior vorziehen.

Bei Blepharitis-Ektopium entfernt er nach Intermarginalschnitt medial einen dreieckigen Keil aus der Tarsal-Konjunktivalplatte, und temporal einen gleichen aus der Hautmuskel-Platte, vernäht danach.

Kuhnt sieht bei dem Starstich die Hauptgefahr in postoperativer Cyklitis infolge von Zerrung am Corpus ciliare. Sie bleibt aus, wenn eine Zonulotomie vorausgeschickt wird.

Landolt schneidet bei Ektropium ein prismatisches Stück aus dem ganzen Lidwulst, vernäht dann, so daß Entropium entsteht.

Mayweg opfert bei seinem Verfahren nichts vom Gewebe, schneidet in die verkürzte Lidhaut ein und näht einen Hautlappen in die Wundfläche.

Kuhnt entfernt in allen Fällen auch die Cilienwurzeln. Er macht in extremen Fällen eingreifende Operationen mit Festnähen der Hautmuskel-Platte.

XIV. Beitrag zu den Wachstums-Anomalien bei der temporalen Hemianopsie bzw. den Hypophysis-Affektionen, von W. Uhthoff in Breslau.

Vortr. geht weniger auf die Sehstörungen bei den Hypophysis-Affektionen ein als auf einige Fragen der allgemeinen Wachstums-Störungen.

Bei drei jugendlichen Patienten mit temporaler Hemianopsie bestand eine bedeutende Adipositas universalis. Die Intelligenz der Kranken war nicht wesentlich herabgesetzt, auch für Myxödem und Kretinismus lag kein Anzeichen vor. Vortr. glaubt in diesen Fällen eine Hypophysis-Geschwulst annehmen zu können.

In einem der Fälle ergab die Sektion ein Ödem, welches von der Hypophysis ausgegangen war.

Zwei der Fälle (der dritte war nicht darauf untersucht worden) zeigten Verkümmerung der Genitalien, für welche die Erkrankung der Hypophysis die Ursache zu sein scheint.

Vortr. geht auf einen vierten Fall von Hypophysis-Tumor ein, den er 6 Jahre beobachtet hatte. Er zeigt Präparate des Adenoms, aus denen hervorgeht, welche Deformation der Hirnbasis von einem Menschen ertragen werden kann, unter völligem Zugrundegehen der Hypophysis und ohne Zeichen von Akromegalie, Riesenwuchs oder sonstigen trophischen Störungen.

In der Diskussion berichtet Nieden über einen Fall, in welchem erst das linke Auge an temporaler Hemianopsie und Atrophie des Opticus, später das rechte Auge in gleicher Weise erkrankte, ohne daß Allgemein-Erscheinungen auftraten. Erst zuletzt trat Adipositas universalis hinzu, worauf die Diagnose auf Hypophysistumor gestellt werden konnte. Franke berichtet über einen ähnlichen Fall. Bartels weist auf die Hemiachromatopsie und das häufige Niesen als Symptome bei solchen Kranken hin. Clausen teilt zwei Fälle mit. Bernheimer, Jung, Pincus berichten über zugehörige Fälle. Letzterer sah zeitweise Besserung von Thyreoid-Tabletten, Axenfeld von Hypophysis-Tabletten, ähnlich Elschnig, Fleischer.

XV. Zur Kenntnis der Gudden'schen Kommissur, von St. Bernheimer in Innsbruck.

An weißen Ratten mit beiderseitigem Anophthalmus, bei denen entsprechend die Entwicklung der ganzen Sehbahn ausgeblieben war, konnte die Commissura inferior (Gudden) gut untersucht werden. Sie tritt in der Hauptmasse mit dem inneren Kniehöcker in Beziehung. Dabei hat sie keine Beziehung zu den Sehfasern und ist als eine Art Gehörkommissur aufzufassen.

XVI. Zur Frage der Bach'schen Pupillencentren in der Medulla oblongata, von Trendelenburg und Bumke in Freiburg i. Br.

Bach und Meyer waren durch Experimente an Katzen zu der Annahme von Hemmungscentren für die Pupillenbewegung am spinalen Ende der Rautengrube gekommen. Die Vortr. machten die Experimente nach, kamen jedoch nicht zu den gleichen Resultaten, so daß sie seine Folgerungen ablehnen.

In der Diskussion führt Bartels die verschiedenen Ergebnisse auf die verschiedene Art des Operierens zurück. Bernheimer weist auf die Narkose als Fehlerquelle hin. Bach glaubt letzteres ausschließen zu können, er sah seine Ergebnisse durch neue Untersuchungen bestätigt.

XVII. Neue klinische und histologische Untersuchungen über die Ätiologie der knötchenförmigen Keratitis (Groenouw), von E. Wehrli in Frauenfeld.

Anschließend an die histologische Untersuchung zweier Augen und weitere Ausführungen, schließt Vortr., daß es sich um eine tuberkulöse Infektion handelt.

In der Diskussion sprechen Fleischer, Elschnig gegen diese Ansicht, Schieck dafür.

XVIII. Über retinale Bindegewebs-Neubildung, von Cl. Harms in Tübingen.

Die Retinitis proliferans ist nach Manz eine chronisch entzündliche Erkrankung der inneren Netzhautschichten, wobei die Müller'schen Stützfasern in Wucherung geraten, nach Leber handelt es sich dabei um neugebildetes Bindegewebe als Umwandlungsprodukt aus Blutungen.

Für die Entstehung ohne Blutungen sprechen zwei vom Beginn der Erkrankung verfolgte Beobachtungen aus der Hirschberg'schen Klinik, denen Vortr. einen dritten, anatomisch untersuchten Fall anschließt. Gemeinsam ist allen Fällen, daß der Entwicklung der Gewebs-Neubildung eine Cirkulationsstörung vorangeht.

XIX. Die natürlichen Grundlagen für eine Meridian-Bezeichnung am Bulbus, von G. Freytag in München.

Die Meridian-Bezeichnung beginnt am ungezwungensten nasal, die Zählung wird am besten nach oben und von da nach der Schläfenseite bis 180 weiter geführt. Um die lästige hohe Nummerierung über 180 fortzulassen, will Vortr. die unteren Halbmeridiane durch den Zusatz M. kennzeichnen.

Am Ophthalmometer müßte dabei ein besonderer Halbkreis für das linke Auge unten bezeichnet werden. (Schluß folgt.)

Journal-Übersicht.

I. A. v. Graefe's Archiv für Ophthalmologie. LXVII. 3.

1) **Über den anatomischen Bau des Conus und der Aderhaut-Veränderungen im myopischen Auge**, von Emil Behse, Assistenzarzt an der Univers.-Augenklink in Helsingfors, Finnland. (Aus den Univers.-Augenkliniken zu Greifswald und Kiel. Prof. Schirmer.)

Eingehende Untersuchung von 11 kurzsichtigen Augen, von denen 5 die für hochgradige Kurzsichtigkeit charakteristischen Veränderungen am Augenhintergrunde zeigten. Flächen-Rekonstruktion nach His.

Verf. kommt zu dem Resultat, daß der Conus in den meisten Fällen auf umschriebenem Schwunde der Aderhaut und des Pigment-Epithels beruht, und daß die Ursache des Schwundes in einer übermäßigen Dehnung der Aderhaut gesucht werden muß. Die Distraktionssichel im Sinne Stilling's und das von Heine beschriebene Hineinzerren einer Sehnervenfalte zwischen Chorioidea und Retina kommt vor, ist aber selten.

Auch die atrophischen Herde der kurzsichtigen Augen sind Folge der Dehnung und lassen sich in chorioideale und retinale Herde scheiden. Ist bei den chorioidealen Herden die Lamina elastica eingerissen, so erscheint ein weißer Fleck, welcher von einem mehr oder minder entwickelten Pigmentrande umsäumt wird. Einzeln fehlt das Pigment ganz. Im Bereiche des weißen Fleckes befindet sich entweder ein derbes Bindegewebe, oder die Aderhaut ist so atrophisch, daß die Lederhaut durchscheint, wenn nicht ganz bloßliegt. Die Pigmentierung der Ränder kommt durch Wucherung des Pigmentepithels zustande. Ist der Riß der elastischen Membran sehr klein, so kann er ganz durch gewucherte Pigment-Epithelien ausgefüllt werden, und wir sehen dann einen kleinen runden schwarzen Fleck. Wenn die Elastica nicht einreißt, so entstehen ziemlich scharf begrenzte weiße Herde, in deren Bereich die Aderhaut hochgradig atrophisch ist. Pigment pflegt fast ganz zu fehlen.

Anatomisch läßt sich feststellen, daß braun-schwarze Herde auch auf Pigment beruhen können, welches in die Retina eingewandert ist. Mit dem Augenspiegel sind sie von Herden andren Ursprungs nicht zu unterscheiden.

2) **Klinische Untersuchungen über das Verhalten der anomalen Sehrichtungs-Gemeinschaft der Netzhäute nach der Schiel-Operation,** von Dr. Joh. Ohm, ehem. 1. Assistent an Geheimrat Hirschberg's Augenheilanstalt in Berlin. (Aus der genannten Anstalt.)

Untersuchung von 11 Augen. Gewöhnlich wurde an dem etwas veränderten Hirschberg'schen Blickfeldmesser auf Doppelbilder untersucht. Verf. zieht dieses Verfahren der Nachbildmethode vor.

Kein Fall verhält sich genau so wie der andre. Man kann drei nach der Operation auftretende Perioden unterscheiden, die aber nicht immer deutlich ausgeprägt sind.

Zunächst besteht die anomale Lokalisation trotz der veränderten Stellung der Augen weiter. Die Änderung der Augenstellung ruft im Gegensatz zum normalen Sehakt in der Regel keine Doppelbilder hervor. Es macht sich geltend, was Tschermak als „innere Hemmung" bezeichnet hat. Mit geeigneten Untersuchungsmethoden lassen sich die paradoxen Doppelbilder, wenn auch manchmal schwierig, nachweisen.

Der Alleinherrschaft der abnormen Lokalisation folgt eine in der Regel länger dauernde Periode des Wettstreites zwischen abnormen und normaler Lokalisation. Der Wettstreit kann aber auch sogleich nach der Operation beginnen. Die Netzhaut wird doppelwertig und es kommt dadurch zu monokularer Diplopie und binokularer Triplopie, von denen letztere häufiger beobachtet wird als erstere.

Die Alleinherrschaft der normalen Lokalisation schließt sich an die Periode des Wettstreites an oder folgt sogleich der anormalen. Mit der normalen Lokalisation ist aber auch bei günstigster Stellung der Augen nicht sogleich ein normaler binokularer Sehakt mit feiner Tiefenwahrnehmung verbunden. Das muß erst mühsam erworben werden. Der Fusionszwang fehlt und die Verschmelzung der Einzelbilder zu einem Gesamtbilde bleibt aus. Handelt es sich auch vielleicht nicht um Widerwillen, so doch um Gleichgültigkeit gegen Einfachsehen. Auch wenn nach längeren stereoskopischen Übungen eine Verschmelzung der Halbbilder gelang, so war doch eine richtige Tiefenvorstellung nicht vorhanden. Verf. hat auch bei großer Beharrlichkeit der Patienten in keinem Falle einen vollkommenen binokularen Sehakt festgestellt, doch war die Zeit verhältnismäßig kurz. Die in der beschränkten Zeit beobachteten Fortschritte berechtigen zu der Hoffnung, daß bei langer Fortsetzung der Übungen ein vollkommenes Resultat erreicht werden kann.

---

3) **Die Cyklodialyse und ihr Einfluß auf die intraokulare Drucksteigerung,** von Dr. J. Meller, Privat-Dozent und 1. Assistent. (Aus der Univers.-Augenklinik des Herrn Hofrat Prof. E. Fuchs in Wien.)

Verf. hat die Heine'sche Operation 48 mal ausgeführt und hält sie, wie hier sogleich betont werden soll, für eine bedeutsame neue Waffe in unsrem Kampfe gegen das Glaukom. Die Einzelheiten der eingehend mitgeteilten Krankengeschichten können hier nicht wiedergegeben werden, es mag genügen, die Erfahrungen und Anschauungen des Verf.'s kurz zu schildern.

Der Schnitt wird außen unten etwa 5 mm vom Hornhautrande entfernt parallel zu ihm angelegt und soll nicht länger als 2 mm sein. Die Lederhaut wird bloßgelegt und mit einem Lanzenmesser vorsichtig schichtenweise durchtrennt, bis die schwarze Färbung in der Tiefe anzeigt, daß der Ciliarkörper freiliegt. Man soll ihn nicht verletzen, darf aber auch keine Skleralfasern stehen lassen, da sie verhindern würden, den Irisspatel mühelos zwischen

Lederhaut und Ciliarkörper vorzuführen bis die Spitze in der vorderen Kammer sichtbar wird. Der Spatel muß, um eine ausgiebige Lösung zu bewirken, etwa im Bereiche eines Quadranten nach oben und unten hin bewegt werden. Gute Fixation des Augapfels ist unerläßlich. Die Blutung kann störend werden und gewandte Assistenz erfordern. Es kommt vor, daß man mit dem Spatel zwischen Hornhaut und Membrana Descemeti gerät oder nur durch Berührung der hinteren Hornhautwand eine — stets vorübergehende — Trübung hervorruft. Die bei Glaukom häufige Verlötung der Iriswurzel mit der Hornhaut wurde stets leicht gelöst und bereitete niemals Schwierigkeiten. Der Schlemm'sche Kanal ist durch den Skleralsporn geschützt, kann aber unter Umständen verletzt werden.

Die Heine'sche Annahme, daß die durch die Operation gesetzte Wundfläche ebensowenig vernarbt wie eine Iridodialyse, hält Verf. nicht für zutreffend. Auch wirkt die Operation nicht dadurch, daß ein Abflußweg in den Suprachorioidealraum angelegt wird, sondern durch Freilegung der Kammerbucht.

Ob bei der Operation das Kammerwasser abfließt oder nicht, hat praktisch keine Bedeutung. Die Wirkung der Cyklodialyse auf den intraokularen Druck entwickelt sich erst nach und nach, in 1—3 Tagen; und es beeinflußt das Endresultat nicht, wenn der Binnendruck durch Abfluß des Kammerwassers sogleich für einige Stunden herabgesetzt wird.

40% der Fälle zeigten Dauer-Erfolg. Verf. betont ausdrücklich, daß die Ziffer nicht als richtiger Wertmesser der Operation angesehen werden darf, weil er verhältnismäßig häufig bei Glaucoma simplex operierte, welches weniger gute Resultate liefert, als die andren Formen.

Die Cyklodialyse soll die Iridektomie nicht vollständig verdrängen. Wo in akuten und subakuten Fällen die Verhältnisse günstig liegen, da mache man, wie bisher die Iridektomie, welche sicherer als die Cyklodialyse vor Rezidiven schützt, wo aber der Druck exzessiv hoch, die vordere Kammer sehr flach, die Iris auf einen schmalen Saum reduziert ist, so daß eine regelrechte Iridektomie technische Schwierigkeiten und dazu Gefahren bietet, da ist die Heine'sche Operation am Platze und häufig wirksam. Ebenso wirkt sie günstig bei Sekundärglaukom nach Leucoma adhaerens.

Bei Glaucoma simplex ist der Erfolg zweifelhaft, aber dennoch manchmal gut. Hat jemand ein Auge an Glaucoma malignum oeer durch eine Blutung nach Iridektomie verloren und erkrankt am zweiten Auge, oder besteht Glaucoma haemorrhagicum, so wird die Cyklodialyse in erster Linie in Betracht kommen.

In 30% der Fälle zeigte sich kein Erfolg. Hierher gehört in erster Linie das Glaucoma simplex, daneben aber auch Fälle, welche der Operation nicht zur Last gelegt werden dürfen: Glauc. secund. infolge von Aderhautgeschwulst, Seclusio pupillae.

In einer Reihe von Fällen war der Erfolg gut, aber nicht dauernd.

---

4) **Der Einfluß des Jodkalium auf die Cataracta incipiens**, von Privatdozent Dr. v. Pflugk, Augenarzt in Dresden.

II. Klinischer Teil. Eine Zusammenstellung von 73 teils fremden, teils eigenen Fällen zeigt, daß die Jodbehandlung beginnende Stare günstig zu beeinflussen imstande ist. Da die Behandlung keine Gefahren in sich birgt und also, wenn überhaupt eine Änderung, nur Nutzen bringen kann, so ist ihre allgemeine Anwendung erstrebenswert. Wesentlich wirksamer als die

Badal'schen Einträuflungen und Bäder sind die vom Verf. mit Vorliebe geübten subkonjunktivalen Einspritzungen von 1% Jodkaliumlösung. Zusatz von Akoin zur Lösung und eventuell nachherige Einträuflung von Akoin-Öl macht die Einspritzung vollständig schmerzlos. Die Behandlung muß sich mindestens über mehrere Monate erstrecken.

LXVIII. 1.

1) **Beiträge zur Entwicklungsgeschichte und Anatomie der Iris und des Pigmentepithels der Netzhaut,** von Dr. H Lauber, Assistent an der I. Augenklinik in Wien.

Beim Menschen zeigen sich die ersten Spuren von retinalem Pigment in der Äquatorialgegend des äußeren Blattes der sekundären Augenblase. Die Pigmentierung des Netzhautepithels schreitet nach vorne rascher fort als nach hinten und erstreckt sich beim Embryo von 11 mm S. S. stellenweise bis an den Rand der sekundären Augenblase. Um den siebenten Monat erreicht die Pigmentierung des hinteren Retinalblattes der Iris den Ciliarkörper. Der anfangs weite Ringspalt am Pupillarrande verkleinert sich mehr und mehr, ist aber vereinzelt zur Zeit der Geburt noch nachweisbar.

Im vierten Monat tritt als Sphinkter-Anlage am Augenbecherrande ein solider Zellzapfen auf, welcher ciliarwärts wächst. Zum weiteren Aufbau des Sphinkters tragen der hinter ihm liegende Teil des äußeren Blattes der sekundären Augenblase sowie ciliarwärts von ihm liegende cylindrische Zellen bei. In allen Entwicklungsstadien ist das retinale Blatt der Iris auch hinter dem Sphinkter zweischichtig. Im vierten Monat tritt der Michel'sche Sporn da auf, wo hinter dem Sphinkter hohe und niedrige Zellen des vorderen Retinalblattes der Iris aneinander grenzen. Pigmentsporne, welche bald nach dem Auftreten des Sphinkters in ihn eindringen, entwickeln sich weiterhin zu den Speichenbündeln.

Vom Michel'schen Sporn und den hinter dem Sphinkter gelegenen Spornen wandern Zellen nach vorne und bleiben hier als sog. Klumpenzellen bestehen. Die ursprünglich starke Pigmentierung der Zellen, welche den Sphinkter bilden, schwindet nach und nach, ist aber manchmal bei der Geburt noch sichtbar.

Das Irisstroma gleicht anfangs dem Bindegewebe. Erst im vierten Monate werden die Kerne schlanker bis zur Stäbchenform, und die Zellen zeigen meistens zwei, einzeln mehrere feinste Ausläufer. Das Stroma ist erst im siebenten Monate deutlich von der vorderen Grenzschicht geschieden. Im achten Monate beginnt mit der Rückbildung der Pupillarmembran die Anlage der Krypten im Pupillarteile, der im folgenden Monate nach Rückbildung des Lig. pectinat. die Anlage der Krypten im Ciliarteile folgt. Vor dem neunten Monate ist die Pigmentierung der Stromazellen nicht beobachtet. Die Entwicklung der Iris wird erst im zweiten bis dritten Lebensjahre abgeschlossen.

Die Münch'schen Angaben über die Spiralstruktur des Protoplasmas und über die Innervation der Stromazellen konnte Verf. bestätigen.

---

2) **Über Netzhaut-Ablösung,** von Prof. Eugen v. Hippel in Heidelberg.

Die Untersuchung eines Augapfels mit hochgradigem Staphyl. postic., Netzhaut-Ablösung und Ruptur der Retina in der Gegend des hinteren Poles veranlaßten den Verf. zu einer eingehenderen Beschäftigung mit der Pathogenese der Netzhaut-Ablösung. Seine Ausführungen suchen die Einwen-

dungen gegen die Leber-Nordenson'sche Theorie zu widerlegen und betonen das, was für diese Theorie spricht. Er weist zunächst darauf hin, daß man Leber und Nordenson falsch verstanden hat, wenn man annimmt, daß sie von Narbenzügen, Narbensträngen, Verdickung und Vermehrung der Glaskörperfibrillen gesprochen haben. Die Bezeichnung fibrilläre „Entartung" ist von Leber nie gebraucht worden, sondern es ist nur von fibrillärer „Beschaffenheit" die Rede. Der Glaskörper schrumpft, verdichtet sich und infolge dieser Verdichtung tritt seine fibrilläre Struktur deutlicher hervor. Die festen Teile sind auf einen kleineren Raum zusammengerückt.

Meistens geht die Glaskörper-Ablösung der Netzhaut-Ablösung voran. Die Einwendungen gegen diese Annahme hält Verf. nicht für ausreichend, um sie zu widerlegen. Die Ablösung des Glaskörpers schließt die Verflüssigung nicht aus. Leber hält auch eine allmähliche Retraktion des mit der Netzhaut in Verbindung bleibenden Glaskörpers für möglich. Bei der Entstehung der Netzhaut-Ablösung sind nicht nur die Schrumpfung des Glaskörpers, sondern auch aus der Netzhaut selbst hervorgehende neugebildete Gewebselemente wirksam. Daß die Schrumpfung des Glaskörpers ein Kunstprodukt sein kann, muß zugegeben werden. Es sind aber Fälle beschrieben, in denen die Schrumpfung nicht als Kunstprodukt gedeutet werden kann. Zudem beruht die Annahme einer Schrumpfung nicht nur auf der histologischen Beschaffenheit, sondern auch auf dem Verhalten des Glaskörpers zu den angrenzenden Teilen: Zug auf die mit ihm in Verbindung stehende abgelöste Netzhaut.

Die Leber'sche Theorie braucht nicht für alle Fälle Gültigkeit zu haben. Es mag vorkommen, daß Netzhaut-Ablösung durch ein primäres Exsudat der Aderhaut entsteht; indessen ist das anatomische Material, welches diese Anschauung stützen soll, weniger beweisend als dasjenige, welches für die Retraktionstheorie zu Gebote steht.

Verf. beschreibt einen Fall, in dem bei hochgradiger Myopie neben der Netzhaut-Ablösung auch Aderhaut-Ablösung bestand. Am hinteren Pol befand sich in der abgelösten Netzhaut eine Perforation. Der verflüssigte Glaskörper scheidet hier als ätiologisches Moment aus; nach dem Befunde war die Netzhaut-Ablösung wahrscheinlich durch Zugwirkung einer auf der Innenfläche der Netzhaut liegenden geschrumpften Membran hervorgerufen.

In einem zweiten Falle schließt Verf. auf eine Verdichtung des Glaskörpergewebes, weil sich eine breitere Schicht desselben mit van Gieson intensiv rot färbt. Wenn diese Schicht auch nur einen Teil des Glaskörpers darstellt, so spricht das nicht gegen die Möglichkeit einer Zugwirkung. Zudem deutet die Tatsache, daß die abgelöste Netzhaut mehr einem gefalteten, gerefften Segel glich, auf eine Zugwirkung hin. Bei Vordrängung der Netzhaut durch ein hinter ihr liegendes Exsudat müßte sie mehr einem geblähten Segel gleichen, wie wir das bei Aderhaut-Tumoren kennen.

Verf. betont, daß seine Arbeit nicht von Prof. Leber beeinflußt wurde, sondern nur seine persönlichen Ansichten wiedergibt.

---

3) **Beiträge zur Frage über die Wirkung von Toxinen auf die Konjunktiva des Auges,** von Dr. W. Tschirkowsky in Kasan. (Aus der Univers.-Augenklinik zu Freiburg i. Br.)

Die pathogenen Mikroorganismen, welche beim Menschen Conjunctivitis hervorrufen, vermehren sich meistens auf tierischen Bindehäuten nicht. Daher

ist die Möglichkeit, an Tieren Versuche anzustellen, beschränkt. Die Versuche mit Toxinen haben bisher zu widersprechenden Resultaten geführt.

Verf. machte bis 9 Stunden lang alle 3—4 Minuten Einträuflungen in Kaninchenaugen. Zunächst wurde starkes Diphtherietoxin rein und verdünnt eingeträufelt. Zur Kontrolle dienten durch Hitze unwirksam gemachtes Toxin und Einträuflungen von wirksamer Substanz bei passiv immunisierten Tieren. Die stundenlang fortgesetzten Einträuflungen bewirkten regelmäßig nach einer Inkubationszeit von 20—24 Stunden eine charakteristische Diphtherie der Konjunktiva, zum Teil mit Beteiligung der Hornhaut. Immunisierte Tiere blieben gesund und erhitzte Toxine waren ohne Wirkung.

Abgetötete Gonokokken-Kulturen riefen nach 6—8stündiger Einträuflung eine akute, aber rasch vorübergehende Conjunctivitis hervor. Das Sekret enthielt nur die gewöhnlichen Schmarotzer. Das Filtrat der Kulturen war ohne Wirkung.

Staphylokokken-Toxin wirkt ähnlich wie das Toxin von Gonokokken. Die Entzündung beginnt 3—4 Stunden nach der ersten Einträuflung. Ebenso verhält sich das Pneumokokken-Toxin.

Beim Bacterium coli wurden mit Kulturfiltraten und dem nach Valenti hergestellten Bacterioproteïn und Toxiproteïn Versuche angestellt, die gleichmäßig ein positives Resultat hatten. Stets entstand eine ausgesprochene rasch heilende Conjunctivitis ohne besondere Eigenart. In gleicher Weise wirkten die von Bacter. coli dysent. gewonnenen Stoffe.

Die Versuche mit dem Toxin von Xerosebazillen gaben wechselnde Resultate. Mit Antidiphtherie-Serum immunisierte Tiere verhielten sich ebenso wie nicht immunisierte.

Es ruft also nur das Diphtherie-Toxin charakteristische Veränderungen hervor. Möglich ist, daß die Aufnahme der Toxine durch Lockerung oder auch Neksose des Epithels der Bindehaut begünstigt wird.

---

4) **Plasmacellulare Bildungen (Plasmome) der Bindehaut und der Hornhaut.** (Bemerkungen über die Entstehung der Russel'schen Körperchen), von Dr. C. Tascheff in Sofia (Bulgarien).

3 Fälle. Im ersten Falle (28jähriger Mann) war besonders die Bindehaut des rechten oberen Lides stark verdickt (4 mm), die Masse weich, fleischig und leicht blutend. Im zweiten Falle (50jähriger Mann) bestand rechts Trachoma chronic., links war das obere Lid so verdickt und vergrößert, daß es den Rand des unteren Lides bedeckte. Die Bindehaut des oberen Lides zeigte auf dem Tarsus und in der Übergangsfalte mehrere buckelförmige Geschwülste. Unten lag nur ein Buckel auf dem Tarsus. Auch die Augapfel-Bindehaut enthielt mehrere abgeplattete Verdickungen. Die Hornhaut war oberflächlich geschwürig und von Gefäßen überzogen. Typische trachomatöse Granulationen fehlten.

Der dritte Fall betraf ein 16jähriges Mädchen mit Trachoma o. u. Links: Leucoma adhaer. ectatic. Rechts war die ganze Hornhaut bis auf ein unteres Fünftel von einer zum Teil 6—8 mm dicken Geschwulst bedeckt, welche weichem Granulationsgewebe glich.

In allen Fällen bestand die Behandlung in der Ausrottung der Geschwülste mit dem Messer.

Die Neubildungen bestanden, abgesehen von einem zarten Netzwerk, Gefäßen und vereinzelten Rundzellen, hauptsächlich aus Plasmazellen. In dem Protoplasma der Plasmazellen und zwischen ihnen fanden sich kleine

hyaline Kugeln, die sog. Russel'schen Körperchen, die wahrscheinlich nicht von den Plasmazellen aufgenommen, sondern in ihnen gebildet werden.

Verf. neigt zu der Ansicht, daß die Plasmazellen aus den Gefäßwandungen entstehen, in situ wuchern und zusammen mit gewuchertem adventitiellem Bindegewebe Geschwülste bilden, für welche der Name Plasmome gewählt wurde.

---

5) **Die Topographie des Sehnerven-Eintrittes bei einfacher Sehnervenatrophie**, von Prof. Dr. A. Elschnig in Prag.

Der Inhalt der auf zahlreichen anatomischen Einzelheiten fußenden, zum Teil nach verschiedenen Richtungen hin kritischen Arbeit läßt sich nicht kurz zusammenfassen. Es mag genügen, in engem Anschluß an den Wortlaut des Verf.'s das Ergebnis seiner Untersuchungen wiederzugeben.

Das Stütz- und Bindegewebe der Papille nimmt nicht an den Nervenfasern teil. Daher kann durch einfachen Sehnervenschwund eine atrophische Exkavation nur dann in Erscheinung treten, wenn eine physiologische Exkavation vorhanden war. Hat vorher keine physiologische Exkavation bestanden, so bewirkt Sehnervenatrophie niemals, daß die Lamina cribrosa in großer Ausdehnung freigelegt und in ihrer charakteristischen Zeichnung sichtbar wird. Durch einfachen Sehnervenschwund entsteht niemals ein wenn auch leichtes Abbiegen der Gefäße von der Netzhaut zur Papille unmittelbar an deren Rande, niemals eine randständige oder am Rande steilwandige Exkavation. Diese Erscheinung findet man nur bei der glaukomatösen Sehnerven-Atrophie.

Das Gegenteil — **Ausfüllung** der präexistierenden Exkavation — ist Regel bei der typischen neuritischen Sehnervenatrophie, wenn eine mächtige Binde- und Gliagewebs-Hyperplasie erfolgt. Dabei werden die inneren Netzhautschichten über das neugebildete, die Papille füllende Bindegewebe hereingezogen. Bei einfacher Sehnervenatrophie hat Verf. das nie beobachtet. Bei der glaukomatösen Atrophie können die mittleren Netzhautschichten sich an die freigelegte sklerale Lamina anlegen.

---

6) **Untersuchungen über den Einfluß von Toxinen auf die tierische Konjunktiva bei Einbringung auf endogenem Wege**, von Dr. W. Tschirkowsky. (Aus der Univers.-Augenklinik zu Freiburg i. Br.)

Bekanntlich sind bei gonorrhoischem Rheumatismus und bei verschiedenen Infektions-Krankheiten Bindehaut-Entzündungen beobachtet worden, welche man als auf endogenem toxischem Wege entstanden gedeutet hat. Valenti will experimentell mit Toxinen des Bacter. coli dysenteric. endogene Conjunctivitis ausgelöst haben. Verf. konnte bei einer Nachprüfung der Versuche diese Beobachtungen nicht bestätigen. Da möglicherweise die benutzten Toxine nicht genügend kräftig und die Versuchstiere (Katzen) zu alt waren, so arbeitete er auch mit Toxinen des Bact. dysent. Kruse, welche zugleich den Vorteil bieten, daß man auch an Kaninchen experimentieren kann, die gegen diese Toxine sehr empfindlich sind. Auch diese Versuche gaben kein positives Resultat. Wenn einzeln Tränenfluß auftrat, so konnte diese Erscheinung doch nicht mit Sicherheit als eine toxische Reizung aufgefaßt werden, und wenn auch Conjunctivitis beobachtet wurde, so sprachen doch die vor und nach den Versuchen angestellten bakteriologischen Untersuchungen der Bindehautsäcke mehr dafür, daß vorhandene Mikroorganismen auf der unter dem Einfluße der Toxine in ihrer Widerstandsfähigkeit ge-

schwächten Bindehaut einen günstigeren Nährboden gefunden hatten. (Sollte nicht der Ausfall der Plinkbewegungen bei den, wie berichtet wird, durch die Vergiftung schlaffen, schwer beweglichen, meistens eingehenden Tieren eine Rolle spielen können? Ref.)

---

7) **Nachträgliche Bemerkung zur „Pigmentstreifenbildung in der Netzhaut"**, von Dr. Hermann E. Pagenstecher.

Im Anschluß an die vor kurzem veröffentlichte Arbeit berichtet Verf. über einen ihm damals entgangenen Fall von Öller (Atlas seltener ophthalmoskopischer Befunde. 2). Öller nimmt hämatogene Pigmentierung der Wandungen kleiner präexistierender Netzhautgefäße und Kapillaren an. Verf. weist darauf hin, daß der Verlauf der Pigmentstreifen dem Verlaufe der normalen Netzhautgefäße nicht entspricht, und daß die hämatogene Pigmentierung eines ganzen Gefäßsystems ungewöhnlich sein würde. Es kann sich auch um mehr zufällige Anastomosenbildung neugebildeter Gefäße mit Netzhautgefäßen gehandelt haben. Der Augenspiegel gibt keinen sicheren Aufschluß über diese Verhältnisse. Scheer.

Vermischtes.

1) Bonn, den 28. Juli 1908.

Hochgeehrter Herr Kollege!

Indem ich Ihnen im Namen des Komites verbindlichsten Dank sage für die uns gewordene Unterstützung zur Errichtung der Saemisch-Büste, teile ich Ihnen ergebenst mit, daß die Enthüllung der Büste am 15. Mai stattgefunden hat.

Leider war der Jubilar durch Krankheit verhindert, der Feier beizuwohnen.

Die Sammlung hatte in Summa 3693,71 Mark ergeben. Die 167 Beiträge waren aus ophthalmiatrischen und ärztlichen Kreisen nicht nur Deutschlands, sondern auch Österreichs, Ungarns, der Schweiz, Frankreichs, Englands, Rußlands und Nordamerikas zugeflossen, bekundeten also eine internationale Anerkennung von unsrem Theodor Saemisch.

Die Büste ist von Prof. Küppers in Bonn angefertigt worden und fällt durch ihre frappierende Ähnlichkeit und Charakteristik auf. . . . .

. . . . Kuhnt.

2) XI. Internationaler Kongreß für Augenheilkunde.
Neapel, 2.—7. April 1909.

Präsident des organisierenden Komitees: Prof. Arnaldo Angelucci.

Bureau: Neapel — R. Clinica oculistica in S. Andrea delle Dame.

II. Zirkular. Hochverehrter Herr Kollege!

Indem wir, Ihnen die Einladung zur Teilnahme am Internationalen Kongreß für Augenheilkunde in Neapel zu wiederholen uns beehren, dürfen wir, für diejenigen Augenheilkundigen, die sich mit der Blindenfrage in Hinsicht auf die Bessergestaltung der Lage der Blinden beschäftigen, hinzufügen, daß vom 30. März bis zum 3. April 1909 ebenfalls in dieser Stadt der Internationale Kongreß für Typhlologie stattfinden wird. Der-

selbe wird eine Nachmittags-Sitzung anberaumen, zu der die Mittglieder des Ophthalmologischen Kongresses zu erscheinen eingeladen werden, um in Übereinstimmung mit ihnen folgendes offizielle Thema zu behandeln:

„Ist es zulässig, solchen Patienten, die mit notwendig zur Erblindung führenden Übeln behaftet sind, eine der vollen Wahrheit entsprechende Prognosis zu geben, damit dieselben sich bereits während der Periode einer noch relativen Sehfähigkeit auf die ihnen in ihrem künftigen Zustande aufgedrungenen Bedingungen vorbereiten können?"

Die Sitzungen des Ophthalmologischen Kongresses werden, dank der freundlichen Genehmigung des Herrn Rektors, im Kgl. Universitätsgebäude zu Neapel stattfinden.

Die mit dem Kongreß verbundene Ausstellung von die Augenheilkunde betreffenden Objekten von praktischer wie von historischer Bedeutung wird in den Räumen der Kgl. Augenklinik in S. Andrea delle Dame statthaben.

Aus Anlaß des Kongresses wird die Präsidentschaft zu Ehren des Gedächtnisses des Gründers der Klinik zu Neapel, aus dem Fondsrest der internationalen Subskription von 1905, deren Zweck die Ehrung des dahingeschiedenen Meisters war, zur Anerkennung des Verdienstes sechs goldne Medaillen den sechs hervorragendsten unveröffentlichten Berichten junger Augenheilkundiger zuerteilen; diese Medaillen werden den Namen „Premio de Vincentiis" tragen. Drei derselben sind für Mitteilungen von Ausländern und drei für solche von Italienern bestimmt.

Der Einsendungstermin für die Mitteilungen ist endgültig bis auf den 31. Oktober 1908 hinausgerückt worden.

Wir empfehlen den Herren Einsendern noch, ihre Berichte daktylographisch abfertigen zu wollen.

Wir empfehlen auch, die Einschreibegebühr bis spätestens zum nächsten Januar, und unter Beischluß einer Visitenkarten mit genauer Adressenangabe zugehen lassen zu wollen, behufs pünktlicher Zustellung der Mitgliedskarte und Erledigung der Angelegenheit der Preisermäßigung für Eisenbahn- und Schiffbeförderung in Italien.

Diejenigen Herren Kollegen, die im Voraus ein Logis gesichert zu haben wünschen, wollen dem Vorsitzenden des Komites ihr dementsprechendes Gesuch bis spätestens im Februar 1909 zugehen lassen, um für die Kongreßperiode Zimmer in den besten Hotels Neapels und Posillips mit Aussicht auf das Meer vorausbelegen zu können.

Das Komite wird sich auch die Veranstaltung gemeinsamer Ausflüge angelegen sein lassen, und zwar Dampfschiffahrt nach Capri, mit Besichtigung der Blauen Grotte, und nach Sorrent; ferner: Pompeji mit Besichtigung der Ausgrabungen, und Pozzuoli mit Besichtigung der Altertümer und der phlegräischen Felder.

Die Kongreßmitglieder werden schließlich alle wünschenswerten Belehrungen erhalten, behufs Besichtigung der Stadt mit ihren Museen und Ausflügen in die Umgebung, auf den Vesuv usw.

Zu diesem Zwecke werden die Regierung und die Stadt die denkbar größten Begünstigungen, und die Privatgesellschaften die bedeutendsten Preisermäßigungen gewähren.

Genehmigen Sie, geehrter Herr Kollege, die Versicherung unsrer aufrichtigsten Hochachtung.

Für das Organisations-Komite:
Der Vorsitzende: Prof. A. Angelucci.

Korrespondierende Mitglieder
für Deutschland: Prof. Axenfeld in Freiburg i. Br. Prof. Kuhnt in Bonn. — Für Österreich: Prof. E. Fuchs in Wien VIII 13, Skodagasse. Dr. M. Sachs in Wien IX 13. — Für Ungarn: Prof. Emil de Grósz in Budapest VIII, Erste Universitäts-Augenklinik. — Für die Schweiz: Prof. Carl Mellinger in Basel, Augenheilanstalt. — Für Holland: Prof. H. Snellen jun. in Utrecht, Mahestraat 4. — Für Norwegen: Dr. med. S. Holth in Christiania 28, Pilestraedet.

3) Karl Siegmund Franz Crédé, geb. am 23. Dezember 1819 zu Berlin, gest. am 14. März 1892, als Professor der Geburtshilfe und Direktor der Entbindungs-Anstalt zu Leipzig, einer der größten Wohltäter der Menschheit, dem es 1884 gelungen, durch seine prophylaktischen Höllenstein-Einträuflungen in das Auge des Neugeborenen den Eiterfluß in seiner Anstalt von 18% auf $^1/_2$% herabzudrücken und zahllosen Kindern das Augenlicht zu erhalten, hat am Ort seiner Wirksamkeit eine Bild-Säule erhalten. — Quellmalz, dem wir die erste genaue Mitteilung über Häufigkeit, Wichtigkeit und die wahre Ursache der Neugeborenen-Eiterung am Auge verdanken (1750), wirkte ebenfalls zu Leipzig.

4) Dreiundzwanzig Jahre vor Desmonceaux hat Alb. von Haller den Gedanken der Kurzsichtigkeits-Operation ausgesprochen: Juvantur (myopes) etiam iis omnibus, quae oculum planiorem reddunt, iam digito: potissimum vero extracta vel deposita lente crystallina, quo fit, ut vires radios in oculo cogentes magna parte sui diminuantur. (Elementa physiol. V, S. 500, 1763.) H.

Bibliographie.

1) Die „traumatische Neurose", eine epidemische Volkserkrankung, von Dr. Eduard Schwarz. (St. Petersburger med. Wochenschrift. 1908. Nr. 18.) Auch meningitis-artige Zustände können nach Trauma bei genügend langer Schonungszeit heilen und wirklich ausheilen und von voller Arbeitsfähigkeit gefolgt werden. Ehe aber die Heilung erfolgt, beginnt schon der Kampf um die Rente, und ein noch nicht verheiltes Hirn ist schon dazu angetan, eher als ein ganz gesundes, die sogen. traumatische Neurose entstehen zu lassen. Eine große Zahl schwerer Läsionen des Hirns heilt nach Kopftraumen aus, ohne traumatische Neurose zu bekommen, wenn sie nicht versichert sind. Die psychisch-nervöse Epidemie ist durch ein staatliches Gesetz erzeugt.

2) Ist die konjunktivale Tuberkulin-Reaktion ungefährlich? von Dr. Max Goerlich. (Münchener med. Wochenschr. 1908. Nr. 26.) Verf. warnt vor der Ophthalmoreaktion bei Augen-Erkrankungen, und wären es die leichtesten, oder bei Patienten, welche zu Reizzuständen des Auges neigen. Weiterhin werden Säuglinge und skrofulöse Kinder ausgeschlossen. Bei entzündlichen Erkrankungen des Nasenrachenraums ist Vorsicht geboten, ebenso bei hysterischen und hypochondrischen Patienten.

3) Über die Ophthalmoreaktion bei Typhus abdominalis, von Dr. Meroni. (Münchener med. Wochenschr. 1908. Nr. 26.) Die Ophthalmoreaktion bei Typhus abdominalis kann nach 6 Stunden nicht nur bei

Typhösen, sondern auch bei anders Erkrankten positiv ausfallen. Nach 24 Stunden ist die Reaktion positiv bei Typhösen, ein negatives Ergebnis spricht gegen Typhus abdominalis.

4) Die Konjunktivalreaktion bei Genitaltuberkulose, von Dr. Hörrmann. (Münchener med. Wochenschr. 1908. Nr. 26.) Klinisch sichere Fälle von Tuberkulose reagieren zum allergrößten Teile positiv, ausgenommen sind die mit Marasmus einhergehenden vorgeschrittenen Fälle. Bei suspekten Fällen kann der positive Ausfall der Reaktion und der Ausschluß von tuberkulösen Erkrankungen andrer Organe zu wiederholter Untersuchung auffordern und stellt somit ein nicht unwesentliches diagnostisches Unterstützungsmittel dar. Bei Genitaltuberkulose als einer fast ausschließlich sekundären Erkrankung ist die Deutung der Reaktion immer eine schwierige.

5) Über die Ophthalmoreaktion der Tuberkulose in ihrer Beziehung zum Sektions-Ergebnis und zur Tuberkulin-Injektion, von Dr. Fehsenfeld. (Münchener med. Wochenschr. 1908. Nr. 26.) Die Ophthalmoreaktion ist als spezifisches diagnostisches Hilfsmittel zwar von Wert, es kommt ihr aber keine absolute Bedeutung zu. Eine ganz sichere Diagnose ergibt sich aus einer bei einem tuberkuloseverdächtigen Individuum positiv verlaufenen Ophthalmoreaktion noch nicht.

6) Über kongenitale Wortblindheit, von Prof. A. Peters in Rostock. (Münchener med. Wochenschr. 1908. Nr. 21.) Bei dem 12jähr. Patienten bestand eine mangelhafte Entwicklung des Gedächtnisses für geschriebene und gedruckte Wortbilder. Es handelt sich in diesen Fällen wohl um eine kongenitale, lokalisierbare Aphasie eines Teiles der Hirnrinde. Diejenigen Schulkinder, welche auffallend schwer das Lesen erlernen, müssen ärztlich untersucht werden.

7) Die Verordnung von Augen-Umschlägen in der ambulanten Praxis, von Dr. E. H. Oppenheimer. (Deutsche med. Wochenschr. 1908. Nr. 25.) Verf. unterscheidet als Hauptgruppen hydrotherapeutischer Maßnahmen Umschläge und Waschungen. Umschläge werden auf das geschlossene Auge gemacht, Waschungen sind beim möglichst geöffneten Auge vorzunehmen.

8) Die Behandlung der Basedow'schen Krankheit. Klinischer Vortrag, von Prof. Dr. M. Bernhardt. (Deutsche med. Wochenschr. 1908. Nr. 27.) Die Operation soll nicht von Beginn an empfohlen werden, wenn nicht die Krankheit zu einem schon vorhanden gewesenen Kropfleiden hinzugetreten ist, sondern man soll zunächst alle die Mittel, welche uns die Methoden der physikalischen Therapie an die Hand geben, versuchen. Auch die psychische Einwirkung des Arztes bildet in vielen Fällen ein vortreffliches Heilmittel.

9) Ein Beitrag zur Serumtherapie bei Erkrankungen des Auges, von Prof. A. v. Hippel. (Deutsche med. Wochenschr. 1908. Nr. 27.) Verf. faßt seine Erfahrungen bei 40 mit Deutschmann's Serum behandelten Patienten folgendermaßen zusammen: Das Serum ist sehr zu empfehlen bei schwerer Iritis plastica und bei Ulcus serpens, bei welchem es die Anwendung des Galvanokauters entbehrlich zu machen scheint, wenn es genügend oft und in einer der Schwere des einzelnen Falles entsprechenden Dosis injiziert wird. Es nützt bei Iritis serosa, wenn sie nicht tuberkulöser Natur ist; unwirksam ist es bei schweren Infektionen des Glaskörpers, bei denen so früh als möglich eine energische Inunktionskur einzuleiten ist.

10) Über die angeblichen Gefahren der Konjunktivalreaktion,

von Dr. Friedrich Teichmann. (Medizin. Klinik. 1908. Nr. 26.) Verf. faßt seine Ausführungen folgendermaßen zusammen: 1) Die angeblich durch Konjunktivalreaktion hervorgerufenen, bisher mitgeteilten Schädigungen beruhen ausnahmslos auf der Wahl ungeeigneter Tuberkulin-Präparate oder der Vernachlässigung wichtiger Kontra-Indikationen. 2) Solche sind: Instillation bei kranken, vor allem tuberkulösen Augen. Skrofulose, vielleicht überhaupt jugendliches Alter. Wiederholung in schon früher der Reaktion unterzogenen Augen, ganz besonders mit starken Lösungen. 3) Die Konjunktivalreaktion — vorgenommen mit frisch bereiteter 1% Tuberkulin-Lösung — ist absolut ungefährlich und zurzeit das einfachste Mittel, einen den sonstigen klinischen Untersuchungsmethoden nicht zugänglichen Tuberkulose-Herd zu diagnostizieren. (Referent ist mit der optimistischen Auffassung des Verf.'s nicht ganz einverstanden.)

11) Beitrag zur Ätiologie und Therapie der chronischen Conjunctivitis, von Prof. Elschnig. (Deutsche med. Wochenschr 1908. Nr. 26.) Eine häufige Ätiologie chronischer Conjunctivitis ist Hypersekretion der Meibom'schen Drüsen; viel zu wenig gewürdigt ist als Ätiologie chronischer Conjunctivitis die relative Insuffizienz der Augenlider (mangelhafter Verschluß der Lidspalte bei leichtem Lidschluß und im Schlafe), die sogar zu lederartiger Eintrocknung — Tyloma conjunctivae — führen kann. Beide Formen sind nur durch ätiologische Therapie zu heilen.

12) Über die Aufhellung der durch metallische Ätzgifte verursachten Hornhaut-Trübung, von Oberstabsarzt Guillery. (Deutsche med. Wochenschr. 1908. Nr. 26.) Metallische Ätzgifte, insbesondere der Kalk, erzeugen in der Hornhaut Trübungen 1) primär durch die unmittelbar unter ihrer Wirkung entstehende chemische Verbindung. welche sie mit dem Hornhautgewebe eingehen; 2) sekundär durch die reaktive Entzündung des Gewebes; 3) durch die etwaigen Substanzverlusten folgende Narbenbildung. Als bestes Lösungsmittel für die primäre Trübung hat sich eine Mischung von Chlorammonium mit einem Zusatz von Weinsäure ergeben. Man benutzt dieselbe in Form von Augenbädern am anästhesierten Auge, beginnend mit einer 4—5% Chlorammonium-Lösung und einem Weinsäurezusatz von 0,02 bis 0,1%. Das Chlorammonium kann auf 10% und mehr gesteigert werden bei unverändertem Weinsäurezusatz.

13) Zytologische Befunde bei der Konjunktival-Reaktion auf Tuberkulin. — Ophthalmozyto-Diagnose, von Dr. Rudolf Dietschy. (Münchener med. Wochenschr. 1908. Nr. 24.) 1) Die mikroskopische Untersuchung des Augensekretes bei der Konjunktival-Reaktion auf Tuberkulin ergibt eine Leukozytenformel, deren Schwankungen im Verlauf der Reaktion typisch sind und mit den Befunden bei andren akuten Entzündungen übereinstimmen. 2) Auf das vereinzelte Vorkommen von polynukleären Leukozyten darf kein Wert gelegt werden, da solche sich zuweilen auch im Konjunktivalsekret des unbehandelten Auges vorfinden. An und für sich scheint das Tuberkulin keine chemotaktische Leukozytose hervorzurufen. 3) Die Ophthalmozyto-Diagnose kann als ein Mittel angesehen werden zur Erhöhung des Wertes der bisher üblichen Konjunktival-Reaktion.

Fritz Mendel.

Um Einsendung von Separatabdrücken wird gebeten (Berlin NW. 26 Schiffbauerdamm).

Verlag von Veit & Comp. in Leipzig. — Druck von Metzger & Wittig in Leipzig

Centralblatt
für praktische
AUGENHEILKUNDE.

Herausgegeben von

Prof. Dr. J. Hirschberg, Geh. Med.-Rat, in Berlin.

Unter ständiger Mitwirkung der Herren Dr. Ancke in München, Dr. Berger in Paris, Prof. Dr. Birnbacher in Graz, Dr. Brailey in London, Dr. Bruns in Steglitz, Prof. Dr. Cl. du Bois-Reymond in Schanghai, Dr. Czellitzer in Berlin, Prof. Dr. E. Emmert in Bern, Prof. Dr. C. Gallenga in Parma, Dr. Ginsberg in Berlin, Prof. Dr. Goldzieher in Budapest, Dr. Gordon Norrie in Kopenhagen, Prof. Dr. Horstmann in Berlin, Dr. Issigonis in Smyrna, Prof. H. Knapp in New York, Prof. Dr. Krückow in Moskau, Dr. Loeser in Berlin, Dr. May in Berlin, Lt. Col. F. P. Maynard, I. M. S. Calcutta, Dr. F. Mendel in Berlin, Dr. Moll in Berlin, Dr. W. Mühsam in Berlin, Dr. Neuburger in Nürnberg, Dr. Pergens in Maeseyck, Prof. Dr. Peschel in Frankfurt a. M., Dr. Purtscher in Klagenfurt, Dr. M. Reich in Petersburg, Med.-Rat Dr. Scheer in Oldenburg, Prof. Dr. Schenkl in Prag, Prof. Dr. Schwarz in Leipzig, Dr. Spiro in Berlin, Dr. Steindorff in Berlin, Dr. Stiel in Köln.

Monatlich ein Heft. Preis des Jahrganges 12 Mark. Zu beziehen durch alle Buchhandlungen des In- und Auslandes und die Postanstalten des Deutschen Reiches.

1908. Zweiunddreißigster Jahrgang. Oktober.

Inhalt: **Original-Mitteilung.** Über Augen-Krankheiten in Japan. Von Dr. **Komoto** in Tokio (Japan). (Schluß.)

Gesellschaftsberichte. 1) Bericht über die 34. Versammlung der Ophthalmologischen Gesellschaft, Heidelberg 1907. (Schluß.) — 2) Ophthalmological society of the United Kingdom.

Journal-Übersicht. I. A. v. Graefe's Archiv f. Ophthalmologie. LXVIII. 2. — II. Klinische Monatsblätter für Augenheilkunde. 1908. Juli—August. — III. Die ophthalmologische Klinik. 1908. Nr. 6—13. — IV. Wochenschrift für Therapie und Hygiene des Auges. 1908. Nr. 32—46. — V. La clinique ophtalmologique 1908. Nr. 9—16. — VI. L'Ophtalmologie provinciale. 1908. Nr. 5—7. — VII. Annales d'Oculistique. 1908. Mai—Juni.

Vermischtes. Nr. 1—3.

Bibliographie. Nr. 1—24.

Über Augen-Krankheiten in Japan.

Von Prof. Dr. **Komoto** in Tokio (Japan).

(Schluß.)

IV. Von den Hornhaut-Krankheiten, welche im ganzen 28% ausmachen, ist zuerst zu betonen, daß die Häufigkeit derselben erheblich gesteigert ist durch zwei Krankheiten, nämlich durch den Pannus trachomatosus (9%) und durch die Keratitis paremchymatosa (3,5%), während Ulcus serpens nur in 0,07% vorkommt.

Vom Keratoconjunctivitis habe ich schon oben gesprochen; vom Pannus

trachomatosus brauche ich nicht viel zu sagen, weil es sich von selbst versteht, daß er häufiger vorkommen muß in einem Lande, wo das Trachom sehr verbreitet ist. Die Häufigkeit läßt sich natürlich noch mehr steigern, wenn man jeden Fall von Trachom genau auf die Hornhaut untersuchen würde, besonders mit der Lupe. Histologisch möchte ich hier nur kurz erwähnen, daß nach meiner reichlichen Untersuchung beim Pannus trachomatosus die zellige Infiltration immer über der Bowman'schen Membran gelagert ist, wo die Membran noch bleibt; und somit die neue Ansicht, daß die Infiltration unter der Membran liege, ein Irrtum aus irgend einem Grunde sei.

Die Keratitis paremchymatosa kommt bei uns auffallend häufig vor, so daß ich alle möglichen Formen zu Gesicht bekommen und dabei alle die bekannten Komplikationen getroffen habe. Gerade hier in Tokio sind der betreffenden Kranken besonders viel, weil sie wegen der schweren Heilbarkeit ihres Leidens aus dem Lande hier zuströmen. Ätiologisch bin ich der Ansicht, daß die Syphilis eine Hauptursache sei, während die Tuberkulose hier eine mehr untergeordnete Rolle spielt, obgleich man jetzt sehr viel davon spricht.

Von Hornhautgeschwüren sind natürlich diejenigen am häufigsten, welche infolge der Konjunktival-Krankheiten aufzutreten pflegen (fast 2,5 %). Das kommt schon deswegen so häufig vor, weil das Trachom so sehr verbreitet ist; dagegen Ulcus serpens auffallend wenig, so daß ich lange warten mußte, ehe man einen Fall treffen konnte. Der Grund dazu ist nicht klar genug; aber vielleicht, weil die chronische Dakryocystitis nicht so häufig vorkommt, wie in Europa. Bei bakteriologischer Untersuchung habe ich fast immer typische Pneumokokken mit dicker Kapsel gefunden, während ich noch nie imstande war, andre Kokken ausfindig zu machen.

Ulcus rodens ist bei uns nicht selten, während es in Deutschland bekanntlich zu einer großen Seltenheit gehört. Die Ursache ist ganz und gar unbekannt. Zur Therapie ist zu bemerken, daß jedes operative Verfahren eher schadet und Nichtstun gerade hier die einzig beste Therapie ist, denn die Hornhaut wird nachher oft auffallend heller, wenn das Geschwür in seinem freien Verlauf nicht gestört worden ist, außer am Anfang, wo die kleine Operation vielleicht einmal nützen kann.

Aus der vorhin erwähnten Beschreibung aller wichtigen Korneal- und Konjunktival-Krankheiten kann jeder schon vorhersagen, daß Hornhautflecke, Leukoma, Staphylom usw. in Japan relativ häufig vorkommen sollen; tatsächlich ist es wahr, daß wir dafür in der Operation, wie etwa in der Tätowierung, Iridektomie, Staphylom-Operation usw. reichlich zu tun haben.

Noch eins möchte ich erwähnen, bevor ich dieses Kapitel verlasse. Ich meine nämlich die Keratitis punctata superficialis; sie ist in Japan ziemlich häufig, so daß man oft Gelegenheit hat, in bezug auf Gestalt und Lage der Punkte verschiedene Formen zu sehen. Histologisch habe ich

immer mehrere homogene Klümpchen an der BOWMAN'schen Membran gefunden. Von der familiären Keratitis punctata erwähne ich nur zwei Fälle, nämlich der erste Fall betraf einen Bruder und seine Schwester (beobachtet vor 18 Jahren) und der zweite typische Fall ist gelegentlich in unsrer Versammlung in Nagoja im vorigen Jahre vom Kollegen Dr. KUBOKAWA vorgezeigt worden.

Fremdkörper in der Hornhaut sind wenig, wenn man besonders das Verhältnis in Berlin in Rücksicht nimmt.

Kalkverletzung scheint sehr selten zu sein, ich habe noch keine gesehen; dagegen die Verletzung durch Ammoniak, Blei, Salpetersäure, Kali, Pulver usw. ist je einmal oder zweimal gesehen worden; Verletzung durch Arseniksulfid ist leider sehr häufig, weil das Feuerwerk hier unter Laien sehr üblich ist.

Verletzung durch Messer, Schere usw. ist nicht selten; auch bei Bauernjungen Verletzung durch Kastanienstich einige Male gesehen worden; auch Verletzung durch Bienenstich wurde zweimal beobachtet.

Was die Skleralkrankheiten anbetrifft, so kann ich sagen, daß die Episkleritis bzw. Skleritis hier sehr häufig vorkommt und in allen verschiedenen Formen gesehen worden ist, natürlich bei Frauen mehr als bei Männern (20:10). Eine sehr schwere Form von suppurativer Skleritis ist mir noch unvergeßlich geblieben; der Fall betraf ein 18jähriges blühendes Mädchen, bei welchem die Krankheit in Form von vielen Pusteln um die Hornhaut auftrat und die vollkommene Erblindung beider Augen durch sklerosierende Keratitis zur Folge hatte.

Auch ist ein schwerer Fall noch erinnerlich, bei dem ein sehr schmerzhafter skleritischer Tumor ganz hinten an der Sklera saß und innen die Netzhaut faltig leicht aufhob; er erinnert an den Fall, welchen neulich Prof. WAGEMANN beschrieb. Das Auge ist enukleiert und der histologische Befund in diesem Centralblatt beschrieben worden.

Die Ruptur der Sklera ist sehr selten; ich erinnere mich nur an einige Fälle während meiner langjährigen Tätigkeit. Verletzung durch Kuhhorn habe ich noch nie gesehen.

V. Von den Iriskrankheiten ist natürlich die Iritis am meisten vertreten (1%). Die Fälle sind mehr oder weniger wahrscheinlich syphilitischen Ursprungs und betreffen hauptsächlich die Kranken vom 20. bis 30. Lebensalter, während die tuberkulöse Iritis sehr selten ist, wenn man die seröse Iritis nicht hierher zählt, welche auch hier nicht sehr selten ist.

Iriscysten habe ich einige Male gesehen, während die Perlcyste nur einmal getroffen worden ist.

Von Cyclitis will ich nur erwähnen, daß ich ab und zu jene schwere Form von syphilitischer Cyclitis infolge der schweren Syphilis zu Gesicht bekommen habe. Ganz kürzlich habe ich einen noch frischen Fall getroffen, welcher bei einem Kranken vorkam, der sich noch am Anfang

Januar d. J. infizierte. Die energische antisyphilitische Kur hat die Entzündung allerdings zum Schwinden gebracht, aber die Folge war leider nur die Atrophie beider Augen.

Die traumatische Cyclitis ist relativ selten, und infolgedessen habe ich selten Gelegenheit gehabt wegen der sympatischen Iridocyclitis (nur 0,07%) die Enukleation vorzunehmen, während die eitrige Panophthalmitis, welche meistens bei erblindeten Augen infolge der Irisverwachsung an der Hornhaut auftritt, sehr häufig zu sehen ist (0,12%) und deshalb auch die Operation (meist Exenteration) sehr oft vorgenommen werden mußte.

Hier will ich noch jene seröse Cyclitis erwähnen, welche hier in Tokio gar nicht zu sehen ist, aber im südlichen Japan sehr häufig vorkommen soll bei einer dem Wesen nach noch nicht klaren allgemeinen Krankheit, bei welcher das Fieber nur 7—10 Tage dauert; es soll danach sehr häufig Katarakt hinzutreten.

Von Chorioideal-Krankheit ist zu betonen, daß jene typische Chorioiditis plastica mit schwarz-weißen Flecken hier äußerst selten ist, während sie ja in Europa gar nicht selten ist. Hier ist man schon froh, wenn man innerhalb von 2 oder 3 Jahren einen Fall davon zu Gesicht bekommt, während dagegen jene diffuse Chorioiditis mit einer feinen Glaskörpertrübung gar zu häufig ist.

Die tuberkulöse Chorioiditis trifft man nur ab und zu; ich habe einmal einen großen Abseeß gesehen, welcher nach außen durch Sklera die Fistel bildete, und bei der histologischen Untersuchung reichliche Tuberkelbazillen aufwies.

Das Choroidealsarkom ist sehr selten; ich erinnere mich im ganzen nur an 4 Fälle, davon 3 Fälle bei Frauen. Hierbei möchte ich nur erwähnen, daß das Irissarkom nur einmal bei einem Knaben mit einer bei uns sehr seltenen blauen Iris gesehen worden ist.

Die Chorioidealruptur kommt selten vor; ich kann nur an einige Fälle erinnern, ausgenommen die Fälle, welche ich beim letzten Krieg gesehen habe.

Das Iris- und Chorioideal-Kolobom, beide zusammen oder einzeln, sieht man hier sehr häufig. Ein sehr interessanter Fall betrifft einen Jungen, bei welchem die drei kleinen, verschieden großen Kolobome hintereinander saßen und dabei die Netzhaut-Ablösungen auf beiden Seiten derselben wie durchsichtige Cysten so gelagert sind, daß man zwischen beiden abgehobenen Netzhautteilen die Papille durchsehen konnte, wie den Mond durch ein tiefes Tal.

Unter den Glaskörper-Krankheiten ist die diffuse Trübung sehr häufig infolge der syphilitischen Chorioiditis, wie ich oben angedeutet habe. Sonst ist jene spontane Glaskörper-Blutung bei jungen Männern auffallend häufig. Die Ursache ist unbekannt, warum es hier so häufig vorkommt. Mit der Nasenblutung hat sie sicher keinen Zusammenhang. Die Folge der Krankheit ist oft gar zu schlecht wegen der Komplikation von Netzhaut-Ablösung

oder Glaukom; selbst im guten Fall findet sich oft jene neue Bindegewebsbildung, welche die Sehschärfe sehr herabsetzt.

Von Cysticercus ist bei uns noch kein Fall bekannt, aber ein Fall mit einer lebendigen Filaria war insofern interessant, da ich nach dem Tode des Kranken den Wurm selbst unter dem Mikroskop untersuchen konnte.

VI. 1. Das Glaukom kommt ziemlich häufig vor, zwar in der Prozentzahl von 0,8 % und die Frauen zu den Männern wie 10 : 6; das Alter hauptsächlich zwischen 40.—60. Lebensjahre. Die Häufigkeit des Glaukoms schwankt natürlich je nach der Form. Auf Glaucoma simplex folgt die chronisch-entzündliche und dann die akute Form, in dem Verhältnis wie 43 : 13 : 10; die einfache Form ist bei Frauen und Männern in einer fast gleichen Zahl verteilt, während die entzündliche Form bei Frauen entschieden mehr als bei Männern vorkommt (18 : 5). Gewöhnlich mache ich die Iridektomie, aber bei Glaucoma simplex muß ich ab und zu zur Sklerotomie Zuflucht nehmen. Die Operation nach Heine habe ich anfangs ziemlich oft versucht, aber da der Erfolg mir sehr zweifelhaft war, so habe ich jetzt die neue Operation ganz und gar verlassen; nur da würde ich noch Zuflucht nehmen, wo alle andren Operationen erfolglos geblieben sind.

Glaucoma simplex habe ich zweimal bei jungen Frauen gesehen, deren eine Gesichtshälfte mit Teleangiektasie besetzt war. Ich erwähne dies nur deswegen, weil vor einigen Jahren von einem holländischen Kollegen ein ähnlicher Fall berichtet worden war.

2. Was Katarakt anbelangt, so scheint es mir im allgemeinen bei uns etwas weniger vorzukommen, als in Europa (ungefähr 3 %), und die Männer überwiegen die Frauen fast um die Hälfte.

Auf Cataracta senilis mit 2 % folgt Cataracta complicata mit 0,2 %, dann Catarakta traumatica mit 0,19 %, während Cataracta mollis mit 0,13 % und Cataracta congenita mit 0,18 % vertreten sind.

Extraktion mache ich gewöhnlich ohne Iridektomie, weil so die Operation leichter geht und Irisvorfall bei mir äußerst selten ist.

VII. Die Refraktionsanomalie ist insofern sehr interessant, da sie ja nach der Kultur und je nach der Rasse in der Häufigkeit eine große Differenz zeigen könnte. Die Myopie ist bei uns in fast 5 % aller Kranken vertreten, während die Hypermetropie in 0,3 % und der Astigmatismus in 0,7 % vorkommen. Nun muß ich sofort bemerken, daß Hypermetropie sowohl als auch Astigmatismus noch bedeutend vermehrt werden kann, wenn man mehr Zeit und Geduld auf die objektive Untersuchung anwenden könnte, als ich es tun konnte.

Die Frauen besuchen unsre Poliklinik wegen Myopie weit weniger, als die Männer (fast 1 : 3) und man sieht die Myopen zwischen 20. und 30. Lebensjahr am häufigsten, während sie nach dem 30. Lebensjahre rasch abnehmen. Nun wird man fragen, wieviel Myopen überhaupt in der Schule

vorkommen, da kann ich aus meiner eignen Untersuchung sagen, daß die Myopie unter den Abiturienten des Gymnasiums (im 20. Lebensjahr) ungefähr zwischen 30—40% schwankt, während bei den Studenten vor dem Ende ihrer Universitätskarrière die Myopie in 50—60% vorkommt. Früher war die Myopie natürlich sehr wenig gewesen, weil man damals ausschließlich große Lettern der chinesischen Schrift gelesen hat und außerdem noch der Unterricht nicht so vervielfacht war, wie jetzt. (Hier auch Überbürdung!)

VIII. Von den Netzhaut-Krankheiten ist die Retinitis albuminurica relativ am häufigsten (fast 0,11%); sie kommt besonders bei Schrumpfniere vor, welche in Japan eine sehr verbreitete Krankheit zu sein scheint; aber man sieht sie natürlich auch nicht selten bei Schwangerschaftsniere. Einmal mußte ich selbst auch die Frühgeburt einleiten. Die Retinitis diabetica kommt sehr selten vor, da Diabetes an und für sich nicht so häufig ist, wie in Europa.

Die Retinitis bzw. Chorioiditis centralis mit leichter Trübung oder mit vielen kleinen Punkten an der Makula ist relativ häufig zu treffen. Einmal habe ich zufällig Gelegenheit gehabt, einen solchen Fall histologisch zu untersuchen, wobei ich an der Stelle des Punktes ein fibrinöses Exsudat fand, welches die Netzhaut leicht von der Pigment-Epithelschicht nach oben abhob.

Retinitis pigmentosa trifft man hier viel häufiger, als in Europa (0,4%); sie kommt bei Männern entschieden mehr vor als bei Frauen (30:9). Die Blutsverwandtschaft ist oft nachweisbar, aber doch nicht so häufig wie man glaubt.

Retinitis punctata albescens habe ich nur zweimal gesehen; beim neuesten Fall ist die Netzhaut dicht besetzt mit kleinen weißen Flecken, welche besonders gegen die Peripherie hin dichter beisammensaßen. Was man jetzt Retinitis proliferans zu nennen pflegt, ist in allen verschiedenen Formen häufig zu sehen infolge der spontanen Glaskörper-Blutung, welche hier häufig vorkommt, wie ich schon oben erwähnt habe.

Retinitis circinata ist schon einige Male gesehen worden; vor kurzem habe ich wieder einen Fall zu sehen gehabt, bei welchem außer dem ringförmigen Sitz der weißen Flecke im Centrum lauter kleine glitzernde Punkte unregelmäßig dicht beisammensaßen.

Die retinale Blutung findet man hier relativ häufig. Die Ursache ist meistens die Folge der Thrombose der Netzhautvene oder auch die Folge der Nierenkrankheit.

Die Embolie der Arteria centralis kommt nicht selten vor; nur einmal hatte ich im vorigen Jahre das Unglück, bald hintereinander auf beiden Augen Embolie zu sehen. Die Embolie der Makulargefäße habe ich nur zweimal getroffen.

Die Netzhaut-Ablösung scheint relativ selten vorzukommen, obgleich starke Myopie ebenso häufig vorzukommen scheint, wie in Europa. Der

schwächste Grad der Myopie, bei der ich die Ablösung gesehen hatte, ist −3,5 D gewesen. Relativ häufiger habe ich sie getroffen nach der Operation der Myopie, was mich natürlich zur großen Vorsicht ermahnte.

Gliom der Netzhaut sieht man in einem Jahre relativ häufig (0,1%); bei Mädchen entschieden mehr als bei Knaben.

IX. Unter Sehnerven-Krankheiten ist die Sehnervenatrophie am meisten vertreten (0,64%), während die Neuritis in 0,24% und die Stauungspapille in 0,08% vorkommen.

Die Sehnervenatrophie kommt in verschiedenem Alter, aber vom 30. bis 50. Jahre bedeutend häufiger, als im übrigen Alter und im allgemeinen ei Männern bedeutend mehr, als bei Frauen vor. Die Ursache ist gewöhnlich die Tabes, während die progressive Paralyse dabei nur eine kleine Rolle zu spielen scheint.

Hierbei will ich vorübergehend erwähnen, daß die Herdsklerose eine äußerst seltene Krankheit ist und somit die bezügliche Sehnerven-Affektion fast gar nicht zu sehen ist; wenigstens habe ich noch keinen einzigen Fall getroffen.

Was die Neuritis anbetrifft, so kommt sie zwischen dem 20.—40. Jahre besonders häufig vor; die Ursache ist gewöhnlich schwer zu eruieren.

Während die gewöhnliche Neuritis in 0,28% vertreten ist, ist die Stauungspapille nur 0,12% vorgekommen. Die Ursache derselben ist sonderbarerweise nur in seltenem Fall Hirntumor; eher scheint die Syphilis Veranlassung dazu gegeben zu haben; denn ich habe viele rein durch antisyphilitische Kur zur Heilung gebracht; einige haben tatsächlich volle Sehschärfe wieder erlangt, obgleich sie von andren Ärzten prognostisch schlecht beurteilt wurden.

Von der akuten retrobulbären Neuritis, welche man hier nicht selten zu treffen hat, ist besonders diejenige Form hervorzuheben, welche bei der Vergiftung mit Filix mas aufzutreten pflegt. Beim neuesten von einigen Fällen, welche ich hier gesehen hatte, war die Netzhaut ganz grau-weißlich getrübt und mit einigen Hämorrhagien besetzt. Im Verlauf der Zeit hat sich die vollkommene Amaurose soweit gebessert, daß die kleine Patientin jetzt frei gehen kann, obgleich in der Mitte noch ein großes Skotom übrig bleibt. Die Erblindung mit dem Methylalkohol habe ich nur einmal bei einem Arbeiter gesehen; allerdings, als ich den Patienten sah, war die vollkommene Atrophie schon da.

Chininamblyopie habe ich nur einmal gesehen; der Fall war charakteristisch, wie er gewöhnlich beschrieben worden ist. Das Gesichtsfeld war koncentrisch verengt, die Gefäße schmal und mit weißen Streifen umfaßt.

Amblyopie infolge von Alkohol oder Tabak habe ich noch nie gesehen; allerdings von andren Kollegen sind einige Fälle berichtet, aber höchst zweifelhaft, so daß ich noch nicht an deren Vorkommen glauben konnte.

Dagegen bei unsrer Beriberi, welche höchstwahrscheinlich eine Reis-

vergiftung sein kann, habe ich sehr häufig (0,15 %) die Amblyopie mit der Nyktalopie und mit dem centralen Skotom gesehen, welches prognostisch insofern schlecht ist, da das Skotom nicht verschwindet, wenn der Kranke nicht früh (wenigstens innerhalb 3 Wochen) kommt. Dagegen verschwindet es beim frischen Fall mit dem andren Symptom zusammen Schritt für Schritt, wenn nur die Reisnahrung geändert und zugleich ordentliche Abführmittel gegeben werden.

Die Hemianopsie sieht man nur ab und zu; sonderbarerweise habe ich die bitemporale Hemianopsie mehr getroffen und zwar nur bei den Frauen mittleren Alters. Die Akromegalie mit bitemporaler Hemianopsie habe ich nur einmal gesehen, ebenso bei einer Frau mittleren Alters. Im russisch-japanischen Krieg sind viele Fälle vorgekommen, bei welchen die Hemianopsie in allen verschiedenen Formen aufgetreten ist infolge von Schußverletzung des Hinterhauptes.

X. Von Muskelanomalien sind Strabismus convergens mit 0,9 % und Strabismus divergens mit 0,26 % vertreten, während an den Muskellähmungen der Abducens mit 0,08 % und der Oculomotorius mit 0,03 % beteiligt ist. Die Trochlearislähmung ist natürlich sehr selten; aber die traumatische, welche hier relativ nicht selten vorkommt, ist insofern interessant, da sie infolge der direkten Verletzung mit dem Haken (beim Aufhängen der Lampe benutzt) aufzutreten pflegt.

Ophthalmoplegia externa habe ich spontan bei jungen Leuten nicht selten zu sehen gehabt; augenblicklich sehe ich einen 15jährigen Jungen, bei welchem die spontane Ophthalmoplegie seit vorigem Jahre aufgetreten ist. Sonst habe ich vor einigen Jahren eine beiderseitige Ophthalmoplegia externa einmal bei einem myasthenischen Kranken gesehen, bei welchem durch das Auftreten der Atembeschwerden das Leben selbst bedroht worden war. Zweimal habe ich die Ophthalmoplegie gesehen infolge der direkten Orbitalverletzung, ohne daß die Sehnerven dabei irgendwie verletzt sind.

Die isolierte bilaterale Augenmuskel-Lähmung habe ich nur selten getroffen, einmal bilaterale Oculomotorius-Lähmung bei einem 40jähr. Herrn und einige Male die bilaterale Abducenslähmung bei Beritberikranken.

XI. Endlich von Orbitalkrankheiten will ich hier erwähnen, daß ich Sarkom ziemlich oft gesehen habe; dabei will ich betonen, daß die Sarkome bei kleinen Kindern oft bilateral vorkommen und der Natur nach die bösartigsten sind; sie sind meist die kleinzelligsten, weichen, rasch wachsenden Tumoren.

Orbitalkarzinom habe ich nur in den Fällen gesehen, wo der Tumor von der Nachbarschaft, so etwa von der Tränendrüse oder von der Highmorshöhle ausgegangen ist.

Als einen eigentlichen Sehnerventumor habe ich nur einmal Psammom gesehen, wo bei der histologischen Untersuchung sich herausstellte, daß es von der Sehnervenscheide ausgegangen ist. Von Myxosarkom usw. habe

ich noch keinen einzigen Fall gesehen; auch ist es von keinem andren Kollegen erwähnt worden, daher noch fraglich, ob es überhaupt beobachtet worden ist. (Hier berichtet man zu wenig und in Europa oft zu viel.)

Von den gutartigen Tumoren ist die Dermoidcyste sehr häufig; ich kann mich rühmen, daß ich davon vielleicht die reichste Erfahrung besitze. Auch habe ich bei mir einen Stirnknochen, welcher wegen der bilateralen Dermoidcysten gewaltig zerstört worden ist.

Sonst ist auch das Orbitalkavernom nicht selten. Nur einmal habe ich den intermittierenden Exophthalmus gesehen, welcher durch mehrmalige Injektionen von Chloralhydratlösung (50—70 %) glücklich geheilt worden ist, eine Therapie, welche immer einen vorzüglichen Erfolg aufweist, wenn Gefäßgeschwülste im Lide oder in der Orbita nicht allzu groß sind.

Von Osteom habe ich noch keinen einzigen Fall beobachtet. Exophthalmus durch Exostose habe ich einmal auf dem rechten Auge bei einem jungen Mädchen gesehen, welches überall multiple Exostosen gehabt hat.

Von syphilitischen Tumoren in der Orbita glaube ich eine ziemlich reichliche Erfahrung zu haben, da ich oft die Gelegenheit hatte, Syphilis zu treffen, sowohl in entzündlicher, als auch in einer dem echten Tumor sehr ähnlichen Form, welche durch eine antisyphilitische Behandlung glücklich zurückging, eine Erfahrung, welche mich veranlaßte, bei einem irgendwie verdächtigen Fall zuerst eine antisyphilitische Kur zu versuchen, worauf auch schon Prof. Panas und Goldzieher hingewiesen haben.

Exophthalmus infolge von Morbus Basedowii scheint nicht so häufig vorzukommen, wie in Europa. Bei Männern habe ich es nur zweimal gesehen; beide Fälle sind schlecht verlaufen. Bei der Sektion habe ich eine dichte Fettwucherung um den Bulbus gefunden.

Vom traumatischen Enophthalmus habe ich vor einigen Jahren nur einen Fall getroffen und in diesem Centralblatt berichtet; seitdem sind einige Beobachtungen von andren Kollegen zur Erscheinung gekommen.

Mikrophthalmus in jedem verschiedenen Grade ist hier beobachtet worden; auch jener unglückliche Fall, wo blinde Kinder hintereinander geboren sind, oder wo die Mutter wegen Chorioidealkolobom schwachsichtig ist und die Kinder wegen Mikrophthalmus blind geboren sind, eine Ermahnung zur Vorsicht, eine Heirat mit solchem einzugehen, welcher mit irgend einer angeborenen Augenanomalie behaftet ist.

Hiermit schließe ich diesen Aufsatz mit der Hoffnung, daß ich vom Zustand unsrer Augenkrankheiten wenigstens eine grobe Übersicht gegeben habe; dabei bitte ich ernstlich, daß die Herren Leser nicht den Fehler begehen, aus unsrem Krankheits-Verhältnis auf den chinesischen Zustand zu schließen, da die Kultur und Sitte dort von uns himmelweit verschieden ist, wenn manches auch äußerlich sich ähnlich sieht.

Gesellschaftsberichte.

1) **Bericht über die 34. Versammlung der Ophthalmologischen Gesellschaft. Heidelberg 1907.** Redigiert durch A. Wagenmann in Jena. (Wiesbaden, 1908. J. F. Bergmann.) (Schluß.)

Dritte wissenschaftliche Sitzung vom 7. August.

Vorsitzender: Herr Elschnig in Prag.

XX. Über plastische Operationen an den Lidern und der Augenhöhle, von E. Franke in Hamburg.

Vortr. machte bei einem großen Liddefekt eine Plastik mit gestieltem Stirnlappen, dessen Innenfläche, soweit sie die Innenfläche der Lider bilden sollte, mit Lippenschleimhaut bedeckt wurde. Er tritt für einzeitige Operation ein.

Zur Bildung einer Augenhöhle spaltet er die Verwachsung weit nach außen, präpariert die Lider ab und pflanzt Thiersch'sche Läppchen ein. Nach deren Anheilung wird eine möglichst große Prothese eingelegt und die angefrischten Lider darüber vernäht.

In 3 Fällen hatte Vortr. damit gute Erfolge.

XXI. Ophthalmoskopische Untersuchung Neugeborener, von v. Sicherer in München.

Die Augenspiegeluntersuchung an 400 Augen Neugeborener wurde von Vortr. bei erweiterter Pupille mit dem elektrischen Augenspiegel ausgeführt.

Er fand nur einmal die Kornea hauchig getrübt, eine Argentumwirkung, die rasch vorüberging. Iris war hellgrau mit einem Stich ins Blaue, nur ein Kind hatte eine dunkle Iris. Die Linsen waren klar bis auf einen Fall von angeborenem doppelseitigem Star. Der Glaskörper war stets unversehrt. Pupillarmembran fand sich in 2,5 % der Fälle.

Der Augenhintergrund ist gleich dem des Erwachsenen, nur heller. Die Papille erschien hell bis auf einige Fälle von dunkelgrauem Ton, der auf Blutung in dem Sehnervenscheidenraum zurückzuführen ist.

In 42 von 200 Fällen fand Vortr. Blutungen in Netzhaut und Sehnerv. Dies entspricht den Ergebnissen anderer Untersucher nicht; doch haben diese meist einige Tage post partum untersucht, während die Kinder bei den Untersuchungen des Vortr. nie älter als 24 Stunden waren.

Die Blutungen fanden sich meist am hinteren Pol, sie verschwanden sämtlich nach wenigen Tagen. Die Ursache der Blutungen ist nach des Vortr. Ansicht hochgradige Blutstauung bei der Geburt. Blutungen in der Netzhautmitte dürften für das centrale Sehen schädliche Folgen haben, während in der Peripherie auftretende Blutungen ohne Bedeutung sind.

In der Diskussion teilt Lange mit, daß er in 3 Fällen von Zangengeburt sehr umfangreiche retrochorioideale Hämatome, starke Blutungen im Corpus ciliare sah. v. Hippel hält die mechanischen Momente für weniger wichtig für die Blutungen, als die veränderten Druckverhältnisse. Gutmann führt bei einem Patienten alte Netzhautablösung auf Blutungen bei Zangengeburt zurück. Uhthoff glaubt nicht, daß Retinalblutungen beim Neugeborenen der Grund für kongenitale Amblyopie sein können, sie müßten dann doch ophthalmoskopische Veränderungen hinterlassen. Es sprechen v. Hippel, Elschnig, v. Sicherer.

XXII. Eine subkonjunktivale Methode der Starextraktion, von F. Dimmer in Graz.

Vortr. hält die Nachteile der üblichen Staroperation, daß die Wunde nicht genäht bzw. mit Konjunktiva bedeckt werden kann, für so groß, daß er zu subkonjunktivaler Extraktion überging. Er modifizierte das Czermak'sche Verfahren. Vor der Operation markiert er das obere und untere Ende des oben um 45° nach außen geneigten Hornhautmeridians mit Tusche. Kokain (5 %) mit Adrenalin wird subkonjunktival injiziert. Die Operation beginnt mit einem 8 mm langen Scherenschnitt in die Konjunktiva außen unten 8 mm vom Kornealrande und diesem parallel. Dann wird die Bindehaut bis zu den Tuschepunkten unterminiert. Von der Bindehauttasche aus wird mit einem Messer ein Schnitt im Skleralbande angelegt und mit besonderen Scheren nach oben und unten vollendet. Nun wird ein Seidenfaden in die Konjunktivalwunde gelegt und endlich die Linse mittelst zweier Kniespatel entbunden. Darauf Knüpfen des Fadens.

Vortr. ist mit den Erfolgen sehr zufrieden. Die Nachteile, längere Heilungsdauer, die Unannehmlichkeit, daß man event. ein Iriskolobom nach außen unten anlegen muß, größere Häufigkeit von Chorioidealablösungen werden durch die Vorteile des Verfahrens weit überwogen.

In der Diskussion wendet sich Kuhnt gegen das komplizierte Verfahren, er weist auf seinen doppelt gestielten Konjunktivallappen zur Wundbedeckung hin. Schwarz führt die Aderhautlösung auf die starke Kokainanwendung zurück. Elschnig schließt sich Kuhnt an.

XXIII. Erfahrungen mit den Behring'schen Tulase-Präparaten bei der Behandlung tuberkulöser Augen-Erkrankungen, von R. Collin in Berlin.

Es ist auf Grund der klinischen Untersuchungen kein abschließendes Urteil zu fällen. Die Tulase-Präparate zeigten in geeigneten Fällen eine spezifische Wirkung auf den tuberkulösen Prozeß im Auge, ohne Schädigungen zu verursachen. Weitere therapeutische Versuche sind zu empfehlen.

XXIV. Über Vererbung von Kurzsichtigkeit, von Fleischer in Tübingen.

Vortr. untersuchte die Schulkinder eines Dorfes, in dem hochgradige Kurzsichtigkeit sehr häufig war, und zwar bei 3 % der Bevölkerung. Es fand sich bei den Kindern Kurzsichtigkeit nur unwesentlich über die normale Prozentzahl. In Familien, in denen hochgradige Kurzsichtigkeit bei einem der Eltern vorhanden war, hatte 50 % der Kinder myopische bzw. myopisch-astigmatische Augen. In Familien, in denen beide Eltern myopisch waren, hatten sämtliche Kinder abnorm sich entwickelnde Augen.

Es liegt also ausgesprochene Vererbung vor. Vortr. hält dabei Inzucht, die viel im Dorfe vorkommt, für sehr bedeutungsvoll.

Erste Demonstrationssitzung vom 5. August.

Vorsitzender: Herr Heine in Greifswald.

1. Hummelsheim in Bonn: Über Sehnen-Transplantation am Auge.

Vortr. machte am Affenauge partielle Muskelüberpflanzungen, ähnlich bei einem 12jährigen Mädchen mit gutem Erfolge. Es ergab sich daraus,

daß für den Ausfall eines Seitenwenders durch partielle Überpflanzung des oberen und unteren geraden Ersatz geschaffen werden kann, ohne daß die Funktion dieser auf die Hälfte reduzierten Muskel leidet.

In der Diskussion bemerkt v. Pflugk, daß er einen geschrumpften Rectus inferior erfolgreich in Länge von 8 mm durch Seidenfaden ersetzte. Stood berichtet einen ähnlichen Fall.

2. Gullstrand in Upsala: Demonstration zur Makula-Frage.

Vortr. demonstriert Präparate, die nachweisen sollen, daß es die von Dimmer behauptete Gelbfärbung der Makula nicht gebe.

In der Diskussion bleibt Dimmer bei seiner Ansicht.

3. Wessely in Berlin: Demonstrationen zur vergleichenden Physiologie des intraokularen Flüssigkeitswechsels (nach gemeinsamen Untersuchungen mit Herrn Abelsdorff).

Untersuchungen an den Augen von Vögeln, Reptilien, Amphibien und Fischen ergaben, daß die Regenbogenhaut für die Flüssigkeitsproduktion von untergeordneter Bedeutung ist, während die Beteiligung der Chorioidea eine auffallende ist.

4. Stock in Freiburg i. Br.: a) Über Sehnervenveränderungen bei Myopie.

An 4 myopischen Augen (My. 15 D. — 34 D.) fanden sich in den Sehnerven an einzelnen Stellen leere Höhlen anstatt der Nervenbündel. Glaukom war sicher nicht vorhanden. Die Veränderungen haben zweifellos mit der Dehnung des Auges zu tun.

b) Über experimentelle Keratitis parenchymatosa durch Trypanosomen.

Bei einem Kaninchen trat 2 Monate nach Allgemeininfektion mit Trypanosomen eine Keratitis parenchymatosa ohne jede Entzündung der Uvea auf. In der Kornea ließen sich Trypanosomen in großer Menge nachweisen. Sicher entstehen einzelne Formen von Kerat. parenchym. syphit. durch ähnliche direkte Ansiedelung von Spirochaeten.

c) Über experimentelle Veränderungen an den Augen des Kaninchens durch Blut-Infektion mit pathogener Hefe.

Durch Injektion von Hefe in die Ohrvene entstand Iritis, Chorioiditis, Veränderungen in der Retina, endogene Conjunctivitis follicularis, die Erkrankung bei Tuberkulose ähnlich sahen.

In der Diskussion bemerkt Elschnig, daß er die Veränderungen der Sehnervenpräparate für zum Teil kongenital hält.

5.—6. Bartels in Straßburg und Birch-Hirschfeld in Leipzig demonstrieren ihre Präparate.

7. Uhthoff in Breslau. Ein Fall von großer syphilitischer (gummöser) Ulceration der Kornea, Konjunktiva und Sklera.

Bei einer 55 jährigen entstand ein gummöser ulceröser Prozeß der Konjunktiva und Sklera, der unaufhaltsam das Auge einschmolz, so daß es enukleirt werden mußte. Vortr. hat einen ähnlichen Fall nie gesehen. Er demonstriert Präparate.

8. Wagemann in Jena: a) Über Epithel-Implantation hinter der

Iris mit beginnender Cystenbildung nach perforierender Stichverletzung der Sklera. Demonstration von entsprechenden Präparaten.

b) Perforierende Verletzung durch Radfahrer-Knallerbse mit zinnoberroten Massen im Glaskörper und umschriebener Fremdkörperentzündung. Die Massen enthalten vielleicht Zinnober.

c) Ein Fall von doppelseitiger echter Ptosis adiposa bei einem 16jährigen jungen Manne.

9. Franke in Hamburg: Demonstration mikroskopischer Präparate von a) Streptothrix des Tränenröhrchens.

b) Bindehautgeschwulst, einer hahnenkammartigen Neubildung im oberen Bindehautsack, die im Aufbau breiten Kondylomen sich näherte, Ätiologie unklar.

c) Irisgeschwulst, die durch Iredektomie entfernt sich als Peritheliom erwies. Patient ist seit einem Jahre ohne Rezidiv. Lues war ausgeschlossen.

10. 11. Schieck in Göttingen und Krauß in Marburg demonstrieren zu ihren Vorträgen.

12. Greeff in Berlin: Die Heilung des blinden Longinus in Sage und Darstellung. Die interessanten Ausführungen werden durch Demonstration von Bildern erläutert.

13. Clausen in Berlin: Demonstration von Kaninchensyphilis.

Bertarelli war es gelungen, Keratitis interstitialis bei Kaninchen bis zur 7. Generation weiter zu verimpfen. Vortr. konnte mit dessen Material bis zur 13. Generation weiter verimpfen.

Impfungen von Kammerwasser bei menschlicher Keratitis interst. in Kaninchenaugen fiel negativ aus, während bei luetischer Iritis des Menschen nach diesem Verfahren eine kurzdauernde Hornhaut-Trübung beim Kaninchen entstand.

14. Greeff und Clausen in Berlin demonstrieren zu ihrem Vortrage.

15. Gilbert in München: Demonstration mikroskopischer Präparate von Pannus degenerativus.

Bei einem Falle von Keratitis bullosa an einem glaukomatösen Auge fand Vortr. eine kräftig entwickelte Bindegewebsschicht zwischen Epithel und Bowman'scher Membran. In der Entwicklung dieses Pannus sieht Vortr. einen Heilungsvorgang zur Erschwerung neuer Blasenbildungen.

16. Römer in Würzburg: Immunitäts-Verhältnisse in der vorderen Augenkammer.

Vortr. wendet sich gegen A. Leber's Ergebnisse, die von den seinen abweichen. Die Nachprüfung bestätigte des Vortr. Befunde.

Zweite Demonstrationssitzung vom 6. August.

17. Axenfeld in Freiburg i. Br. demonstriert Präparate von a) akzessorischen episkleralen Ciliarganglien,

b) Metatastischem Karzinom der Orbita, besonders der Augenmuskeln.

c) Glioma iridis, bei dem das Gliom von der Iris ausging.

18. Schreiber in Heidelberg: Über markhaltige Nervenfasern der Hundepapille.

Von Bedeutung erschien die Fortsetzung der Markscheiden durch die Lamina cribrosa hindurch bis zum Papillenrande. Es ist demnach die Vorstellung von der Hemmung der Markentwicklung durch die Lamina cribrosa aufzugeben.

19. Wehrli in Frauenfeld demonstriert zu seinem Vortrage.

20. Reis in Bonn: Demonstration mikroskopischer Präparate. a) Topische Fehldiagnose eines Aderhautsarkoms.

Eine in vivo als Ciliarkörpersarkom diagnostizierte Geschwulst erwies sich als Bluterguß. Dagegen fand sich an einer Stelle des hinteren Pols, an der man es nicht hätte vermuten können, ein kleines melanotisches Sarkom der Aderhaut.

b) Zur Keratitis profunda. Ein zentrales parenchymatöses Infiltrat der Hornhaut erwies sich als eine lediglich auf die hintersten Hornhautschichten beschränkte Erkrankung vom Charakter des infektiösen Granuloms. Jede Beteiligung anderer Augenabschnitte fehlte.

21. Seefelder in Leipzig: Demonstration mikroskopischer Präparate von embryonalen menschlichen Augen.

22. Igersheimer in Heidelberg: Demonstration zur pathologischen Anatomie der Conjunctivitis diphtheritica.

23. Harms in Tübingen demonstriert zu seinem Vortrage.

24. Zade in Leipzig: Fruktifikations-Organe des Aspergillus fumigatus in Schnittpräparaten der Kaninchen-Kornea.

Bei Keratomycosis aspergillina ist die Bildung von Konidien-Trägern nur ausnahmsweise festgestellt, doch durch des Vortr. Beobachtung erwiesen.

25. Hanke in Wien: Cataract, Neuritis optica, Degeneration des Pigmentepithels der Irishinterfläche bei Tetanie.

Es fanden sich in den Präparaten Symptome, die auf eine im Blut zirkulierende toxische Ursache hindeuten. Eine weitgehende Übereinstimmung zeigten die Veränderungen der Pigment-Epithelschicht der Iris bei Tetanie mit denen bei Diabetes. Beide Erkrankungen sind schon von anderer Seite in Parallele gesetzt worden, indem sie mit Veränderungen der „Drüsen mit innerer Sekretion“ (Pankreas, Nebenniere) in Beziehung gebracht wurden.

26. Hallauer in Basel: Einige Gesichtspunkte für die Wahl des Brillenmaterials.

Aus Versuchen mit Lichtpausverfahren schließt Vortr., daß alle gebräuchlichen hellen Brillengläser für die chemischen Strahlen des Tages-, Nernst-, Auerlichtes, des elektrischen Glühlichtes und des Petroleumlichtes stark durchlässig sind.

Blau- und Rauchgläser sind für Tages-, Nernst- und Auerlicht sehr durchlässig, sie schützen in geringem Grade gegen elektrisches Glühlicht und und Petroleumlicht. Gegen Lichtblendung wirken grüne, rote, gelbe, graugelbe und namentlich graugrüne Gläser, gegen maximale Lichtwirkung gelbe, graugelbe und hauptsächlich graugrüne Gläser.

27. A. Leber in Berlin demonstriert zu seinem Vortrage.

28. Leber in Berlin: Zur Trachomfrage.

Beim Affen und beim Menschen fand Vortr. bei frischer Trachom-Übertragung Befunde von Körperchen, die zum Teil denen von Prowazek und Halberstädter ähnelten.

29. Happe in Gießen: Über den Ringabszeß der Kornea.

Vortr. beobachtete drei Fälle von Ringabszeß, der sich in zwei Fällen einer Perforationsverletzung anschloß, in einem Falle im Anschluß an ein

Ulcus serpens auftrat. In den beiden ersten Fällen trat Panophthalmie ein, es mußte exenteriert werden, im letzten Falle blieb die Erkrankung auf die Hornhaut beschränkt.

Es fanden sich im ersten Fall Heubazillen, im zweiten Fall Staphylokokkus albus, im dritten Fall Pyocyaneus. Durch Injektionen von Bouillonkulturen der drei genannten Bakterienarten in dem Kaninchenglaskörper konnte wieder eine Panophthalmie mit Bildung einer typischen peripheren Ringinfiltration hervorgerufen werden.

Versuche, eine reine Kornealinfektion mit den genannten Bakterienarten zu erreichen, gelangen nur mit Pyocyaneus, der ein typisches Ulcus serpens beim Kaninchen hervorrief. Bei der Infektion vom Glaskörper aus war ein ganz peripherer Infiltrations-Ring entstanden, von der Kornea aus ein mehr zentraler Infiltrations-Ring.

30. Elschnig in Prag demonstriert zu seinem Vortrage.

31. Schiek in Göttingen: Über Chorio-Retinitis sympathica.

Beobachtung eines Falles ergab das Auftreten einer Chorioiditis sympathica mit sekundärer Beteiligung der Retina und der Papille, indem die sympath. Uveitis nach kurzem Befallen des vorderen Bulbusabschnittes nach hinten übergriff.

32. Krusins in Marburg: Demonstration zweier Apparate für die Praxis, a) eines Binocular-Pupillometers, b) eines Scheiben-Deviometers (Apparates zur objektiven Schielwinkelmessung).

---

2) **Ophthalmological society of the United Kingdom.** (The British medical journal 1908, 16. Mai.)

Sitzung vom 7. Mai 1908.

Fergus sprach über die Behandlung der Ptosis.

Claske berichtet über einen Fall von Konglomerat-Tuberkel der Aderhaut, der durch Tuberkulin-Injektionen geheilt wurde.

Mackay berichtet über einen Fall von Aneurisma arterio-venosum, das durch Ligatur der Carotis communis geheilt wurde.

Mackay beschrieb einen Fall von phlyktenulärer Keratitis mit Episkleritis pustulosa, der der üblichen Behandlung widerstand und erst durch Antistaphylokokken-Vaccine gebessert wurde. Bei längeren Pausen zwischen den Injektionen kam es zu Rezidiven.

Sitzung vom 11. Juni 1908.

Priestley Smith demonstrierte ein sehr bequem anwendbares Hand-Skiaskop.

Paton zeigte einen Fall von Bindegewebs-Bildung auf der Papille.

Green zeigte einen verbesserten Apparat zur Untersuchung der Farbenempfindung.

Roll demonstrierte einen Patienten mit himmelblauen Skleren und einen andren mit doppelseitiger Papillitis.

Hudson einen Fall von Thiersch'scher Transplantation.

Coats einen Fall von Exsudation in der Retina.

Adams spricht über eine contagiöse Conjunctivitis, die in einer

kleinen Schule ausbrach und von 37 Knaben 21 befiel. Es wurden mit Ausnahme eines Falles Pneumokokken im Sekret nachgewiesen und scheint sich um eine gutartige Conj. follic. gehandelt zu haben.

Nettleship spricht über hereditäre Augenkrankheiten (Katarakt, Retinitis pigmentosa, Farbenblindheit).

Herbert spricht über parenchymatöse Xerosis und führt aus, daß der trachomatöse Pannus, der die Kornea unempfindlich mache, infolge der Seltenheit des Lidschlags zur sekundären Xerose führe.

Journal-Übersicht.

I. A. v. Graefe's Archiv f. Ophthalmologie. LXVIII. 2.

1) **Über pathologische Anatomie und Pathogenese der Cyanosis retinae nebst Bemerkungen über die Pathogenese des Glaukoms,** von Prof. Dr. Elia Baquis in Florenz-Livorno.

Ein 11jähr. Knabe litt an schweren Anfällen von Dyspnoe. Die Haut und die sichtbaren Schleimhäute waren dunkelviolett gefärbt, die Finger- und Zehenspitzen braun und dazu kolbig angeschwollen. Die großen Venenstämme erschienen fast leer und schlaff. Die Herz-Untersuchung, durch Emphysen erschwert, ergab ein leichtes präsystolisches Geräusch an der Spitze. Die Augäpfel waren vorgetrieben, die Bindehaut-Venen verdickt und fast schwarz. Links erschienen die Netzhaut-Venen als dicke, schwarze, schlangenförmig gewundene Bänder, während die Arterien fast ganz verschwunden waren. Zwischen den Venen lagen Blut-Ergüsse, die ganze Netzhaut war verdickt. Rechts bestand im Innern des Auges ein Blut-Erguß, welcher jeden Einblick verhinderte. Kurze Zeit vor dem Tode wurde die bisher blasse Regenbogenhaut plötzlich braun. Das Korneal-Mikroskop enthüllte als Ursache dieser Erscheinung eine enorme Ausdehnung der Venennetze. Unmittelbar nach dem Tode war die Regenbogenhaut wieder blau.

Die Sektion ergab sehr starke Hypertrophie des rechten Vorhofs und beider Ventrikel, der linke Vorhof war kaum verändert. In der Scheidewand der Ventrikel befand sich oben ein Loch, welches einen Zeigefinger durchließ. Die Pulmonalklappen waren verwachsen und bildeten eine nach oben gerichtete Kuppe, welche ein feines Loch enthielt. Der ganze Stamm der Lungenarterie war verengt.

Da die enge Lungenarterie einen bedeutenden Widerstand bot, so hätte das Blut infolge der zwischen Ventrikeln bestehenden Öffnung nach der Aorta ausweichen müssen. Wenn dies nicht so ausgiebig geschah, wie erwartet werden durfte, wenn trotz der anatomischen Verhältnisse des Herzens eine für die Erhaltung des Lebens ausreichende Blutmenge in die Lungenarterie gelangte, so ist das nur erklärlich, wenn man annimmt, daß auch im Aortensystem ein Hindernis für die Blutzufuhr vorhanden war. Die Hypertrophie des linken Ventrikels deutete auf ein solches Hindernis hin. In der Tat fand sich eine ausgedehnte Verengerung der kleinen Arterien, die aber nicht auf einem endarteriitischen Prozesse, sondern auf einer starken Verdickung der Muscularis beruhte. Die Verdickung der Muscularis war Folgezustand einer spastischen Kontraktion, deren Ursache in einer durch Sauerstoffarmut und Kohlensäurereichtum des Blutes bewirkten Reizung des vasokonstriktorischen Bulbarcentrums zu suchen ist. Erst sekundär treten Veränderungen der Intima auf.

Am Auge sind bei einfacher Cyanose der Netzhaut auch die Arterien erweitert. Das liegt daran, daß bei milder Allgemeincyanose zunächst nur die Visceralgefäße durch Reizung des Nervencentrums verengt werden, und daß durch die Ausschaltung dieses Bezirkes das Blut um so reichlicher zu andren Gebieten strömt. Bei sehr starkem Kohlensäure-Reichtum des Blutes werden auch die Netzhaut-Arterien vom Centrum her verengt. Es folgt venöse Stauung, Thrombose, Blutungen. Diese Veränderungen erstrecken sich auf das ganze Auge, so daß man sie als Cyanosis oculi bezeichnen kann.

Die Anschauungen des Verf.'s fußen auf sorgsamen anatomischen Untersuchungen, deren Ergebnisse ausführlich mitgeteilt werden.

Im Kammerwinkel entwickelt sich langsam ein Entzündungsprozeß, der zu seiner Obliteration führt. Weiterhin folgt Glaukom, welches unter Umständen Berstung des Augapfels bewirken kann.

---

2) **Pigmentepithelien im Sehnervenstamm bei Leukosarkoma chorioideae**, von Dr. Ginsberg in Berlin.

Der Sehnerv war bis über 3 mm hinter die Lamina cribrosa stellenweise so dicht mit Pigmentepithelien infiltriert, daß die Pigmentierung auf dem Querschnitt schon makroskopisch sichtbar wurde. Verf. weist eingehend nach, daß es sich nur um Pigmentepithelien handeln kann. Einige Anzeichen sprechen dafür, daß eine Proliferation der Pigmentepithelien stattgefunden hatte. Jedenfalls ist ihre Fähigkeit, selbständig so weit zu wandern, bemerkenswert.

---

3) **Zur Kenntnis der pathologischen Anatomie und Pathogenese der Cyklopie,** von Stabsarzt Dr. R. Seefelder, Privatdozent in Leipzig. (Aus dem histologischen Laboratorium der Universitäts-Augenklinik in Leipzig.)

4 eingehend beschriebene Fälle: 1) Nicht ausgetragene Mißgeburt. Die Zusammensetzung von zwei Augenanlagen ist nur an zwei normal entwickelten Linsen mit Gefäßsystem erkennbar. Die ganze Netzhaut liegt in Falten, das Pigmentepithel ist im Bereiche des Ciliarkörpers und der Iris gefaltet. In der Netzhaut und im Sehnerven fehlen Nervenfasern gänzlich.

2) Die beiden Hälften des cyklopischen Auges haben sich im Bereiche der fötalen Spalte vereinigt. Die beiderseits vorhandenen, horizontal gestellten Kolobome der Iris und des Ciliarkörpers gehen ineinander über, so daß eine Hantelform entsteht, in der die beiden Kolobome die Stange, die beiden Pupillen die Knöpfe darstellen. Im Kolobom liegt ein Mesodermzapfen. An den Kolobomwänden und weiter davon entfernt ist die Netzhaut gefaltet. Im hintern Augenabschnitt befindet sich ein großes Kolobom, in dessen Bereich das Pigmentepithel fehlt und Aderhaut und Netzhaut atrophisch sind. Eine Papille ist nicht angedeutet, in der Netzhaut und im rudimentären Sehnerven fehlen Nervenfasern gänzlich. Der Umstand, daß Nervenfasern nicht zur Entwicklung kamen, hat bewirkt, daß äußeres und inneres Blatt der sekundären Augenblase sich glatt vereinigten. Deutlich zeigte sich, daß das Iriskolobom nicht auf behindertem Vorwachsen der Iris auf der Linse oder auf Rückwärtszerrung beruhte, sondern nur der nicht geschlossenen Augenspalte entsprach. Das Aderhautkolobom ist wahrscheinlich unabhängig von der Augenspalte und Folge von Atrophie.

3) Bei zwei ziemlich gut entwickelten Augen beschränkte sich die Ver-

schmelzung auf Sklera und Ciliarmuskel. Kein Kolobom, in Netzhaut und Opticus keine Spur von Nervenfasern.

4) In einer einfachen Orbita liegen zwei nur durch Konjunktiva und lockeres Bindegewebe verbundene Augäpfel nebeneinander. Hinter ihnen befindet sich eine tubulo-alveoläre Drüse vom Bau einer embryonalen Tränendrüse. Das bindegewebige Stroma der Iris ist schwach entwickelt, Sehnervenfasern fehlen bis auf ein kleines Bündel am temporalen Papillenrande. Im übrigen sind beide Optici rudimentär.

Die Frage, ob beim Cyklopen-Auge die Anlage von vornherein einheitlich ist, oder ob erst später eine Vereinigung getrennter Anlagen erfolgt, harrt noch der Entscheidung. Wahrscheinlich kommt beides vor. Über die letzten Ursachen der Cyklopie haben die Forscher sich noch viel weniger geeinigt.

---

4) **Pathologisch-anatomische Beiträge zur Kenntnis der angeborenen Kolobome des Auges,** von Stabsarzt Dr. R. Seefelder, Privatdozent in Leipzig. (Habilitationsschrift aus der Univers.-Augenklinik zu Leipzig.)

Der umfangreichen Arbeit liegt ein ungewöhlich großes Material zugrunde, welches sehr sorgsam bearbeitet ist und unter Berücksichtigung der Literatur kritisch verwertet wird. Ref. muß darauf verzichten, aus der Fülle der anatomischen Einzelheiten etwas herauszugreifen, sondern beschränkt sich auf eine kurze Wiedergabe der Anschauungen, zu denen der Verf. auf Grund seiner Untersuchungen gelangte.

Die typischen Kolobome, sei es mit oder ohne Cystenbildung, entstehen infolge von Störungen des Verschlusses der fötalen Augenspalte durch abnorm lange persistierendes Mesoderm, wobei auch den Gefäßen eine den Verschluß hindernde Rolle zufällt. Das Ausbleiben des Verschlusses bewirkt Duplikaturbildungen der Netzhaut und Faltungen des Epithels der pars plana des Ciliarkörpers sowie dessen abnorme Größe. Auch wenn das zwischengelagerte Mesoderm nicht schwindet, können die Netzhautfalten zur Vereinigung gelangen. Wahrscheinlich braucht die Mesodermleiste nicht kontinuierlich zu sein, sondern genügen mehrere getrennte Mesodermzapfen, um den Verschluß der ganzen Spalte zu verhindern. Die Iriskolobome entstehen auf gleiche Weise durch Störungen am Augenbecherrande. Der Augenbecherrand wächst nicht auf der Linse vor. Der Durchmesser der Pupille nimmt bis in den 8. Monat zu und dann ab, vermutlich weil nach Resorption der Pupillenmembran der Sphinkter in Tätigkeit tritt. Die strangförmigen, schillernden Gebilde, welche von der Papille zum hinteren Linsenpol ziehen und die Art. hyaloid. umgeben, dürften als die persistierende Gliahülle anzusehen sein, welche die fötale Glaskörperarterie begleiten.

Für die atypischen Kolobome, welche nicht mit dem Augenspalte zusammenhängen können, hat Elschnig die befriedigende Erklärung gegeben, daß jeder Teil der sekundären Augenblase im embryonalen Leben in abnormer Richtung sprossen kann.

---

5) **Über Keratitis parenchymatosa und Ulcus internum corneae,** von Prof. Eugen v. Hippel in Heidelberg. (Aus der Univers.-Augenklinik zu Heidelberg.)

Anatomische Untersuchung eines seit 5 Jahren beobachteten Falles von Keratitis parenchymatosa. Während Hornhaut und Regenbogenhaut hochgradige Veränderungen zeigten, waren die übrigen Teile des Auges fast

normal. In der Hornhaut waren die zelligen Elemente vermehrt und bald diffus bald herdförmig gelagert. Die Deutung der verschiedenen Zellformen begegnete Schwierigkeiten. Die Lamellen waren zum Teil nekrotisch und streckenweise nur in Bruchstücken vorhanden. Auf der Hinterfläche lag eine Bindegewebsschicht, welche unten am stärksten war und nur die Mitte freiließ. Sie stand unten durch zwei größere Defekte der Membr. Descemeti mit der Hornhautsubstanz in Verbindung und war nach hinten mit der Iris verwachsen. In zelligen Auflagerungen der M. Descemeti fanden sich Riesenzellen. Die Iris war mit großen protoplasmareichen Zellen durchsetzt. Ihre Gefäße zeigten einzeln Wucherung der Intima.

Verf. läßt die Ätiologie zweifelhaft — Syphilis oder Tuberkulose —. Er hält den Fall für eine primäre Keratitis parenchymatosa und erörtert eingehend, daß kein Grund vorliegt, in solchen Fällen keine primäre Kerat. parenchym. anzunehmen. Wenn auch in frischeren Fällen die Krankheit mehr lokalisiert ist, so scheiden doch deshalb die älteren Fälle, bei denen Komplikationen aufgetreten sind, nicht aus der Gruppe aus. Die Erscheinungen bei Beginn der Erkrankung dürfen nicht übersehen werden. Dazu kann eine Keratitis parenchymatosa bei schon bestehender Erkrankung andrer Teile des Auges in dem Sinne primär sein, daß die Krankheitserreger unabhängig von den sonstigen Veränderungen direkt in die Hornhaut eindringen. Trypanosomen und Spirochäten sind in der Hornhaut nachgewiesen. Im anatomischen Sinne gibt es sicher eine primäre Keratitis syphilitica; ob auch eine primäre Keratitis tuberculosa, steht noch nicht fest, ist aber keineswegs ausgeschlossen, wenn auch bisher bei positivem Tuberkelbazillen-Befunde stets ausgeprägtes tuberkulöses Gewebe gefunden wurde.

Anhangsweise teilt Verf. mit, daß bei einem kongenital syphilitischen Fötus aus der 33. Schwangerschaftswoche, welcher mit Keratitis parenchymatosa geboren wurde, in der Kornea Spirochäten nachgewiesen wurden. Es handelte sich um eine sicher intrauterin entstandene primäre Keratitis parenchymatosa.

Endlich berichtet Verf., daß er Gelegenheit hatte, ein Auge anatomisch zu untersuchen, bei dem er früher die klinische Diagnose Ulcus com. internum gestellt hatte. Die Diagnose wurde bestätigt. Das Auge war stark vergrößert, die Kornea leukomatös und ektatisch, die Papille tief exkaviert.

Der Befund hat seine Bedeutung für das Verständnis angeborener Hornhauttrübungen, Leukome und Staphylome, die ohne Geschwürsbildung an der Hornhaut-Oberfläche und ohne eiterige Einschmelzung entstehen können.

---

6) **Über die atrophische Sehnerven-Exkavation,** von Dr. L. Schreiber, Privatdozent und I. Assistent an der Univers.-Augenklinik zu Heidelberg. (Aus der genannten Klinik.)

Elschnig hat in einer in v. Graefe's Archiv veröffentlichten und im August-Hefte dieses Centralblattes kurz besprochenen Arbeit Präparaten des Verf.'s eine Deutung gegeben, mit denen dieser nicht einverstanden ist und die er richtig zu stellen sucht. Im übrigen weist er darauf hin, daß Elschnig's Anschauungen in bemerkenswerter Weise mit der Auffassung übereinstimmen, welche schon vor Jahren von v. Jaeger und Leber vertreten wurde. Es bleibt ein Verdienst Elschnig's, etwas vernachlässigte Gesichtspunkte wieder in ihrer Bedeutung gewürdigt zu haben.

7) **Nachtrag zu meiner Arbeit: „Über Netzhaut-Ablösung“**, von Prof. Eugen v. Hippel in Heidelberg.

An frischen Schweineaugen wurde vorsichtig die Sklera abpräpariert. Alsdann gelangten die Bulbi in frisch gewonnenes Schweineblut-Serum und darauf für mehrere Wochen in Müller'sche Flüssigkeit. Niemals fand sich der Glaskörper nach vorn gezogen und eine eiweißhaltige geronnene Flüssigkeitsschicht zwischen ihm und der Netzhaut. Ein eiweißhaltiger Glaskörper braucht sich also nicht unter Auspressung seiner Flüssigkeit zusammenzuziehen, wenn er in Müller gehärtet wird. Scheer.

II. Klinische Monatsblätter für Augenheilkunde. 1908. Juli.

1) **Über Retinitis pigmentosa**, von S. Ginsberg.

Verf. untersuchte einen Fall von typischer Retinitis pigmentosa mikroskopisch. Die Aderhaut zeigte geringe Veränderungen, dagegen bestanden ausgedehnte und intensive Schädigungen des Pigmentepithels und der Netzhaut, namentlich der äußeren Schichten, wobei wieder in weitester Ausdehnung und am schwersten das Neuroepithel ergriffen war. Primär ist dieses wohl erkrankt, erst sekundär ist das Pigmentepithel in Mitleidenschaft gezogen. Wahrscheinlich handelt es sich um eine mangelhafte Bildung des Neuroepithels derart, daß es der funktionellen Inanspruchnahme nicht gewachsen ist und dabei allmählich zugrunde geht: da in der Lokalisation und Intensität zwischen den Veränderungen der Netz- und Aderhaut absolut keine Beziehung besteht, vielmehr die schwersten Netzhaut-Veränderungen oft, auch am Äquator, über großen Strecken normaler Aderhaut sich finden; so kann eine Zirkulationsstörung in der letzteren nicht als Ursache für die Retinalaffektion in Betracht kommen, zumal bei viel ausgedehnterem Schwund der Kapillaren das Neuroepithel intakt zu bleiben pflegt.

---

2) **Über Neuritis optica bei multipler Sklerose**, von Kurt Bagh.

Verf. berichtet über 4 Fälle von Neuritis optica bei multipler Sklerose. Bei allen 4 Kranken ging die Sehstörung der Allgemein-Erkrankung voran. Die Sehstörung wurde als eine plötzlich aufgetretene bezeichnet. Bald nach Ausbruch derselben wurde wieder eine gewisse Besserung der Sehschärfe beobachtet.

---

3) **Die Entwicklung des hinteren Pigmentepithels der Iris aus der sekundären Augenblase und sein Verhältnis zu der Irismuskulatur und den spontanen Iriscysten**, von Emil Jusélius.

Nach den Untersuchungen des Verf.'s an 11 Fällen beginnt die Entwicklung der Sphincter iridis aus dem vorderen Ektodermalblatt der sekundären Augenblase beim Menschen in einem Stadium, wo der Embryo eine Länge von 8—9 cm erreicht hat, und zwar entwickelt er sich aus Zellen, die nahe der Umbiegungsstelle der beiden Ektodermalblätter an der künftigen Pupillaröffnung liegen. Die Umwandlung des Ektoderms in Muskulatur erfolgt ungefähr gleichzeitig mit dem Übergang des Ektoderms in Pigmentepithel. Der Übergang der Ektodermblätter in Muskulatur und Pigmentepithel beginnt an der Irisbasis im vorderen Blatt und schreitet gegen den Pupillarrand zu fort, wo die Pigmentierung auf das hintere Blatt übergreift und bei Embryonen von etwa 19 cm Länge die Irisbasis erreicht.

---

4) **Multiple Einkerbungen des Becherrandes der sekundären Augenblase, ein Beitrag zur Kolobomfrage**, von C. Wolfrum.

Verf. fand bei einem 5 Wochen alten menschlichen Embryo außer der Becherspalte der sekundären Augenblase noch drei Einkerbungen am Becherrande, und zwar zwei nasal gelegene und eine dorsal befindliche, welche der Becherspalte gegenüberlag. An Tiefe war letztere den ersteren sehr überlegen. Diese in den frühesten embryonalen Zeiten sich abspielenden Vorgänge können der Anlaß zu Entwicklungs-Störungen werden.

---

5) **Anaërobe Bazillen bei Augenverletzungen**, von Gerhard Schumacher.

Verf. berichtet über 2 Fälle von Augenverletzungen, wo anaërobe Bazillen sich fanden. Im 1. Falle handelte es sich um eine Panophthalmie, welche nach Verletzung durch einen Eisensplitter auftrat. Dieselbe war durch einen anaëroben gasbildenden Bacillus hervorgerufen, welcher sich von dem Bacillus phlegmones emphysematosae nur durch seine geringe Eigenbeweglichkeit unterschied und daher als Varietät dieses Bacillus aufzufassen war. Der 2. Fall zeigte, daß derselbe Bacillus bei Verletzungen mit unreinen Gegenständen in der Orbita vorkommen kann, ohne zu schwerer Entzündung führen zu müssen.

---

6) **Über Erreger der Bindehaut-Entzündungen auf Grund von 500 untersuchten Fällen**, von K. Scholtz und L. Vermes.

Unter 500 Fällen secernierender Bindehaut-Entzündung wurden bei 227 Diplobazillen, 76 Koch-Weeks'sche Bazillen, 23 Pneumokokken, 6 Streptokokken, 9 Gonokokken, 1 Friedländer'sche Bacillus, 68 nur Staphylokokken und Xerosebazillen und 45 nur Xerosebazillen gefunden. 45 mal war der Befund negativ.

---

7) **Die Einwirkung der Pyocyanase auf Bakterien des Bindehautsackes**, von Arnold Löwenstein.

Die Pyocyanase wurde in 3 Wochen alten Pyocyaneus-Kulturen entdeckt und Filtration und Eindampfen bei 25° im Vakuum dargestellt. Sie löst artgleiche und zahlreiche artfremde Mikroorganismen in gleicher Weise auf. Verf. hat den Einfluß der Pyocyanase auf eine Reihe von Mikrooganismen der Bindehaut studiert. Zuerst wurde das Bindehautsekret mikroskopisch und kulturell auf Qualität, Zahl und Lagerung der Mikroorganismen untersucht und darauf der Bindehautsack mit Pyocyanase ausgespült. Staphylokokken im Bindehautsack sind meistens hierdurch gut zu entfernen, dasselbe gilt von den Streptokokken. Gonokokken sind wahrscheinlich im Frühstadium sehr gut beeinflußbar, in späteren Stadien nicht.

---

8) **Wund-Infektion durch Blennorrhoea neonatorum?** von Fritz Schöler.

Durch Infektion einer Fingerwunde mit blennorrhoischem Sekret trat bei einem 43jähr. Manne eine schwere Allgemein-Erkrankung mit tödlichem Ausgang ein. Im Blut ließen sich keine Gonokokken nachweisen, wohl aber fanden sie sich mit großer Wahrscheinlichkeit im Wundsekret.

---

9) **Ein Fall von partieller Lidgangrän mit nachfolgender hämorrhagischer Diathese**, von P. Stöwer.

Bei einem 3jährigen Kinde trat nach Masern eine partielle Gangrän des

rechten Unterlides auf. Neben der Nekrose trat schon bei dem lokalen Erkrankungsherde am Lid die Neigung zu Blutungen auf.

10) **Fliegenlarven in einer durch Karzinom exulzerierten Augenhöhle,** von Viktor Reis.

In der Tiefe einer durch Karzinom exulzerierten Augenhöhle einer 60jährigen Person wimmelte es von Larven, welche sich als Fliegenlarven erwiesen.

August.

1) **Zur Wirkung der Röntgenstrahlen auf das menschliche Auge,** von Birch-Hirschfeld.

Ein 64jähriger Mann wurde wegen eines Kankroides in der Haut des linken äußeren Augenwinkels, welcher das Lid und den Augapfel unberührt ließ, einer intensiven Bestrahlung mit Röntgenstrahlen unterworfen. Nach 2 Jahren zeigte die Conjunctiva bulbi im temporalen Sektor einen eigentümlichen Befund. Es fehlten die schlangenartigen Windungen der größeren Venen. Dagegen traten zahlreiche Einschnürungen und zwischen diesen sackförmige Erweiterungen des Gefäßrohrs hervor. Am temporalen Teile der Hornhaut fand sich eine sichelförmige, getrübte Zone, die sich in zahlreiche in der Substanz der Hornhaut gelegene feine Pünktchen auflösen läßt; außerdem hatte sich Katarakt entwickelt. Verf. führt diese Vorgänge auf die Beleuchtung zurück. Auffallend ist nur die lange Zeitdauer, in der sich dieselben entwickelt haben.

2) **Traumatische Zyklodialyse,** von Irene Markbreiter.

Verf. berichtet über einen Fall von reiner Zyklodialyse, wo nach einem Trauma bei ganz unverletzten äußeren Bulbushäuten sich das Corpus ciliare ringsum gänzlich abgelöst und stark zurückgezogen hatte. In den übrigen 7 veröffentlichten Fällen war die Zyklodialyse durch andere Veränderungen kompliziert, und zwar einmal durch Iridodialysis, zweimal durch Prolapsus iridis, zweimal durch Prolapsus corporis ciliaris, dreimal durch Ablösung der Chorioidea, einmal durch Ruptura chorioideae und Iriseinsenkung.

3) **Über die Beziehungen der peripheren Rinnenbildung und peripheren Ektasie der Hornhaut zum Arcus senilis und zur chronischen peripheren Furchenkeratitis,** von W. Gilbert.

Verf. berichtet über 3 Fälle von peripherer Rinnenbildung der Hornhaut. Es handelt sich stets um einen sehr chronisch verlaufenden und unter mehr oder weniger leichten Reiz-Erscheinungen einhergehenden Prozeß, der sich bei Individuen des 7. Lebensjahrzehnt an Augen mit stark zirkulären Greisenbogen entwickelt. Die Erkrankung verdankt in der Mehrzahl der Fälle ihre Entstehung einem eigenartigen Degenerationsprozesse der Hornhaut-Grundsubstanz. Der Greisenbogen bzw. seine Residuen können nicht nur central von der Rinne, sondern auch peripher von ihr liegen. Und fehlt er anscheinend ganz, so ist das durchaus noch kein Gegenbeweis gegen den degenerativen Charakter des Prozesses; die durchsichtige Rinne ist dann eben völlig an Stelle des früheren Greisenbogens getreten.

4) **Beitrag zur Kenntnis des Diplobazillen-Geschwürs der Hornhaut,** von Martin Zade.

27 Fälle von Hornhautgeschwür konnte Verf. auf Infektion von Diplobazillen zurückführen, was er bakteriologisch nachweisen konnte. Das Geschwür hat eine kreisrunde, scheibenförmige Gestalt. Der Grund ist meist mit einer glasigen, grauen Masse belegt, die aus fadenziehendem, schleimigen Sekret besteht. Die Ränder sind entweder ganz scharf, oder stellenweise oder im ganzen Umfang infiltriert. Hypopyon fand sich in den meisten Fällen. Die beste Aussicht bietet eine möglichst frühzeitige Behandlung mit Zincum sulfuricum in $^1/_2$% Lösung.

---

5) **Über den Erreger einer Hornhaut-Entzündung beim Kaninchen,** von Ludwig Schmeichler.

Bei einer Hornhaut-Entzündung eines Kaninchens konnte Verf. Gram-positive, dicke Xerosebazillen und reichliche zarte, kleine Gram-negative Stäbchen nachweisen.

---

6) **Angeborene Kyste der Bindehaut,** von G. F. Cosmettatos.

Verf. exstirpierte eine Kyste, welche an der Übergangsfalte des oberen Lides saß und sich etwa $2^1/_2$ cm in die Orbita fortsetzte. Die Struktur der Kyste ist der eines Falles von Sourdilles sehr ähnlich, den er unter dem Namen „Lymphangiome kystique" veröffentlichte.

---

7) **Beitrag zur Kenntnis der Verletzungen des Auges durch Kupfersplitter,** von L. Caspar.

Einem Arbeiter war ein Kupfersplitter in den Glaskörper gedrungen. Obwohl es anfangs lange Zeit hindurch so schien, als dürfte man auf reizloses Einheilen des Kupfersplitters, sogar mit Erhaltung guter Sehkraft, hoffen, trat 1 Jahr später eine stetig zunehmende Reizung und schließlich eine Iridozyklitis auf. Nun wurde die Extraktion des Splitters vermittelst meridionalen Skleralschnittes mit Erfolg ausgeführt. Danach ging die Reizung zurück, doch blieben Glaskörper-Trübungen und eine geringe Trübung der Linse bestehen. Horstmann.

III. Die ophthalmologische Klinik. 1908. Nr. 6.

1) **Die Serotherapie bei schweren Infektionen des Auges (Antidiphtherie-Serum),** von Dr. Maurice Teulières. (Fortsetzung in Nr. 7 und 8.)

Die Anwendung des Serum ist für den Kranken durchaus ungefährlich und seine Wirkung derjenigen andrer Sera zum mindesten gleichzusetzen. Meist wird man subkutane Einspritzungen von 10 oder 20 ccm machen. Die Serum-Einspritzung muß möglichst bald nach eingetretener Ansteckung erfolgen. Sie lindert die Schmerzen, hält das Fortschreiten der Infektion auf, begünstigt die Aufsaugung der Infiltrate und Exsudate und die Neubildung der Gewebe.

---

2) **Zur Kasuistik der Atropin-Vergiftung,** von San.-Rat Dr. Lesshafft.

Beschreibung von 2 Fällen von schwerer Allgemein-Vergiftung durch Einverleiben des Giftes vom Munde aus.

Nr. 7.

1) **Über die Muskelnatur der Chromatophoren der Regenbogenhaut,** von Dr. Wolfrum.

---

2) **Über den Dunkelsinn,** von Dr. Ch. Ferentinos.

Der Dunkelsinn bedeutet das Bewußtsein der optischen Ruhe. Zur Entstehung des Dunkelsinnes ist eine Projektion des Reizes aus der Seele unentbehrlich. Der Ausgangspunkt dieses Reizes liegt in der empfindenden Membran, in den Stäbchen und Zapfen der Netzhaut.

Nr. 9.

1) **Ein Fall von Kupferdrat im Auge,** von Dr. K. E. Weiss.

Die Prognose der Kupfer-Verletzungen des Auges, besonders wenn sich der Fremdkörper im vorderen Augenabschnitt befindet, ist nicht ungünstig, wenn der Fremdkörper zeitig genug entfernt wird und keine virulenten Keime ins Augeninnere eingedrungen sind.

---

2) **Über einen nach der von C. Adam angegebenen Methode behandelten Fall von Blenorrhoe,** von Dr. Scheuermann.

Verf. hat bei der Behandlung eines 8 Monate alten Kindes mit Blenorrhoe ein günstiges Resultat mit dem Einstreichen von Bleno-Lenicetsalbe gesehen.

---

3) **Über einen Fall von Kollaps der Sklera bei einer Katarakt-Operation,** von Dr. H. le Roux.

Nach Beendigung der Kystitomie wurde der Augapfel weich, die Sklera sank in sich zusammen und legte sich in Falten. Die Katarakt mußte mit einem Löffel geholt werden.

Der Ausgang war gut.

Nr. 10 und 11.

1) **Über periphere Ektasie bzw. Atrophie der Hornhaut,** von Dr. Fleischer.

In den 6 veröffentlichten Fällen handelte es sich fast durchweg um jugendliche Individuen. Sie zeigen das Krankheitsbild in sehr verschiedener Intensität. Neben Fällen, in denen starke Ektasie der Randteile der Hornhaut vorhanden sind, sind solche, wo man nur geringe Ektasie oder rinnenförmige Einsenkung in verschiedenem Grade findet.

---

2) **Zur Instillation von Augentropfen, gleichzeitig als Beitrag zur Minderung der Gefahren der Konjunktival-Reaktion,** von Dr. Hans Hans.

Vorschriften über die Art der Einträuflungen.

---

3) **Eine länger dauernde Unempfindlichkeit des menschlichen Auges, hervorgerufen durch Akoin-Öl,** von Dr. A. Darier.

Das Akoin lähmt die Akkommodation nicht und erweitert nicht die Pupille, wie das Cocaïn. Es schädigt das Kornealepithel nicht und ist vollkommen schmerzfrei in seiner Anwendung.

---

4) **Der Kollaps der Sklera bei Star-Operationen,** von Dr. Sirieys.

Es gibt eine Verdichtung des Glaskörpers, ein Zusammenziehen, welches das Einsinken und die Furchen der Sklera hervorruft. Das Cocaïn bewirkt durch seine vaso-konstriktorische Wirkung eine Wasser-Entziehung; die besonders ausgeprägt ist bei in der Ernährung herabgekommenen Individuen mit sklerosierten Geweben. Man soll daher bei der Operation keine zu

starke Cocainlösung benutzen und auch nicht während zu langer Zeit. Verf. bedient sich einer Lösung 1:25 und macht nur 3 Einträuflungen im Maximum.

Nr. 12.

Tuberkulose der Iris, festgestellt und behandelt mit Tuberkulin, von Dr. L. d'Allessandro.

Das Tuberkulin ist, während es ein diagnostisches Hilfsmittel bleibt, zugleich ein sehr wirksames Heilmittel bei tuberkulösen Erkrankungen des Auges. Unter den verschiedenen bis jetzt hergestellten Tuberkulin-Präparaten ist das Tuberkulin T. R. vorzuziehen, das in sehr kleinen Mengen gegeben werden und vom Beginn der Erkrankung eingespritzt werden muß. Durch Tuberkulinbehandlung kann die Enukleation vermieden werden, wenn diese auch noch so sehr angezeigt erscheint.

Nr. 13.

Beitrag zur Deutschmann'schen Serumtherapie, von Dr. W. Zimmermann.

Wenn man auch noch sehr vorsichtig in der Beurteilung der Wirkung des Deutschmann'schen Hefe-Serums auf das erkrankte Auge sein sollte, scheint es in Fällen von Pneumokokken-Geschwür, Iritis und postoperativen Infektionen, frühzeitig angewandt, von zweifellosem Nutzen zu sein.

Fritz Mendel.

IV. Wochenschrift für Therapie und Hygiene des Auges. 1908. Nr. 32.

Sophol in der Augenheilkunde, von Dr. Emil Bock.

Das Sophol wird mit Erfolg angewendet bei Erkrankungen der Bindehaut mit reichlicher Absonderung. Das Sophol erweist sich als nicht reizendes, mildes, keine Schorfe bildendes, Bakterien tötendes Mittel, welches nicht ätzt.

Nr. 39.

Über Phosphene, von San.-Rat Dr. Ohlemann.

Verf. spricht von Eigen-Beobachtungen von Phosphenen, der intraokularen Licht-Erscheinung, die sich beim Exophthalmus der Basedow'schen Krankheit zeigen, und zwar zu einer Zeit, in der Druck und Spannung am intensivsten sind. Sehr intensiv treten sie hervor bei wiederholtem weiten Öffnen und Schließen der Augen. Fritz Mendel.

Nr. 44.

Zur Behandlung des Frühjahrskatarrhs, von Dr. Ed. Zirm in Olmütz.

Ständiges Tragen einer dunkelgrauen Brille vom Beginne des Frühjahrs an. Kühle Waschungen der Augen und des ganzen Körpers. Adrenalin-Suprarenin-Einträuflungen in Verbindung mit Sublimatvaseline.

Nr. 46.

Ein Opto-Sphärometer. Neue Methode zur approximativen Ausmessung sphärischer, cylindrischer, prismatischer und kombinierter Brillengläser, von Dr. Wolffberg. Fritz Mendel.

V. La clinique ophtalmologique. 1908. Nr. 9.

1) **Wundbehandlung des Auges,** von Dr. Terson.
Besprechung der verschiedenen Verletzungen des Auges und ihre Behandlung.

---

2) **Funktionelles und organisches Schielen. Vorstellung von geheilten Patienten,** von Bourdeaux.

Nr. 10.

1) **Bemerkungen über die Tarso-Conjunctivitis proliferans,** von A. Gabrielides.
Mikroskopische Untersuchungen.

---

2) **Die Sehnerven-Atrophien als Folgezustand einer Kopf-Verletzung,** von Jocqs.

---

3) **Vollständige, aber vorübergehende Lähmung des Levator palpebrae superioris im Anschluß an eine tiefe subkonjunktivale 10% Kochsalz-Injektion,** von Dr. Villard.
Die Injektion wurde mit gutem Erfolge bei einer Netzhaut-Ablösung gemacht. Die Lähmung hielt 5 Tage an und heilte spontan in ungefähr 2 Wochen. Wahrscheinlich war sie die Folge einer vorübergehenden Neuritis.

Nr. 12.

1) **Einige Resultate der Behandlung der Myopia progressiva durch Massage,** von Dr. Domec.
Die frühzeitig eingeleitete Massage beugt der Kurzsichtigkeit vor oder verhindert wenigstens ihr Fortschreiten. Die korrigierenden Gläser müssen bei der Behandlung zu Hilfe genommen werden.
Dieselbe Behandlung verhütet den Ausbruch einer Chorioiditis myopica. In fast allen Fällen ist das Resultat beständig unter der Bedingung, daß die Massage bei jedem Rezidive erneuert wird.

---

2) **Praktisches Mittel, um immer sterile Instrumente für eine dringende Operation zu haben,** von Dr. Vacher.
Beschreibung des Apparates. Fritz Mendel.

Nr. 13.

1) **Jodnatrium und Sekundärglaukom,** von Dr. A. Darier.
Das Jodnatrium in subkonjunktivalen Injektionen ist ein spezifisches Mittel zur Herabsetzung des Druckes beim Sekundärglaukom.

---

2) **Augen- und Zahn-Erkrankungen bei den Säuglingen,** von Doctoresse Bousignoro.

Nr. 14.

1) **Serotherapie der Augen-Erkrankungen,** von Dr. A. Darier.
Bei den infektiösen Hornhautgeschwüren ist die Serotherapie um so ausschlaggebender, je früher sie angewandt wurde. Noch wertvoller, als bei den traumatischen Infektionen ist die Serotherapie bei den Infektionen nach

Operationen, weil sie sofort nach den ersten Zeichen der Infektion vorgenommen werden kann.

2) **Die Mineral- und Seebäder bei der Behandlung der Augen-Erkrankungen,** von Dr. Trousseau.

Verf. bespricht die verschiedenen französischen Badeorte, die für die einzelnen Augen-Erkrankungen am geeignetsten sind.

Nr. 15 und 16.

Der Befund vor den Unfällen bei der Arbeit und im besonderen vor den Augen-Verletzungen, von Dr. Bettremieux.

Fritz Mendel.

VI. L'Ophtalmologie provinciale. 1908. Nr. 5.

Beitrag zum Studium der Okulomotorius-Lähmungen auf traumatischer Basis, von Dr. Lacaussade.

Veröffentlichung von 2 Fällen.

Nr. 6.

1) **Die Selbstverstümmelungen am Auge,** von Prof. Badal.

Die häufigsten sind die Ausbohrungen des Augapfels mit dem Finger, öfter bei Frauen beobachtet.

2) **Keratitis parenchymatosa mit begleitender Arthritis,** von Dr. Jacqueau.

In der Hälfte der Fälle ungefähr treten mit der Keratitis parenchymatosa mono- oder polyartikuläre Gelenk-Entzündungen auf. Gewöhnlich sind sie begleitet von einer Hydarthrose, die kaum schmerzhaft ist. Die Keratitis, verbunden mit der Arthritis, spricht für hereditäre Syphilis.

Nr. 7.

1) **Die Häufigkeit der Synchysis scintillans,** von Dr. Henri Dor.

Die Synchisis scintillans wird nach schweren inneren Erkrankungen des Auges beobachtet, alten Iridochorioïtiden, Netzhautablösung, Iridocyklitis, Katarakt. In allen Fällen ist sie einseitig. Bisweilen kommt sie auch nach Allgemein-Erkrankungen vor, z. B. bei Leberleiden, befällt dann beide Augen bei verhältnismäßig guter Sehschärfe.

2) **Ein Fall von starker Hypermetropie mit optischer Messung,** von Dr. P. Chavasse.

Der 21jährige Patient hatte eine Übersichtigkeit von 18 Dioptrien.

3) **Behandlung der Augentuberkulose,** von Dr. Felix Lagrange.

Veröffentlichung von 8 Krankengeschichten. Bei völlig erblindeten Augen ist die Enukleation anzuraten. Die exspektative Behandlung empfiehlt sich in Fällen, wo das Auge noch einige Sehkraft besitzt. Fritz Mendel.

VII. Annales d'Oculistique. 1908. Mai.

1) **Die Behandlung des Entropions und der Trichiasis nach dem Verfahren „mit der Schlinge",** von Delord und Revel.

Das Verfahren ist ausgezeichnet für die Trichiasis-Operation. Es wird

ebenso für das Oberlid, wie für das Unterlid angewandt. Er hebt die Muskel-, senkt die Knorpelplatte und stellt einen Lidrand wieder her.

Die kosmetischen Resultate sind vorzüglich.

2) **Die Entropion Operation des Oberlides,** von Dr. Nicati.

3) **Über die Irido-Sklerektomie,** von E. Valude.

Die breite Sklerektomie, verbunden mit der Iridektomie, hat in dem beschriebenen Falle den erwarteten Erfolg nicht gegeben, das Auge blieb hochgespannt.

4) **Ein Ausnahmefall von Senkung der getrübten Linse mit präparatorischer Iridektomie,** von Prof. Dr. Truc.

Bei dem Einäugigen, der an Trachom, Entropion, Trichiasis, eitrigem Tränensackleiden und Chorio-Retinitis litt, wurde die Reklination der Linse vorgenommen; Sehschärfe von $^1/_{10}$.

5) **Aneurysma-artige Erweiterungen der Arterien und Venen der Netzhaut, wahrscheinlich im Zusammenhang mit einer tuberkulösen Veränderung,** von Dr. Terson.

6) **Plötzlicher Tod im Verlauf einer traumatischen Iridocyklitis,** von Dr. Villard.

Ein Stück Eisen drang in das Auge des 20jährigen Patienten, das er selbst entfernen konnte. Nachdem in den ersten Tagen alles gut verlaufen war, trat am 10. Tage nach der Verletzung eine starke Iridocyklitis auf, der 6 Tage später ganz plötzlich der Exitus letalis folgte. Wahrscheinlich handelte es sich um eine cerebrale Embolie, deren Ausgangspunkt in den infizierten Gefäßen der Orbita lag.

7) **Die therapeutische Verwendung der subkonjunktivalen Injektionen von Luft,** von Dr. Chesneau.

Verf. hat günstige Resultate, sowohl bezüglich der Heilung von Hornhautgeschwüren, als auch bezüglich der Linderung der Lichtscheu und der Schmerzen von den Injektionen gesehen.

Juni.

1) **Klinische und therapeutische Betrachtungen über die sympathische Ophthalmie,** von Dr. Abadie.

2) **Wann soll man bei sympathischer Ophthalmie enukleieren?** von E. Valude.

In den veröffentlichten Fällen zeigt Verf., daß die subkonjunktivalen Quecksilber-Injektionen eine bewährte Hilfe bei der Quecksilber-Behandlung der sympathischen Ophthalmie darstellen. In beiden Fällen konnte das verletzte Auge erhalten bleiben.

3) **Die Lid-Sporotrichosis,** von V. Morax und Ph. Carlotti.

4) **Behandlung der Orbital-Phlegmonen, hervorgerufen durch fronto-ethmoidale Sinus-Erkrankungen,** von Dr. Fromaget.

5) **Ein Fall von Ruptur der Carotis interna im Sinus cavernosus mit Injektionen von Gelatine-Serum behandelt**, von Ph. Carlotti.

Fritz Mendel.

Vermischtes.

1) Über 70 Jahre alt starb vor einigen Wochen zu New York

D. B. St. John Roosa,

der 1862 in Europa, unter v. Graefe, Kramer, Arlt und E. Jäger, Augen- und Ohrenheilkunde studiert hat und 1866 Professor dieser beiden Fächer zu New York geworden war. Außer namhaften Beiträgen zur Ohrenheilkunde hat er in den siebziger Jahren des vergangenen Jahrhunderts über Conjunctivitis, über sympathische Ophthalmie, über lacrymalen Katarrh, über Keratitis, über die Heilung von Allgemeinkrankheiten durch Gläser geschrieben. Sein Hauptverdienst besteht in der englischen Übersetzung von Stellwag's Lehrbuch, die er zusammen mit Hackley und Bull herausgab, und in der Begründung des Postgraduate Colleg nach deutschem Muster.

2) Am 16. Oktober 1706 wurde zu Bern Albrecht Haller geboren, von 1736—1751 Professor zu Göttingen. Seine Elementa physiologiae corporis humani (VIII. Bd., 1751—1766) bilden das erste, grundlegende Werk dieser Wissenschaft in der Welt-Literatur und sind auch noch heute jedem gebildeten Fachgenossen von höchstem Wert; seine Bibliotheca chirurgica, seine Sammlungen ärztlicher und chirurgischer Dissertationen sind für geschichtliche Erörterungen der Augenheilkunde geradezu unentbehrlich.

3) Dr. v. Sicherer ist zum a. o. Prof. in München ernannt worden.

Bibliographie.

1) Atropinkuren bei Kurzsichtigkeit, von Augenarzt Dr. Schultz-Zehden. (Mediz. Klinik. 1908. Nr. 29.) Bei beginnender Arbeitsmyopie empfiehlt Verf. dringend auf den Hypertonus des Ciliarmuskels zu achten, die subjektive Prüfung mit der objektiven zu vergleichen und zur Untersuchung die Atropinisation vorzunehmen. Ergibt sich ein Hypertonus, dann kommt die Atropinkur in Frage und soll zum Erfolge führen.

2) Über die angeblichen Gefahren der Konjunktival-Reaktion, von Assistenzarzt Dr. Friedrich Teichmann in Berlin. (Medizin. Klinik. 1908. Nr. 26.) Schädigungen durch Konjunktival-Reaktion beruhen ausnahmslos auf der Wahl ungeeigneter Tuberkulin-Präparate oder der Vernachlässigung der bekannten Kontra-Indikationen; die Konjunktival-Reaktion mit frisch bereitetem 1% Tuberkulin ist absolut ungefährlich und zurzeit das einfachste Mittel einen den sonstigen klinischen Untersuchungs-Methoden nicht zugänglichen Tuberkulose-Herd zu diagnostizieren.

3) Über kutane und konjunktivale Tuberkulin-Reaktion bei Gesunden und Kranken, von Reg.-Arzt Dr. H. Freund in Reichenberg. (Wiener med. Wochenschr. 1908. Nr. 22 u. 23.) Die mit 1% Tuberkulinlösung angestellte positive Konjunktival-Reaktion spricht auch bei Erwachsenen für das Vorhandensein florider Tuberkulose.

4) Amblyopie infolge von Nebenhöhlen-Eiterung der Nase, von Doz. Dr. L. Rethi in Wien. (Wiener med. Wochenschr. 1908. Nr. 19.) Beobachtung eines Falles von doppelseitiger retrobulbärer Neuritis optica in-

folge von Siebbeinhöhlen-Eiterung, bei dem sich die sehr gesunkene Sehschärfe nach Ausräumung des eiterdurchtränkten Siebbein-Labyrinthes rasch hob.

5) Über Ernährung und Stoffwechsel des Auges, von Dozent Dr. Karl Wessely in Würzburg. (Medizin. Klinik. 1908. Nr. 21.)

6) Die Beteiligung der Ophthalmologen an der operativen Behandlung der orbitalen Nebenhöhlen. von Prof. Th. Axenfeld. (Medizin. Klinik. 1908. Nr. 23.) „Wer mit Fug und Recht selbst Orbitalchirurgie in nicht allzu engen Grenzen treiben und den dabei sich bietenden Möglichkeiten voll gewachsen sein will, muß auch in der operativen Behandlung der Nebenhöhlen von der Orbita aus eigene Erfahrung besitzen."

7) Die Bedeutung von Bewegungs-Störungen der äußeren Augenmuskeln für die Lokalisation cerebraler Herd-Erkrankungen, von Dozent Dr. H. Steinert in Leipzig. (Medizin. Klinik. 1908. Nr. 25.)

8) Veränderungen des Auges bei Nieren-Erkrankungen und Arteriosklerose, von Augenarzt Dr. Merz-Weigandt in Marienbad-Eger. (Prager med. Wochenschr. 1908. Nr. 32.) Mit Bezug auf die häufigen Indikationen einer Marienbader Kur bei chronischer Nephritis und bei Arteriosklerose bespricht Verf. die bekannten Symptome der Retinitis nephritica und die bei Arteriosklerose an den Augen zur Beobachtung kommenden Veränderungen.

9) Ophthalmoreaktion und Allergieprobe, von Oberstabsarzt Dr. Hammerschmidt. (Medizin. Klinik. 1908. Nr. 23.) Um sicher zu gehen, kombiniert Verf. bei allen zweifelhaften Fällen das Calmette'sche Verfahren mit dem Pirquet'schen; er ist der Ansicht, daß ein negativer Ausfall mit großer Wahrscheinlichkeit gegen, ein positiver Ausfall aber mit noch größerer Wahrscheinlichkeit für Tuberkulose spricht.

10) Klinischer Beitrag zur Lokalisation des Pupillencentrums, von Augenarzt Dr. R. Lederer in Teplitz. (Prager med. Wochenschr. 1908. Nr. 26.) Einen Fall von doppelseitiger, typischer, reflektorischer Pupillenstarre nach einem Eisenbahnzusammenstoß hat Verf. zu beobachten Gelegenheit; es bestanden außerdem hochgradige Herabsetzung der Konvergenzreaktion, Beeinträchtigung der Akkommodation und Störung in der Koordination der Augenmuskel-Bewegungen. Während die letztgenannten Störungen nach und nach schwanden, blieb die Lichtstarre der Pupillen unverändert bestehen. Verf. nimmt eine durch das Trauma erzeugte Gehirnblutung und eine Läsion der centripetalen Pupillenfasern an und zwar in unmittelbarer Nachbarschaft jener Fasern, welche den Konvergenz-Impuls auf das Sphinktercentrum übertragen, in der Nähe zugleich des Akkommodationscentrums und nicht weit von den Kernen oder Bahnen der äußeren Augenmuskeln. Er sieht in seinem Falle nebenbei einen klinischen Beleg für die Bernheimer'sche Lehre von der Lokalisation des Pupillencentrums. Schenkl.

11) Spezifische Niederschläge bei Lues, Tabes und Paralye, von Fornet, Schereschewsky, Eisenzimmer und Rosenfeld. (Deutsche med. Wochenschr. 1907. Nr. 41.) Die Verff. haben, angeregt durch die Arbeiten über die Komplementbindungsmethode und ihre Verwendung zur Serodiagnostik der Lues, den Nachweis von Präzipitinen im Blute von Luetikern und Paralytikern versucht, indem sie das Serum eines Luetikers mit dem eines Paralytikers in kleinen Reagenzröhrchen überschichteten. Sie arbeiteten mit ganz klarem Serum und zwar in verschiedenen Verdünnungen. An

der Berührungsstelle der beiden Sera entsteht ein Ring — der Ausdruck der Präzipitalbildung. Die präzipitinogene Substanz ist im Serum der manifest Luetischen, das Präzipitin in dem des Paralytikers enthalten.

12) Über Frühtransplantation bei Verbrennungen des Augenlides, von Pfalz. (Deutsche med. Wochenschr. 1908. Nr. 19.) Bei allen Verbrennungen der Haut- oder Konjunktivalbedeckung des Lides pflanzt Verf. unmittelbar nach Abstoßung der Defekte Epidermislappen nach Thiersch auf. Der Zeitpunkt der Operation sei ein tunlichst früher: 4. bis 6. Tag nach der Verbrennung. Vor der Deckung kratzt man alles nekrotische Gewebe mit dem scharfen Löffel aus und näht dann den möglichst großen Lappen, um eine Verschiebung zu vermeiden, wie einen einmal gefalteten Briefbogen in die Übergangsfalte ein. Es wird selbst bei Defekten von Linsengröße und darunter operiert. Kurt Steindorff.

13) Über die Anwendung des Riesenmagneten, von M. Gallemaerts. (Bulletin de l'Académie Royale de Médecine de Belgique.) Veröffentlichung von 26 Krankengeschichten, in denen der Riesenmagnet angewandt wurde. Nach den Erfahrungen des Verf.'s[1] bietet der Riesenmagnet bei der Stellung der Diagnose, ob Eisen im Auge ist, bessere Dienste, als die Sideroskopie und die Röntgen-Aufnahme, da die mehr oder weniger lebhafte Schmerzensäußerung des Verletzten bei Annäherung des Magneten auf den Sitz und die Größe des Eisensplitters schließen läßt.

14) Doppelseitige Stirnhöhlen-Entzündung kompliziert mit linksseitiger Mittelohr-Eiterung, mit obliterierender Thrombose des korrespondierenden Sinus lateralis, von Prof. Gallemaerts und Dr. Delsano. (La Presse oto-laryngologique Belge)

15) Bakteriologie und Behandlung der serpiginösen Hornhautgeschwüre, von M. Gallemaerts. (Bulletin de l'Académie Royale de Médecine de Belgique.) Die 37 beobachteten Fälle lehren, daß die bakteriologische Untersuchung in erster Linie, noch vor der Behandlung, vorzunehmen ist. Diplobacillus und Pneumococcus werden am häufigsten gefunden und fordern eine verschiedene Therapie.

16) Verschluß der Orbita und Fehlen der Lider, von Prof. Rollet. (Revue générale d'Ophtalmologie. 1908. Nr. 7.) Die 58jährige Patientin fiel in einem Ohnmachtsanfall auf einen heißen Ofen und zog sich eine ausgedehnte Verbrennung der einen Gesichtshälfte zu. Die Lider sind völlig zerstört und das Auge muß enukleïert werden.

17) Zur Entstehung der konjugierten Deviation der Augen, von Henning Rönne. (Deutsche Zeitschr. f. Nervenheilk. Bd. XXXV.) Nach der Ansicht des Verf. ist es eine naheliegende und wohl begründete Möglichkeit, die sog. „paralytische" Déviation conjugée vom Aufhören einer vom destruierten Centrum ausgegangenen Hemmung des Antagonisten-Centrums erzeugt anzunehmen.

18) Zur Technik der Narkose, von Dr. C. Strauch. (Centralbl. f. die gesamte Medizin. 1907. Nr. 9.) Am Abend vor der Operation 1 g Veronal, 1 Stunde vor der Operation Morphium-Injektion von 0,015 bis 0,025 g und zugleich ein Alkoholklysma. Die Patienten kommen so mit völlig ausgeruhtem Herzen zur Operation.

19) Über fötale Augen-Entzündungen, von Stabsarzt Dr. Seefelder. (Deutsche med. Wochenschr. 1908. Nr. 28.) Sämtliche Abschnitte

[1] Nach meinen nicht. H.

des Auges im fötalen Leben sind einer Entzündung zugänglich, deren Folgen sich bei der Geburt unter den verschiedensten Bildern erkennbar machen können. Es wird zwar nicht immer möglich sein, diese durch entzündliche Einflüsse entstandene Anomalien mit Sicherheit von den wirklichen Mißbildungen zu unterscheiden, doch wird eine sorgfältige Untersuchung und kritische Abwägung aller in Betracht kommenden Momente meist vor gröberen diagnostischen Irrtümern bewahren. Fritz Mendel.

20) Gefahren der Ophthalmoreaktion und ihre Vermeidung, von A. Wolff-Eisner in Berlin. (Wiener klin. Wochenschr. 1908. Nr. 33.) Die Gefahren der Konjunktival-Reaktion werden allein durch Nichtbeachtung der Kontraindikationen und Anwendung ungeeigneter Präparate bedingt. Verf. empfiehlt das von ihm geprüfte und unter seiner Kontrolle stehende Tuberkulin zur Ophthalmoreaktion.

21) Die Bedeutung der Konjunktival-, genannt Ophthalmoreaktion als Diagnostikum des praktischen Arztes, von Dr. Hans in Limburg. (Wiener klin. Wochenschr. 1908. Nr. 32.) Die Wolff-Eisner'sche Konjunktival-Reaktion ist eine dem Praktiker dringend zu empfehlende Ergänzung seiner diagnostischen Hilfsmittel für Tuberkulose; ihre Beweiskraft ist die von 9 : 1 für bestehende Tuberkulose an irgend einer Stelle des Körpers; strikte Kontraindikationen sind alle stärkeren bestehenden oder abgeheilten Augen-Entzündungen, namentlich alle inneren Augen-Erkrankungen. Wiederholungen der Konjunktival-Reaktion an demselben Auge sind zu vermeiden.

22) Über die konjunktivale Tuberkulin-Reaktion, von Primararzt Dr. A. Krokiewicz. (Wiener klin. Wochenschr. 1908. Nr. 32.) Der klinische Wert der konjunktivalen Tuberkulin-Reaktion ist ein sehr relativer, denn oft kann man bei negativen Resultaten die Tuberkulose nicht ausschließen und andrerseits gibt sie selbst im Falle positiven Resultates keinen sicheren Beweis, daß Tuberkulose vorhanden sei.

23) Die Gefahren der Ophthalmo-Reaktion, von Dr. R. Polland. (Wiener klin. Wochenschr. 1908. Nr. 28.) Nach Verf.'s Erfahrungen ist die Ophthalmo-Reaktion nicht frei von ernsten Gefahren für das Auge; außer den von Adam (Centralbl. f. Augenheilk., 1908, S. 158) angeführten Forderungen stellt Verf. noch folgende Bedingungen, die vorhanden sein müssen, um zur Ausführung der Ophthalmo-Reaktion zu berechtigen: Die Reaktion ist zu unterlassen bei allen Fällen, bei welchen die Diagnose aus andren Gründen sichergestellt ist; die Reaktion darf nur vorgenommen werden, wenn alle andren Methoden der Diagnostik versagen, von der Feststellung der Diagnose jedoch viel abhängt. Nicht berechtigt ist die Reaktion bei Fällen, bei denen es sich nur aus wissenschaftlichen Gründen um Feststellung der Diagnose handelt.

24) Zur Kenntnis der Gesichtsfeld-Einschränkungen von hemianopischem Typus, von Dr. Viktor Kafka, klin. Assistent. (Prager med. Wochenschr. 1908. Nr. 33.) Über 2 Fälle von Hysterie mit Gesichtsfeldeinschränkung von hemianopischem Typus berichtet der Verf.; einer dieser Fälle zeigte einen kongruenten Ausfall der homonymen Gesichtshälften beider Augen, der mehrere Tage andauerte. Verf. hält auch für solche Fälle die Bezeichnung Hemianopsia für berechtigt. Schenkl.

Um Einsendung von Separatabdrücken wird gebeten (Berlin NW. 26 Schiffbauerdamm).

Verlag von Veit & Comp. in Leipzig. — Druck von Metzger & Wittig in Leipzig.

Centralblatt

für praktische

AUGENHEILKUNDE.

Herausgegeben von

Prof. Dr. J. Hirschberg, Geh. Med.-Rat, in Berlin.

Unter ständiger Mitwirkung der Herren Dr. Ancke in München, Dr. Berger in Paris, Prof. Dr. Birnbacher in Graz, Dr. Brailey in London, Dr. Bruns in Steglitz, Prof. Dr. Cl. du Bois-Reymond in Schanghai, Dr. Czellitzer in Berlin, Prof. Dr. E. Emmert in Bern, Prof. Dr. C. Gallenga in Parma, Dr. Ginsberg in Berlin, Prof. Dr. Goldzieher in Budapest, Dr. Gordon Norrie in Kopenhagen, Prof. Dr. Horstmann in Berlin, Dr. Isigonis in Smyrna, Prof. H. Knapp in New York, Dr. Loeser in Berlin, Dr. May in Berlin, Lt. Col. F. P. Maynard, I. M. S. Calcutta, Dr. F. Mendel in Berlin, Dr. Moll in Berlin, Dr. W. Mühsam in Berlin, Dr. Neuburger in Nürnberg, Dr. Pergens in Maeseyck, Prof. Dr. Peschel in Frankfurt a. M., Dr. Purtscher in Klagenfurt, Dr. M. Reich in Petersburg, Med.-Rat Dr. Scheer in Oldenburg, Prof. Dr. Schenkl in Prag, Prof. Dr. Schwarz in Leipzig, Dr. Spiro in Berlin, Dr. Steindorff in Berlin, Dr. Stiel in Köln.

Monatlich ein Heft. Preis des Jahrganges 12 Mark. Zu beziehen durch alle Buchhandlungen des In- und Auslandes und die Postanstalten des Deutschen Reiches.

1908. Zweiunddreißigster Jahrgang. November.

Inhalt: **Nekrolog auf Krückow.** Von Dr. A. Natanson.

Original-Mitteilung. Zur Behandlung von Kalktrübungen der Hornhaut mit Ammonium-Präparaten. Von Augenarzt Dr. **Harren** in Viersen.

Neue Bücher.

Gesellschaftsberichte. 1) Berliner Ophthalmologische Gesellschaft. — 2) Ophthalmologische Gesellschaft zu Wien.

Referate, Übersetzungen, Auszüge. 1) Mitteilungen aus der Augenklinik des Carolinischen Medico-Chirurgischen Instituts zu Stockholm, von Dr. J. Widmark. — 2) Die Prüfung des Sehorgans beim Eisenbahn- und Dampfschiffpersonale, von Dr. Aladár Békéss. — 3) Die angeborenen Fehler und Erkrankungen des Auges, von Prof. Dr. Albert Peters.

Journal-Übersicht. I. A. v. Graefe's Archiv f. Ophthalmologie. LXVIII. 3. — II. Archives d'ophtalmologie. 28. Band. Nr. 5—6. — III. Revue générale d'Ophtalmologie 1908. Nr. 5—6 — IV. British Medical Journal. 1908. April—Mai. — V. The Ophthalmic Review. 1908. April—Mai. — VI. The Ophthalmoscope. 1908. Juni—Juli. — VII. Bulletins of the Johns Hopkins Hospital. 1908. April. — VIII. Ophthalmology. 1908. April.

Vermischtes. Nr. 1—4.

Bibliographie. Nr. 1—14.

Adrian Krückow,

geboren 1849 im Gouvernement Saratow,
gestorben am 6. Oktober 1908 zu Moskau.

A. Krückow †.

Am 6./19. Oktober 1908 ist der geschätzte Mitarbeiter dieses Centralblattes und Senior der russischen Professoren der Ophthalmologie, Professor Dr. Adrian Krückow in Moskau, einer Lungenentzündung erlegen. 1849 im Gouvernement Saratow geboren, studierte er in Moskau, absolvierte die Universität 1871 und verteidigte 1873 seine Dissertation über die Farbenempfindung in der Netzhautperipherie. Hierauf ging er ins Ausland, wo er 1874—1876 in Göttingen, Heidelberg, Berlin und Paris arbeitete. Unter Leber's Leitung führte er Untersuchungen über Resorptions-Verhältnisse der Hornhaut, Keratitis und Hornhautstaphylom aus. Otto Becker hatte in ihm einen tüchtigen Mitarbeiter bei der Herausgabe der „photographischen Abbildungen von Durchschnitten gesunder und kranker Augen."

Seine Tätigkeit in Moskau begann Krückow als Assistent des talentvollen Woinow. Nach dem Ableben Woinow's ging dessen Privataugenklinik in Krückow's Hände über. In dieser Anstalt, die sich eines vortrefflichen Rufes erfreute, hielt Krückow seit seiner Habilitation (1886) seine Vorlesungen. 1892 erlangte er das Extraordinariat und eine Abteilung im Neuen Katharinenspital als Klinik. 1895 wurde ihm das Ordinariat und die Direktion der vor 3 Jahren von seinem Vorgänger Maklakow eröffneten neuen Universitäts-Augenklinik übertragen. Als akademischer Lehrer hat K. in den letzten 15 Jahren die führende Rolle in Rußland behauptet: sein „Kursus der Augenkrankheiten" hat in diesem Zeitraum, trotz jahrelanger Unterbrechung jeglichen akademischen Lebens im Lande, sieben Auflagen erlebt — ein für ein russisches medizinisches Handbuch ungewöhnlicher Erfolg; auf sämtlichen medizinischen Fakultäten Rußlands haben viele Generationen von Ärzten aus diesem Buche ihre augenärztlichen Kenntnisse geschöpft. Nicht minder verbreitet sind seine 1907 in 6. Auflage erschienenen Sehproben mit Lesebuch in russischer, armenischer, grusischer, hebräischer und tatarischer Sprache. Seine sonstigen Veröffentlichungen sind in russischen und deutschen Zeitschriften und in den Sitzungsberichten der Gesellschaften erschienen. Dieselben beziehen sich auf verschiedene Fragen des Faches, u. a.: Extraktion von Eisensplittern aus dem Auge, operative Behandlung des Glaukoms, intraokulare Tumoren, Orbitalaffektionen (darunter rezidivierende Orbitalblutungen bei Skorbut), angeborene Anomalien (darunter Fehlen des M. rectus ext.), Retinitis proliferans, Cysten der Iris, knötchenförmige Hornhauttrübung, spontane Aufsaugung der Cataracta senilis, Wiederaufhellung des Wundstars. Die überwiegende Mehrzahl der Mitteilungen und Beobachtungen aus seiner reichen Erfahrung ist jedoch in Artikeln, Vorträgen und Demonstrationen seiner zahlreichen Schüler (meist in der Moskauer augenärztlichen Gesell-

schaft) enthalten. Eine stattliche Anzahl großer Beobachtungs- und Untersuchungsreihen aus seiner Klinik (Dioptrik, Ophthalmometrie, Schiel- und Myopie-Operationen) gelangte in gediegenen Dissertationen in die Öffentlichkeit. Viele Jahre hindurch gab K. im Centralblatt für Augenheilkunde als ständiger Mitarbeiter systematische Berichte über die russische ophthalmologische Literatur heraus. 1904 übernahm er die Redaktion des von Prof. Chodin in Kiew gegründeten „Westnik Ophthalmologii" und scheute keine Mühe und keine materiellen Opfer, um dieses einzige russische augenärztliche Blatt in seiner Entwicklung zu fördern. Eine lange Reihe von Jahren waltete er mit Eifer und Arbeitsfreudigkeit seines Amtes als Vorsitzender der Moskauer augenärztlichen Gesellschaft. Mit Genugtuung konnte er auf seine organisatorische Tätigkeit beim internationalen Kongreß in Moskau 1897 zurückblicken; seine Mühewaltung um den Erfolg der ophthalmologischen Sektion, seine Gastfreundschaft, seine überaus einnehmende, gemütliche Persönlichkeit haben die verdiente Anerkennung der Fachgenossen aus dem Westen gefunden, die damals sich in der alten Hauptstadt des Landes in großer Zahl versammelten. Auch im Auslande war er auf Kongressen und Versammlungen ein gerngesehener Teilnehmer; in den letzten Jahren, als zunehmende Kränklichkeit ihn zwang, in deutschen Heilstätten zu weilen, besuchte er regelmäßig die Versammlungen der Ophthalmologischen Gesellschaft in Heidelberg, der er seit Jahrzehnten angehörte.

Die russische medizinische und wissenschaftliche Welt hat in Krückow einen um so schwereren Verlust erlitten, als hier die Reihen der gut ausgebildeten Gelehrten und Ärzte in den letzten schweren Jahren mehr gelichtet worden sind, als je. Die Menschheit hat in ihm einen ihrer Besten verloren, denn K. war eine selten gediegene Persönlichkeit, mit den hervorragendsten Herzensgaben ausgestattet. Im höchsten Grade edel, gutherzig, zartfühlend, hilfsbereit, pflichttreu und dabei überaus bescheiden, frei von Parteilichkeit, nationalen und Standesvorurteilen, erfreute er sich einer ungewöhnlichen Beliebtheit bei Kollegen und Untergebenen, bei seinen zahllosen Patienten und im großen Publikum. In allen diesen Kreisen, insbesondere aber in den Herzen derjenigen, denen es vergönnt war, dem Verewigten näher zu stehen, wird das Andenken des edlen, sanften Krückow stets hoch und heilig gehalten werden.

Dozent Dr. A. Natanson, Moskau.

Zusatz.

Auch ich muß meines Herzens Trauer künden. Mir war Krückow ein Freund, nicht erst seit 1897, wo wir sein Haus bewohnten, in seiner Troika fuhren, in seiner Datscha speisten. Als meinen wissenschaftlichen Enkel liebte ich ihn zu bezeichnen, da er Schüler Woinow's, und dieser der meinige gewesen. Krückow war vor seiner Erkrankung ein Bild männ-

licher Schönheit, dazu von jener unendlichen Herzensgüte, wie wir sie aus Turgenjew und Tolstoi kennen, von unerschütterlichem Pflichtgefühl, angebetet von seinen Kranken. Sein Name wird in unsrem Angedenken lebendig bleiben. J. H.

Zur Behandlung von Kalktrübungen der Hornhaut mit Ammonium-Präparaten.

Von Augenarzt Dr. **Harren** in Viersen.

Nachdem schon seit vielen Jahren die wissenschaftliche Forschung sich mit der Chemie der Kalktrübungen der Hornhaut beschäftigt, ohne bis heute zu einer einheitlichen Anschauung gelangt zu sein, veröffentlichte als erster im Jahre 1902 Guillery die Resultate von Versuchen, welche bezweckten, durch systematische Anwendung von Chlorammonium eine Aufhellung derartiger, bis dahin fast unbeeinflußbarer Hornhauttrübungen herbeizuführen. Einige Jahre später hat sich dann auch zur Nedden sehr eingehend mit diesen Fragen, besonders nach der therapeutischen Richtung hin, befaßt. In der Literatur ist schon eine Anzahl von Beobachtungen niedergelegt, besonders betreffend zur Nedden's Ammonium tartaricum, aus denen zur Genüge hervorgeht, daß diese chemischen Mittel imstande sind, den Kalk in dem Hornhautgewebe aufzulösen und zu entfernen und damit eine Aufhellung der Trübung herbeizuführen. Indes neben begeisterten Lobrednern hat diese Behandlungsmethode hier und da auch abweisende Beurteilung erfahren. So äußerte sich z. B. zu einem Fall, den Clausen in der Juni-Sitzung der Berliner ophthalmologischen Gesellschaft vorstellte: „Aufhellung von Kalktrübung der Hornhaut mit Ammoniumtartrat", von Michel dahin, daß er in mehreren Fällen von dem Mittel keinen Erfolg gesehen, und Hirschberg hält die Aufhellung in diesem Falle mehr für eine Wirkung der Zeit, als des angewandten Mittels. Es ist ja nicht zu leugnen, daß mit der früheren, genügend lange durchgeführten Behandlungsweise, oder vielleicht besser gesagt spontan, ohne jede darauf hinzielende Behandlung, oft Besserungen der Sehkraft sich eingestellt haben, die von vornherein nach dem klinischen Befunde nicht zu erwarten waren. Besonders ist oft bedeutende Aufhellung in der ersten Zeit nach der Verletzung zu konstatieren; dieselbe mag dann in der Hauptsache darauf zurückzuführen sein, daß die Ernährungstörung und die Aufquellung des Hornhautgewebes wieder einem normalen Verhalten Platz gemacht haben.

Wenn ich mich aber nun warm dahin aussprechen kann, in all den Fällen von Kalktrübungen, frischen oder älteren, welche nach ihrem klinischen Aussehen nicht als ganz aussichtslos gelten können, wenigstens einen Versuch zu machen mit einem der gebotenen Mittel; so glaube ich mich hierzu berechtigt auf Grund der Beobachtungen, die ich an einem freilich

nur kleinen Material von 2 (bzw. 3) Fällen im Laufe des letzten Jahres habe machen können.

I. Der Maurer B., 32 Jahre alt, kam am 12. Juli 1907 zu mir wegen schwerer Kalkverbrennung des linken Auges. Der Kassenarzt hatte die Kalkpartikel schon entfernt. Befund: linkes Auge stark gereizt. Die Conj. bulbi von der Karunkel bis zum nasalen Limbus vollständig zerstört, die Lederhaut bis in die tieferen Schichten in einen weißen Schorf verwandelt. Besonders tief war die Zerstörung im Limbus selbst. Die Hornhaut im nasalen Drittel porzellanweiß; von hier aus lichtete sich die Trübung langsam bis zum äußeren Limbus hin; die äußere Hälfte der Pupille, wenn auch sehr unklar, sichtbar. Ausgedehnte Verätzung der Lidbindehaut oben und unten. Sehschärfe = $^1/_{60}$. Es bestand zunächst die Möglichkeit einer Perforation wegen der Ausdehnung und Tiefe des Lederhautdefektes, dann auch große Neigung zu Symblepharon. Therapie: Skopolaminsalbe, Wärme, Dionin usw. Die glatte Abstoßung und ungewöhnlich rasche Ergänzung der nekrotischen Massen in verhältnismäßig kurzer Zeit war in erster Linie dem Dionin zuzuschreiben. Am 5. Tage wurde mit Augenbädern begonnen (Ammonium tartar. neutralisatum 10%) mittels der bekannten Augenbadewännchen. Die Lösung wirkte zunächst außerordentlich schmerzhaft, besonders an den wunden Stellen der Bindehaut, so daß trotz Cocaïn eine längere als $^1/_4$stündige Dauer 3 mal täglich nicht ertragen wurde. Zeitweise mußte ganz ausgesetzt werden, weil sich immer wiederkehrend blasenförmige Abhebungen des Hornhautepithels einstellten, die 4 Wochen nach der Verletzung noch die Entfernung der ganzen Epitheldecke erforderlich machten. Darauf bald das Auge reizlos mit Ausnahme des nasalen Abschnittes der Bindehaut. Das Epithel der Cornea überall glatt und spiegelnd. Die Trübung war nach anfänglicher deutlicher Aufhellung anscheinend stationär geworden. Sehschärfe = $^3/_{12}$. Jetzt, 5 Wochen nach der Verletzung, konnte mit den Augenbädern intensiver vorgegangen werden. Unter Anwendung von Cocaïn 2% wurden sie fast ohne Beschwerden bis zu 1 Stunde 3 mal täglich ausgeführt, und auch als Patient wieder arbeitete, 2 mal täglich je $^1/_2$ Stunde lang fortgesetzt. Am 15. Oktober, also 3 Monate nach der Verletzung, fand sich: Bindehaut und Lederhaut nasal in größerer Ausdehnung miteinander verwachsen; Andeutung von Pterygium traumaticum; Narbenstränge zwischen Bulbus und Lidern, jedoch ohne besondere Beweglichkeitsstörung; auf der Hornhaut im inneren Drittel schwachgraue Trübung, die sich über das Pupillargebiet fortsetzt als eine nur bei Lupenbeleuchtung wahrnehmbare Nubecula. Sehschärfe = $^4/_5$. Nieden Nr. 1.

II. Der Pliesterer L., 45 Jahre alt, kam am 4. September 1907, nachdem er 10 Tage lang vom Hausarzte behandelt worden, wegen schwerer Kalkverbrennung des rechten Auges zu mir. „Ein Glück, daß es das rechte Auge ist", so führte der Mann sich ein und fügte dann als Erklärung hinzu: Er habe niemals sehr gut sehen können, das rechte Auge sei

aber das bessere gewesen. Vor 3 Jahren nun sei dieses bessere rechte Auge durch Kalk so schwer verletzt worden, daß 3monatige Behandlung in auswärtiger Klinik notwendig gewesen. Seit der Zeit sei die Sehkraft rechts viel geringer gewesen als links, so daß er mit dem linken Auge habe hauptsächlich arbeiten müssen.

Befund am 4. September: Linkes Auge: Alte Maculae corneae. Sehschärfe = $^3/_8$ teilweise. Rechtes Auge: Sehr starke Reizung. Die Hornhaut in ganzer Ausdehnung grauweiß getrübt, in den mittleren Partien von Epithel entblößt. Auf der Bindehaut des Unterlides noch erbsengroße, verbrannte Stelle, anscheinend der Rest von größeren Zerstörungen. Sehschärfe = Handbewegungen.

Unter geeigneten Maßnahmen ging die heftige Entzündung ziemlich rasch zurück. In 4 Wochen war das Auge fast frei von Reizung. Bis jetzt hatte sich der etwas empfindliche Patient nicht zur Vornahme von Augenbädern bewegen lassen. Am 2. Oktober, also stark 5 Wochen nach der Verletzung, Sehschärfe rechts = $^3/_{15}$, links = $^3/_{10}$ bis $^3/_8$. Beginn der Behandlung mit Ammon. tartar. 10%, die sehr fleißig durchgeführt wurde. Am 2. Dezember: Auf der rechten Hornhaut diffuse, zarte Maculae. Sehschärfe rechts = $^3/_5$, links = $^3/_{10}$ bis $^3/_8$. Patient entzog sich weiterer Behandlung; er meinte, er könne fast wieder so gut sehen, wie vor der ersten Verletzung.

Wir haben also hier den gewiß nicht alltäglichen Fall vor uns, daß nicht nur dasselbe Auge zweimal von einer schweren Kalkverätzung betroffen wird, sondern vor allem, daß dieses früher bessere, seit der ersten Verletzung vor 3 Jahren im Vergleich zum andren schlechteren Auge trotz der neuerlichen Schädigung durch eine besondere Behandlungsmethode wieder auf fast das doppelte der Sehkraft des andren Auges gebracht worden ist.

Wenn man der spontanen Angabe des Mannes Glauben beilegt, — zur Annahme des Gegenteils fand ich keinen Anlaß; — so ist in dieser Beobachtung für die Wirksamkeit der eingeschlagenen Therapie meines Erachtens ein Beweis erbracht, wie er exakter wohl kaum geführt werden kann. Lehrreich ist dabei auch die Tatsache, daß selbst seit Jahren bestehende Kalktrübungen noch einer Aufhellung fähig sind (sofern sie nicht allzu narbiger Natur sind).

III. Wenn ich bei dieser Gelegenheit noch einen 3. Fall von Kalkverbrennung anführe, so gehört derselbe eigentlich nicht hierher, weil die 56jährige Patientin durchaus nicht zu den „langweiligen“ und ja auch nicht gerade angenehmen Bädern mit Ammoniumtartrat zu bewegen war. Die Behandlung erfolgte deshalb, wenn ich so sagen darf, nach der alten Methode. Die Wirkung derselben auf die Aufhellung der Hornhaut war aber nur ganz gering, und dadurch, daß noch $^1/_2$ Jahr nach der Verletzung die Hornhaut diffus graues Aussehen hatte, und die Sehkraft herabgesetzt blieb auf Fingerzählen in 8 Fuß Entfernung (die klinischen Erscheinungen

gleich nach der Verletzung standen denen bei Fall I weit nach,) läßt auch dieser Fall gewisse Schlußfolgerungen zu bezüglich des Wertes der Behandlung mit Ammoniumtartrat.

Ich habe in den beiden Fällen zur Nedden's Ammon. tartar. 10% angewandt. Die Angabe Guillery's, ein Zusatz von 0,05% Weinsäure zu seinem Chlorammonium steigere wesentlich die aufhellende Wirkung, verdient indes Beachtung. Auf jeden Fall muß man sich auch darüber klar sein, daß die Behandlung eine Reihe von Wochen erfordert. Ich habe bei der Anwendung der Bäder nicht mit Cocaïn gespart, und zwar einerseits um das Brennen der Lösung, zumal in der ersten Zeit, einigermaßen erträglich zu machen, andrerseits von der Erwägung ausgehend, daß durch die infolge des Cocaïns eintretende Auflockerung des Hornhautepithels dem Lösungsmittel der Durchtritt zu dem mit Kalk inkrustierten Gewebe erleichtert werde. Bekanntlich lassen sich ja auch kleinste Epitheldefekte und sonstige Veränderungen desselben leichter zur Anschauung bringen, wenn dem Fluoresceïn ein Tropfen Cocaïn vorausgeschickt wird. In der Juni-Sitzung 1908 des Vereins Rheinisch-Westfälischer Augenärzte hat nun Guillery an einer Reihe von Bildern den Einfluß der Anaesthetica auf die Diffusion der Hornhaut veranschaulicht. Da aus den gezeigten Photographien erhellt, daß Alypin und Eucaïn bezüglich ihrer Wirkung auf die Diffusion dem Cocaïn überlegen sind; so wären für diesen Zweck die ersteren dem altbewährten Cocaïn vorzuziehen. Die bei Fall I eine Zeitlang auftretenden blasenförmigen Abhebungen des Epithels legen den Gedanken nahe, das Cocaïn trage die Schuld. Indes blieben sie völlig aus, trotz Weitergebrauchs des Cocaïns, nachdem einmal gründlich die ganze Epitheldecke entfernt worden war. Bei Fall II blieben sie überhaupt aus, und bei Fall III wiederum stellten sich mehrfach Erosionen des Epithels ein, obwohl hier Cocaïn fast gar nicht zur Anwendung kam und die übrigen Medikamente meist in Form von Öl-Kollyrien. Die Ursache lag also augenscheinlich in der direkten Schädigung des Epithels durch das Trauma.

Gemäß dem Satze: „Post hoc, ergo propter hoc", wird nirgendwo mehr gefehlt, als bei der Beurteilung therapeutischer Resultate, und dem hier und da so leicht entflammten Enthusiasmus gegenüber, der das neueste der neuen Mittel jedesmal als das non plus ultra preist, — bis es von einem noch neueren abgelöst wird, — ist gewiß eine gesunde Skepsis angebracht. Die Behandlung mit den Ammonium-Präparaten entbehrt aber theoretisch wie praktisch nicht mehr der sicheren Grundlage. Hoffentlich gelingt es der Forschung, auf dem betretenen Wege immer weitere Resultate zu zeitigen und den Kalkverletzungen, die bisher so viele soziale Schädigungen im Gefolge hatten, immer mehr von ihren Schrecken zu nehmen.

Unser Büchertisch.

Neue Bücher.

1) Die Brechungsindices der Linse und der flüssigen Augenmedien der Menschen und der höheren Tiere in verschiedenen Lebensaltern in vergleichenden Untersuchungen, von Dr. med. Gustav Freytag in München. Habilitationsschrift. Wiesbaden, 1908.

2) Die angeborenen Fehler und Erkrankungen des Auges, von Dr. A. Peters, o. ö. Prof. der Augenheilkunde und Direktor der Universitäts-Augenklinik zu Rostock. Mit 16 Abbildungen im Text und 1 Tafel. Bonn, 1909.

3) Die Prüfung des Sehorgans beim Eisenbahn- und Dampfschiff-Personale, von Dr. Aladar Békéss, Augen- und Bahnarzt. Leipzig, 1908.

4) Catalogue des manuscripts médicaux des Bibliothèques de France. Première partie. Manuscripts latins des bibliothèques autres que la Bib. nat. de Paris. Par le Docteur P. Pansier d'Avignon. Separat-Abdruck aus Sudhoff's Arch. f. Geschichte der Medizin.

Interessante Vorarbeit für diejenigen, welche die Geschichte der Heilkunde fördern wollen.

Bei dieser Gelegenheit will ich hervorheben, daß zu der grundlegenden Veröffentlichung von H. Diels, Die Handschriften der antiken Ärzte, griech. Abteilung (Berlin 4^0, 150 + 115 S., 1906) im Jahre 1908 ein erster Nachtrag erschienen ist. (4^0, 72 S.)

5) Curae Hippocraticae. Diss. i. phil. scr. G. Schonack, Berlin, 1908 (110 S.)

Ein interessanter Beitrag zur hippokratischen Frage, die ja der homerischen ähnlich, aber vielleicht noch schwieriger ist. Chorizonten gab es schon im Altertum. Heute wissen wir, daß wir fast gar nichts wissen; wir vermögen kaum eine der Schriften mit Sicherheit dem großen Hippokrates zuzuschreiben. Der Herr Verf. hat drei Schriften ausgewählt, de prisca medicina, de aere locis et aquis, de praenotionibus, und durch genaue grammatische Untersuchung nachgewiesen, daß die drei Schriften von drei verschiedenen Verfassern herrühren, die Ärzte waren und im 5. Jahrhundert oder im Übergang zum 4. geschrieben haben.

*6) Graefe-Saemisch II 148.—159. Lieferung. Die Krankheiten der Augenlider von J. v. Michel, Prof. in Berlin. Mit 74 Figuren im Text und 25 auf 6 Tafeln. (Die besonders lehrreich sind.)

*7) Lieferung 146 und 147. Basedow'sche Krankheit, von H. Sattler, Prof. in Leipzig. Auf diese wichtige Arbeit werden wir zurückkommen, wenn sie abgeschlossen sein wird.

*8) The Royal London Ophth. Hosp. Reports. Edited by W. Lang, F. R. C. S. Engl. XVII, III Nov. 1908.

Ein seltner Gast, der aber immer Gutes bringt, diesmal z. B. von E. Nettleship, on ret. pigmentosa.

*9) La Ponction lombaire dans les affections oculaires„ par le Dr. P. de Ridder (Bruxelles). Rapport présenté à la Soc. belge d'opht. Séance du 29 Nov. 1908. Bruxelles 1908. (119 S.)

*10) Therapeutisches Taschenbuch für die Augenpraxis, von Dr. Curt Adam, Assistent an der Kgl. I. Univers.-Augenklinik zu Berlin. Mit einem

Begleitwort von Geh. Med.-Rat Prof. Dr. v. Michel. Berlin und Wien, 1909. (263 S.)

11) Oogheelkundige Verslagen en Bijbladen uitgegeven met het jaarverslag von het Nederlandsch Gasthuis voor ooglijders, Nr. 79. Utrecht 1908.

Es wäre sehr wünschenswert, einen deutschen (oder französischen) Auszug diesem wichtigen Bericht beizufügen, da außerhalb Hollands die Zahl derer, welche holländisch verstehen, nur gering ist. In der Literatur-Übersicht am Schluß finde ich unter den Zitaten 88 deutsche, 13 holländische, 13 englische, 7 französische, 1 italienisches.

*12) Gebrauchs-Anweisung zu Dr. Wolffberg's Opto-Sphärometer, 1908.

*13) Bilder für stereoskopische Übungen zum Gebrauch für Schielende, von Dr. C. Dahlfeld. 6. Aufl. I. Teil. 32 Tafeln.

Seit vielen Jahren habe ich diese Tafeln als praktisch erprobt. Daß andre ebenso denken, folgt aus der Tatsache, daß schon die sechste Auflage nötig geworden. Die Tafeln sind genau konstruiert und dem kindlichen Begriffsvermögen angepaßt.

Gesellschaftsberichte.

1) Berliner Ophthalmologische Gesellschaft.

Vorsitzender: Herr v. Michel. Schriftführer: Herr Wertheim.

Sitzung vom 22. Oktober 1908.

1) Herr Adolf Gutmann stellt einen Fall von beiderseitiger ausgedehnter Melanosis sclerae vor.

2) Herr v. Michel bespricht einen Fall von geheilter Iristuberkulose. (Erscheint in der Zeitschrift für Augenheilkunde.)

3) Herr Köllner: Gefährdung der Hornhaut durch die Exstirpation des Ganglion Gasseri. An der Hand von 12 Fällen betont der Vortr. gegenüber den bisher ausgesprochenen Ansichten das häufige Auftreten von Hornhautdefekten nach der Operation (10 mal unter 12 Fällen). Die Patienten wurden nicht ausgesucht, sondern es wurden die innerhalb des letzten Jahrzehntes an der Kgl. chirurg. Univers.-Klinik operierten Patienten zur Nach-Untersuchung bestellt. Von 12 Fällen trat 10 mal eine Hornhauterkrankung auf. Das Bild war in frischen Fällen das eines teilweise infizierten Epitheldefektes, der in der Mitte der Lidspaltenzone lag. Die Zeit des Auftretens fiel in die ersten Tage nach der Entlassung aus der Klinik, selten später. Die Prognose ist günstig insofern, als die Erkrankung in jedem Stadium ausheilen kann, dagegen treten leicht Rezidive auf.

Die Sensibilität war in den 2 Fällen mit intakter Hornhaut im Bereich des I. Astes des Trigeminus erhalten, in den übrigen Fällen erloschen. Bei letzteren zeigten sich stets Erscheinungen im Sinne einer Sympathicus-Läsion. Nach dem Verlauf müsse die Erkrankung nicht als Nekrose, sondern als Epithel-Läsion angesprochen werden, die häufig infiziert wird, und welche einen normalen Heilungsverlauf aufweist. Die Durchtrennung des Trigeminus als solche riefe keine Hornhautstörung hervor. Trotzdem sei die Prognose ungünstig, da eben in den meisten Fällen Epithel-Läsionen auftreten, deren Ursachen sich im täglichen Leben kaum dauernd vermeiden lassen. Man sollte daher die Innervation der Cornea möglichst schonen.

Der Vortr. geht ferner noch auf die übrigen Augenstörungen, die sich nach der Operation zeigten, kurz ein.

4) Hierauf nimmt Herr Adam das Wort zu einem Vortrage über Sehnerven-Verletzungen.

Er beschränkt sich dabei auf die direkten Verletzungen ohne Beteiligung des Bulbus. Derartige Verletzungen können entweder dadurch zustande kommen, daß der verletzende Gegenstand von vorn her neben dem Bulbus in die Orbita eindringt oder dadurch, daß derselbe von der Seite her durch die Wand der Orbita hindurch (Querschüsse) seine Wirkung entfalte. Die dabei auftretende Amaurose bzw. Atrophie der Sehnerven wird von den Autoren verschiedenartig erklärt, teils durch direkte Verletzung, teils durch komprimierende Blutung. In dem einen demonstrierten Fall erklärt Vortr. das Auftreten der Atrophie des Sehnerven, die eine Herabsetzung der Sehschärfe auf Fingerzählen in 3 m bedingte, auf folgende Weise: Er vermutet (aus der Richtung des Schußkanals usw.), daß die Kugel den Bulbus tangential gestreift und den Sehnerv infolge Rotation des Bulbus torquiert habe. Er stützt seine Ansicht durch den Hinweis auf das noch vorhandene Sehvermögen und die verschieden starke Beteiligung der Netzhautgefäße.

Die beiden Verletzungsarten (Sagittal- und Querschuß-Verletzungen) bieten hinsichtlich ihres späteren Verlaufes eine beachtenswerte Verschiedenheit. Beiden gemeinschaftlich im ophthalmoskopischen Bilde ist das Auftreten der Sehnervenatrophie und der Aderhaut-Gefäßsklerose, wesentlich verschieden ist aber das Auftreten der Retinitis proliferans. Während, wie auch Goldzieher betont, das Auftreten einer proliferierenden Entzündung der Netzhaut bei Querschuß-Verletzungen ein so regelmäßiger Vorgang ist, daß aus dem Bestehen einer solchen fast eine Diagnose auf die Art der Verletzungen gestellt werden kann, gehört das Auftreten von Bindegewebs-Wucherungen bei den Sagittalverletzungen zu den Ausnahmen. Sie tritt nur dann auf, wenn der Sehnerv aus seiner Ansatzstelle vom Bulbus abgerissen würde. Alsdann sehe man an der Stelle des Sehnerven-Eintritts heftige Bindegewebswucherungen, die im Sinne einer Narbe des Sehnervenkopfes zu deuten seien. Vortr. war imstande, seine Ausführungen an 4 vorgestellten Patienten (2 Schußverletzungen und 2 Sagittalverletzungen, von letzteren eine mit Ausreißung des Sehnerven) zu erläutern.

5) Herr Napp stellt 2 Fälle von Geschwülsten vor, welche vom Limbus corneae ausgegangen sind. Beide waren nur nach der Hornhaut zu gewachsen und fest an dieser adhärent. Histologisch bildet der eine Tumor das Bild eines von der Bindehaut, und zwar vom Epithel ausgehenden Karzinoms, der zweite das eines Carcinoma sarcomatodes. Therapeutisch ist möglichst radikale Entfernung zu empfehlen, denn der eine Tumor rezidivierte schon nach einem Monate, trotzdem bei der ersten Operation schon gesunde Bindehaut mitgenommen wurde.

Weiter demonstrierte Vortr. das Präparat eines durch Exenteratio orbitae gewonnenen Rundzellensarkoms, dessen Hauptlokalisationsort der Musculus rectus internus bildet und als dessen Ursprung wohl das interstitielle Bindegewebe dieses Muskels anzusehen ist. Mehrere retrobulbär gelegene kleine Geschwulstknötchen sind wohl als Metastasen aufzufassen. Der Rectus internus ist seiner ganzen Länge nach von Geschwulstzellen durchsetzt und vielfach hyalin entartet. Nach vorne schiebt sich der Tumor bis zur Corneo-Skleralgrenze unter der Bindehaut vor, nach hinten setzt er sich

auf die Dura des Sehnerven fort. Trotz der außerordentlich schweren anatomischen Schädigung des Muskels war klinisch nur eine latente Divergenz von 4° vorhanden. Bewegungsstörungen und Doppelbilder fehlten. Vortr. weist daraufhin, daß er anläßlich von Untersuchungen, die er über sekundäre Herzgeschwülste anstellte, schon feststellen konnte, daß trotz der schwersten anatomischen Schädigung des Muskels keinerlei klinische Symptome auf das Vorhandensein der schweren Erkrankung hinwiesen. Der demonstrierte Fall steht in Parallele zu diesen Fällen und beweist aufs neue, daß trotz der schwersten anatomischen Schädigung des Muskels durch Geschwulstmassen noch genügend kontraktile Substanz erhalten bleiben kann, um ihm seine Funktionsfähigkeit zu sichern.

---

2) Ophthalmologische Gesellschaft zu Wien.

Sitzung vom 18. Mai 1908.

Klein demonstriert ein 8j. Mädchen mit beiderseitigem Anophthalmus congenitus. Die Lider sind etwas klein, aber ohne ausgesprochene Mißbildung; die Bindehaut ist glatt, normal und kleidet die sehr kleine Augenhöhle aus. In dieser ist kein Rudiment eines Bulbus nachweisbar. Die Mutter des Kindes hat zuerst zwei normale Kinder geboren; dann einmal abortiert, sodann das vorgestellte Kind geboren und darauf noch einmal abortiert. Lues ist weder bei Eltern, noch bei den Kindern nachweisbar. Das Kind ist etwas schwachsinnig.

Außer in diesem Falle von beiderseitigem Anophthalmus hat Vortr. nur noch einmal zwei leere Orbitae bei demselben Individuum gesehen. Es handelte sich um einen Patienten der Klinik Leidersdorf, der im religiösen Wahnsinn sich nacheinander beide Augäpfel ausriß. Die Augenhöhlen sahen aus, als ob man eine regelrechte Enukleation ausgeführt hätte.

Müller hat ein Kind mit beiderseitigem Anophthalmus gesehen, dem wegen Staphyloma corneae auf Wunsch der Mutter die blinden Augen entfernt worden waren.

Klein stellt einen 28jährigen Mann vor. In der Cornea von dessen rechten Auge liegt ein braunes, irisähnliches Gewebe. Die Hornhaut ist überall, bis auf einen kleinen peripheren Teil außen-unten klar; in den tiefen Schichten des centralen Teiles liegt das erwähnte Gewebe. Die übrigen Teile des Auges sind normal. Sehschärfe bei enger Pupille Fingerzählen in 1 m, bei weiter Pupille $^6/_8$. Dem Vortr. ist es nicht möglich zu sagen worum es sich handle. Der Patient gibt an, das Gebilde sei vor 4 Jahren spontan ohne Schmerzen entstanden und hat ihm auch niemals Schmerzen verursacht. Zur Besserung des Sehvermögens ist eine Iridektomie in Aussicht genommen.

Meissner demonstriert einen Patienten, bei dem ein episkleraler Abszeß des linken Auges besteht, der spontan vor wenigen Tagen entstanden ist. Am rechten Auge findet sich ein episkleritischer Knoten. Es dürfte sich um das seltene Vorkommnis der Vereiterung eines episkleritischen Knotens handeln.

Meissner berichtet ferner über einen metastatischen skleralen Tumor bei einem 22jährigen Mann. Wenige Tage nachdem Patient eine Influenza überstanden hatte, traten als Symptome einer Prostata-Erkrankung Vergrößerung der Prostata, Schmerzen beim Stuhlgang und Fäden im Harn auf.

Zwei Tage später Strangurie, Schüttelfrost und hohes Fieber. Es wurde, trotzdem jede Infektion negiert wurde, eine gonorrhoische Erkrankuug diagnostiziert. Bei weiterem Anhalten des Fiebers wurde an Typhus gedacht. Widal'sche Reaktion negativ, Leukocytose. Es wurde ein septischer Prozeß angenommen, zumal eine Arthritis im linken Schultergelenk auftrat Gleichzeitig bildete sich ein episkleraler Tumor von Haselnußgröße auf dem rechten Auge. Er lag subkonjunktival, begann hart am Limbus, war unscharf begrenzt und von gelbweißer Farbe. Das Auge war schmerzfrei und reizlos. Die teigig-weiche Geschwulst brach durch und verkleinerte sich rasch. Der bakteriologische Befund war negativ. Inzwischen haben sich an verschiedenen Körperstellen harte Tumoren unbekannter Natur entwickelt. Eine Schmierkur blieb ohne Erfolg.

Königstein demonstriert das Beelitz'sche Tropffläschchen mit doppeltem Boden.

Königstein berichtet über eine starke Blutung nach Ausschälung eines Chalazions bei einem Hämophilen. Sie trat erst am Tage nach der Operation auf und war weder durch zweimal gemachte Umstechung, noch durch medikamentöse Maßregeln (Gelatine-Klysmen und Injektionen, Chlorcalcium, Adrenalin) zum Stehen zu bringen. Erst eine 12stündige Kompression durch einen „Bulldog", über dessen Branchen Drainröhrchen gezogen waren, brachte die Blutung zum Stillstand ohne das Lid zu schädigen. Dasselbe Mittel hat der Vortr. bereits vor vielen Jahren bei einem Neugeborenen angewandt, bei dem eine bei Lapis-Instillation entstandene Verletzung zu einer Blutung geführt hatte, die nicht stehen wollte. Auch hier hat die langdauernde, kräftige Kompression keine nachteiligen Folgen für das Lid gehabt.

Terč demonstriert einen 35jährigen Patienten, der am 7. April mit konzentrierter Schwefelsäure übergossen und am 15. April in der Klinik aufgenommen wurde. Es fanden sich teils blutende, teils von Borken bedeckte Wunden der Nase, der Wangen und der Lider. Die Bindehaut der unteren Lider beider Augen war weiß, nekrotisch und auch an der Bindehaut der oberen Lider fanden sich solche Stellen. Rechts war die Conjunctiva bulbi ganz nekrotisch, die Kornea war oberflächlich leicht matt und wies einige kleine Substanzverluste auf, und war leicht diffus getrübt. Iritis und Hypopyon. Nach Erweiterung der Pupille wurde eine gleichmäßig graue Katarakt sichtbar. T. n. Sehschärfe = Lichtempfindung in 6 m, Projektion gut. Am linken Auge die Konjunktiva auch stellenweise verschorft. In der äußeren Hornhauthälfte besteht eine leichte, diffuse, oberflächliche Trübung mit matter Oberfläche. Iritis mit Hypopyon und Exsudat in der Pupille. Ob die Linse kataraktös war, ließ sich nicht entscheiden- Unter Vaselinverband vernarbte die Haut und die Bindehaut. Der Lidrand des rechten Auges wurde nekrotisch, rechts entstand ein totales, links ein partielles Symblepharon. Die Iritis nahm langsam zu, ebenso das Hypopyon beider Augen. Während links später die Erscheinungen sich zurückbildeten und die Cornea zu vernarben beginnt, entstand am 5. Mai ein Substanzverlust am unteren Hornhautrande, der noch am selben Tage perforierte. Es schloß sich daran eine fast vollständige Nekrose der Cornea mit Iris und Linsenprolaps an.

Der Fall mahnt, besondere Vorsicht bei der Prognose der Hornhautverätzungen zu beobachten. Was die Erklärung der Katarakt betrifft, so muß man, bei Ausschließung eines Traumas, daran denken, sie könnte entweder als Folge der Iritis, oder durch die chemische Wirkung der Schwefel-

säure entstanden sein. Die erste Annahme ist die wahrscheinlichste, obgleich sich das Zusammenwirken mehrerer Ursachen nicht ausschließen läßt.

Königstein empfiehlt große Vorsicht bei Stellung der Diagnose.

Sitzung vem 22. Juni 1908.

Gesang demonstriert einen Apparat, der als transparente Sehprobe und als Vorrichtung zur Entlarvung von Simulanten dienen kann. Die einzige Neuerung des Apparates gegenüber den bekannten Methoden besteht in einer Modifikation der Probe mittels farbiger Sehproben und Gläser.

Die Konstruktion des Apparates ist folgende:

Ein eisernes Stativ auf Gummirollen trägt einen Holzrahmen, in den transparente Sehproben eingeschoben werden. Stellt man den Apparat vor das Fenster und läßt ihn direkt aus der Tiefe des Zimmers beobachten, so sind gewöhnliche Snellen'sche Sehproben auf mattem Glase zu verwenden. Zweckmäßiger ist die Benutzung eines Spiegels, wobei auch Sehproben in Spiegelschrift verwandelt werden müssen. Im letzteren Falle befindet sich der Untersuchte neben dem Apparate und blickt in den Spiegel. Mittels des Apparates kann man 1. den Untersuchten über die Größe der gelesenen Schriftzeichen täuschen, indem man entweder dem Apparat einen Blechschirm mit einem Ausschnitt vorhängt, in den die Schriftreihen in beliebiger Reihenfolge erscheinen können. Oder man schiebt in den Apparat einzelne Sehproben ein, die nach dem Prinzip der Verwechslungsproben hergestellt sind: oder endlich läßt sich durch die geräuschlos erfolgende Änderung der Entfernung des Apparates eine Täuschung über die scheinbare Größe der Schriftzeichen erzielen. Das Einschieben verschiedener rauchgrauer Gläser erlaubt es, die Helligkeit des Grundes der Sehproben zu variieren. Der Apparat ist auch zu den üblichen Gläser- und Prismenproben verwendbar. Zur Ausführung der Rot-Grünprobe dient ein aus rotem und grünem Glas hergestelles Lineal, das in den Rahmen eingeschoben werden kann und dessen Verschiebung rasch die Anordnung der schwarzen auf rotem oder grünem Grunde erscheinenden Buchstaben erlaubt. Entsprechende rote und grüne Brillengläser sind zur Ausführung der Probe dem Apparate beigegeben. Endlich erlaubt die Verkleinerung des Ausschnittes mittels einer Sehprobentafel, die kleine Schriftzeichen aufweist, die Ausführung der Simulationsprobe nach Hertel. Als Vorzüge des Apparates, der auch für künstliche Beleuchtung konstruiert werden kann, hebt der Vortr. hervor: Die Möglichkeit die Sehschärfenbestimmung und die Vornahme mehrer Simulationsproben mit einem Apparate auszuführen; die gleichmäßige Beleuchtung der Sehproben; die Möglichkeit die Sehproben zu waschen und dadurch immer gleich zu erhalten.

Unger demonstriert seine neuen, aus einem Stück geschliffenen Bifocallinsen und erörtert die bisherigen Verfahren zur Herstellung solcher Linsen. Über sein eigenes, neues Verfahren gibt er keine Aufklärung.

Sitzung vom 26. Oktober 1908.

Lauber demonstriert 1. einen 58jährigen Mann der am lateralen unteren Rande der Papille des linken Auges ein kongenitales lochförmiges Colobom aufweist. Das Loch, das durch seine graue Farbe auffällt, hat einer Querdurchmesser von etwa $^1/_4$ P. und eine ungefähr gleiche Höhe. Eine kleine Vene tritt an den nasalen Rand des Loches, verschwindet hier und erscheint am Papillenrand wieder. Eine zweite Vene schmiegt sich dem unteren Rande des Koloboms an, ohne zu verschwinden. Dieser Fall bietet die Eigentümlich-

keit, daß sich im Gesichtsfeld ein paracentrales Skotom findet, das fast halbkreisförmig den Fixationspunkt nach oben umgreift und von 1^0—7^0 reicht; es verdeckt dem Patienten beim monokulären Lesen die über der gelesenen liegenden Zeilen. Da ein anderweitiger pathologischer Befund nicht vorliegt, so muß man das Skotom mit dem Kolobom in Zusammenhang bringen, um so mehr als die Unterbrechung der Nervenfasern an der Stelle, wo sich das Kolobom befindet, ein solches Skotom sehr gut erklären könnte.

2. Einen 4jährigen Knaben, der seit dem 17. Oktober an einer „Entzündung" des rechten Auges litt, welcher der behandelnde Arzt keine besondere Bedeutung beilegte. Erst vor 14 Tagen erklärte er, das Kind leide an Hornhautenzündung und müsse ins Spital. Bei der Aufnahme fand sich folgender Befund:

Leichte Hyperämie der Sklera, am unteren Hornhautrande eine kleine, tiefe, vaskularisierte Narbe. Die Iris ist von dunklerer Farbe, als die des linken Auges, und weist mehrere große Buckel auf; zwischen diesen liegen zum Teil seichte, zum Teil tiefe Falten. Die Oberfläche der Buckel ist mit kleinen, etwa mohnkorngreßen, zahlreichen grauen Knötchen besetzt, die teilweise, bis in der Nähe der Iriswurzel, vaskularisiert sind. Die Pupille ist mittelweit und von einer grauen Membran verschlossen. Am Boden der vorderen Kammer, liegen graue Exsudatmassen. Nach oben und nasal oben von der Hornhaut finden sich zwei graue Vorwölbungen in der Sklera in etwa 1 cm Entfernung vom Limbus corneae. Sie stellen kleine Ciliarstaphylome dar. Das Auge ist weich, etwas druckempfindlich; es läßt sich durch Beleuchtung desselben keine konsensuelle Reaktion der Pupille des linken, vollständig normalen Auges hervorrufen. Es liegt nahe, die Diagnose auf Tuberkulose der Iris und des Ciliarkörpers zu stellen, besonders, da eine Dämpfung über der linken Lungenspitze und Unverschieblichkeit der unteren Lungengrenze unten besteht. Es ist jedoch die Körpertemperatur stets normal und die Pirquet'sche Kutanreaktion fiel negativ aus. Somit läßt sich die Diagnose der Tuberkulose nicht sicher stellen. Seit der Beobachtung auf der Klinik hat die Exsudation und Gefäßbildung um die Knötchen bedeutend zugenommen.

Königstein berichtet über zwei Patienten, bei denen nach der Killian'schen Radikaloperation der Stirnhöhle dauernde Parese des M. obliquus superior zurückblieb, die Vortr. Monate hindurch unverändert fand.

Lauber hat zwei Fälle beobachtet, wo gleichfalls Paresen des M. obliquus superior nach derselben Operation bestanden, die die Tendenz der Heilung zeigten. Doch entzogen sich die Patienten noch vor dem Verschwinden der Doppelbilder der Beohachtung.

Königstein betont, daß in seinen Fällen die Parese dauernd bestehen blieb.

Topolanski stellt einen Patienten mit doppelseitiger Subluxation der Linse infolge von Netzhautdegeneration vor. Er ist derselbe Patient, dessen linken Augenhintergrund Salzmann in der 2. Auflage des Jaeger'schen Atlasses der Ophthalmoskopie (Taf. XXXI, Nr. 136) abgebildet hat. Damals bestand eine Chorioretinitis e lue hereditaria, Cataracta polaris posterior. Sehschärfe: rechts $^6/_{60}$, links $^6/_{12}$. Hemeralopie. Der Patient bestand später eine Keratitis parenchymatosa, die spurlos abheilte. Vor 6—7 Jahren traten glaukomatöse Erscheinungen auf, weswegen beiderseits iridektomiert wurde. Damals waren die Linsen an normaler Stelle. Da sich die Linsen spontan gesenkt haben und die Gefahr besteht, daß sie im Glaskörper verschwinden, soll die Extraktion ausgeführt werden. In solchen Fällen verfährt Vortr. so, daß er durch Vor-

beugen und event. Schütteln des Kopfes die Linse in die vordere Kammer zu bringen trachtet. Dann sticht er, noch immer bei vorgeneigter Stellung des Patienten, zwei Nadeln hinter der Linse durch, wodurch ein Herabgleiten in den Glaskörper verhindert wird, und nimmt dann die Extraktion in üblicher Weise vor.

Meller berichtet über den weiteren Verlauf des Falles von lymphomatöser Schwellung der Tränendrüsen, den er im Januar 1907 in der Sitzung der Gesellschaft vorgestellt hat (Centralbl. f Augenheilk. 1907. S. 146). Nach Rekapitulation des damaligen Befundes, bei dem die linke Orbita stärker befallen war als die rechte, wird berichtet, daß in der Hornhaut des rechten Auges ein Geschwür auftrat, das perforierte, worauf das Auge an Panophthalmitis zugrunde ging. Es wurde der Patient mehrere Wochen lang mit Arsen behandelt, jedoch ohne Erfolg, worauf er auf eigenes Verlangen die Klinik verließ. Im August 1907 wurde er wieder aufgenommen. Während der Befund in der rechten Orbita unverändert war, drängte sich aus der linken ein knolliger, oberflächlich exulzerierter Tumor pilzförmig vor, der 10 bzw. 12 cm Durchmesser besaß. Sämtliche tastbaren Lymphdrüsen waren vergrößert, und viele waren wallnußgroß. Es bestand bedeutende Vergrößerung der Leber und Milz, und es fanden sich am ganzen Körper subkutane Knoten. Dabei ist zu bemerken, daß überall die Lymphdrüsen voneinander abgrenzbar waren, als nirgends konfluierten. Der Blutbefund hatte sich bedeutend geändert:

Polynukleäre neutrophile Leukozyten	40%
Kleine Lymphozyten	30%
Große Lymphozyten	26%

Auch das adenoide Gewebe der Mund- und Rachenhöhle war bedeutend vergrößert, die Tonsillen versperrten den Eingang in den Rachen fast vollständig. Der Patient verstarb am 3. Oktober 1907.

Der Obduktionsbefund erwähnt außer den gewöhnlichen, bekannten Zuständen, wie lymphomatöser Infiltration der Leber und Milz, Knoten in der Lunge, lymphomatösen Wucherungen im Duodenum und Ösophagus, Vergrößerung aller lymphadenoider Gewebe, die Vergrößerung der Lymphdrüsen. Ausdrücklich wird betont, daß das Wachstum des lymphomatösen Gewebes nirgends ein diffuses war. Das Knochenmark des rechten Femur ist am oberen Teil rot, im unteren Fettmark. Die linke Orbita ist von dem klinisch beschriebenen Tumor eingenommen; die Orbitalwände sind, wider Erwarten, intakt. Die Obduktionsdiagnose war: Leukosarkom der linken Orbita mit lymphomatöser Hyperplasie des gesamten adenoiden Gewebes.

Der Inhalt der rechten Orbita wurde herauspräpariert und mikroskopisch untersucht. Auf dem (demonstrierten) Totalschnitschnitte erkennt man, daß die Tränendrüse durch lymphomatöses Gewebe vollständig substituiert ist; es lassen sich nur mit Mühe Reste der Ausführungsgänge finden. Dabei ist die Kapsel intakt. Im Tenon'schen Raume finden sich auch einige Knoten lymphomatösen Gewebes. Sehr ausgesprochen ist die lymphomatöse Infiltration der Konjunktiva, und hier läßt sich erkennen, daß Zellzüge in das Orbitalgewebe hineinziehen. Der Bulbus selbst ist normal, insbesondere die Chorioidea nicht infiltriert.

Bei allen beschriebenen Fällen findet man, daß, während im ganzen Körper das lymphomatöse Gewebe scharf abgegrenzt ist, ausschließlich in der Orbita ein sarkomartiges Wachstum stattfindet. Während im Körper die überschüssigen Zellen durch die Lymphbahnen abgeführt werden, die stets

Lymphocyten enthalten, kann in der Orbita wegen des Fehlens der Lymphbahnen eine solche Abfuhr der Zellen nicht erfolgen; vielmehr sammeln sie sich an und bilden größere Tumoren, wobei ihnen aber der aggressive Charakter fehlt.

Die Chorioidea war in diesem Fall normal. Man findet sie nur in den Fällen von Leukosarkomatose (Sternberg) beim Überwiegen der großen Lymphocyten ergriffen.

Königstein fragt, ob Gehirn und Meningen ergriffen waren, da er einen Fall gesehen habe, der durch Bildung von Geschwulstknoten im Gehirn rasch zugrunde ging.

Meller antwortet, daß Gehirn und Meningen frei von Lymphomatose waren.

Referate, Übersetzungen, Auszüge.

1) **Mitteilungen aus der Augenklinik des Carolinischen Medico-Chirurgischen Instituts zu Stockholm.** Herausgeg. von Dr. J. Widmark. 9. Heft. Jena, 1908.

1) Hans Gertz: Ein Apparat zur Schätzung der Refraktion im umgekehrten Augenspiegelbilde (der Parallaxoptokrit).

Verf. geht von der Beobachtung aus, daß bei der Untersuchung im umgekehrten Bilde an beiden Flächen der vorgehaltenen Sammellinse Reflexbilder des Beleuchtungsspiegels entstehen, welche bei leichtem Hin- und Herbewegen der Linse bestimmte und von dem Refraktionszustande abhängige parallaktische Verschiebungen gegenüber dem Fundusbilde ausführen. Es lassen sich also aus der Amplitude dieser Exkursionen rückwirkend Schlußfolgerungen auf die Refraktion des untersuchten Auges machen. Zur praktischen Verwertung dieser Beobachtung hat Verf. einen kleinen Apparat ersonnen und in dieser Arbeit beschrieben.

2) C. Lindahl: Zur Kenntnis der bakterientötenden Wirkung der Tränen.

Diese bisher noch umstrittene Wirkung ließ sich einwandsfrei für Streptokokken, weniger sicher für Pneumokokken nachweisen. Diese Eigenschaft der Tränenflüssigkeit beruht, wie weitere Versuche ergaben, nicht auf ihrem Gehalt an Salzen, sondern die bakteriziden Bestandteile müssen enzymartiger Natur sein.

3) C. Lindahl: Über die Einwirkung der Tränenflüssigkeit beim Menschen auf Bakterien.

Im weiteren Verfolg der vorstehend berichteten Versuche zeigte es sich, daß die fraglichen enzymartigen Substanzen ihrem Wesen nach zu den Agglutininen gehören

4) J. Widmark: Ein Fall doppelseitiger, vollständig geheilter Netzhaut-Ablösung.

Die Ablösung war auf eine doppelseitige retrobulbäre Entzündung im Anschluß an ein veraltetes Kieferhöhlen-Empyem zurückzuführen. Kausale Behandlung erzielte rasch vollständige Heilung.

5) J. Widmark: Drei Fälle toxischer Amblyopie mit ungewöhnlicher Ätiologie.

Während die beiden ersten Fälle auf übermäßigen Kaffeegenuß zurückgeführt werden, scheint es sich im 3. Falle um eine von arsenhaltigen

Tapeten ausgehende Intoxikation gehandelt zu haben. Als Ursache der Amblyopie fand sich jedesmal ein centrales, absolutes oder relatives Skotom.

6) Ernst Forsmark: Ein Fall von doppelseitigem, symmetrisch auftretendem epibulbärem Leukosarkom.

Auffallend war das ungemein langsame Wachstum der Geschwulst. Die Diagnose des auch mikroskopisch untersuchten Falles mußte per exclusionem gestellt werden.

7) J. Widmark: Über die Behandlung der sympathischen Augen-Entzündung mit Natron salicylicum.

Im Anschluß an eine frühere Empfehlung dieser Behandlungsmethode (vgl. dieses Centralbl. 1904, S. 398) werden 5 weitere Fälle veröffentlicht, in denen Natr. salic. (3,0 g täglich, in schweren Fällen bis 9,0 g) einen günstigen Einfluß ausübte und sich der üblichen Schmierkur überlegen erwies.

8) Gustav Lamm: Kasuistische Beiträge.

a. Knopfförmige Bildung am nasalen Papillenrande beider Bulbi, vielleicht Rest der Art. hyaloidea.

b. Haselnußgroßer Tumor im oberen Fornix klinisch als Cyste gedeutet. Pathologisch-anatomische Untersuchung ergab ein Lymphangio-Fibrosarkom.

Bruns (Steglitz).

---

2) **Die Prüfung des Sehorgans beim Eisenbahn- und Dampfschiffpersonale**, von Dr. Aladár Békéss. (Leipzig, 1908. 200 Seiten.)

Das Werk enthält in knapper und sehr übersichtlicher Darstellung alles, was der Bahn-Augenarzt zu der Ausübung seines verantwortungsvollen Amtes bedarf. Während der erste Teil eine kurzgefaßte Übersicht über die gesamten Untersuchungsmethoden des Auges, natürlich unter besonderer Berücksichtigung der Farbensinn-Prüfung, enthält; ist der zweite Abschnitt mehr technischen Fragen gewidmet. Verf. bespricht hier die im Eisenbahndienst üblichen Signale im Hinblick auf die Anforderungen, welche ihre Erkennung an die Augen des Bahnpersonals stellt, unter kritischer Würdigung der von verschiedenen Seiten gemachten Abänderungsvorschläge. Eingehend äußert er sich über die oft erhobene Forderung, bei der Farbensinn-Prüfung weniger theoretisch zu verfahren und mehr auf die praktischen Verhältnisse Rücksicht zu nehmen. Sein Urteil geht dahin, daß bei Neuaufnahmen die wissenschaftliche Prüfung und zwar Anwendung strengster Proben als maßgebend zu Recht bestehen bleiben müsse; bei Überprüfungen des schon in Dienst stehenden Personals sei aber neben den gebräuchlichen Proben noch eine der Wirklichkeit nahe kommende Untersuchungsmethode heranzuziehen. Einen hierzu geeigneten Apparat hat Verf. schon vor 2 Jahren angegeben. (Vgl. dieses Centralbl. 1906, S. 384.) Ein in dieser Richtung erweitertes Untersuchungsverfahren hat einerseits den Vorzug, daß die mit Farbensinn-Fehlern Behafteten von ihrer Untauglichkeit unwiderleglich überzeugt werden, andrerseits werden dadurch manche ungerechte Entlassungen, die lediglich auf Grund theoretischer Untersuchung erfolgen, vermieden.

In den letzten Abschnitten werden die in den verschiedenen Staaten erlassenen Vorschriften über die bahnärztliche Farbensinn-Prüfung in Vergleich gesetzt und die in Österreich gültigen Bestimmungen über die Tauglichkeit im Eisenbahndienst abgedruckt. Bruns (Steglitz).

---

3) **Die angeborenen Fehler und Erkrankungen des Auges,** von Prof. Dr. Albert Peters. (Bonn, 1909.)

Nachdem erst vor 8 Jahren die Mißbildungen des Auges im Handbuch von Graefe-Saemisch eine umfassende Darstellung durch E. v. Hippel gefunden haben, könnte es auf den ersten Blick verfrüht erscheinen, mit einem Werke gleichen Inhalts schon jetzt wieder vor die Öffentlichkeit zu treten. Man braucht aber nur beispielsweise den Abschnitt über Kolobome zu lesen, um zu einer andern Ansicht zu gelangen. Gerade v. Hippel hat durch seine bedeutsamen Forschungen auf diesem Gebiete in den letzten Jahren so viel zur Klärung mancher bis dahin noch dunklen Fragen beigetragen, daß sich eine Neubearbeitung dieses Gegenstandes auf Grund der heutigen Anschauungen wohl lohnte. Dazu kommt, daß Verf. die Grenzen seines Themas erweitert und einige Anomalien in den Kreis seiner Betrachtungen einbezogen hat, die, wie z. B. angeborene Katarakt, Retinitis pigmentosa und die Geburts-Verletzungen in der Darstellung v. Hippel's aus verschiedenen Gründen nicht berücksichtigt worden waren.

Das Werk stellt somit eine wertvolle Bereicherung unsrer Literatur dar.

Bruns (Steglitz).

Journal-Übersicht.

I. A. v. Graefe's Archiv f. Ophthalmologie. LXVIII. 3.

1) **Über die lokalen Unterschiede der Verschmelzungsfrequenz auf der Retina und ihr abweichendes Verhalten bei der Amblyopie congenita,** von Privatdozent Dr. W. Lohmann, Oberarzt an der Univ.-Augenklinik zu München.

Verf. untersuchte mit einer Scheibe von 20 cm Durchmesser, welche zur Hälfte mit schwarzem, zur Hälfte mit weißem Papier beklebt war. Abstand 1 m. Für die verschiedenen Netzhautbezirke wurde die Zahl der Umdrehungen festgestellt, welche erforderlich war, um einen steten Eindruck der Scheibe hervorzurufen. Das Ergebnis war ein Überwiegen der Peripherie über das Centrum der Netzhaut. Bei Einstellung des Centrums war schon bei etwa 40 Umdrehungen, bei Einstellung der peripheren Abschnitte erst bei 50—67 Umdrehungen der stete Eindruck vorhanden. Vielleicht ist die schon früher gegebene Erklärung zutreffend, daß wegen der größeren räumlichen Ausdehnung der Empfindungseinheiten in der Peripherie eine raschere Aufeinanderfolge der Einzeleindrücke erforderlich ist bis ein Gesamteindruck entsteht.

Bei 6 Patienten mit Amblyopie congenita fand Verf. im Durchschnitt eine centrale Verschmelzungsfrequeuz von etwa 55, — gegen 40 normal. Vielleicht handelt es sich auch hier um eine weniger dichte Lagerung der einzelnen Elemente im Netzhautcentrum.

---

2) **Über Pathogenese und Therapie des Turmschädels,** von Dr. Rudolf Dorfmann, Augenarzt in Budweis. (Aus der II. Univers.-Augenklinik in Wien. Hofrat Fuchs.)

Mitteilung von 3 eigenen Beobachtungen. Der Turmschädel ist Folge von prämaturen Synostosen, welche die vollständige Ausbildung der Knochen verhindern. Das wachsende Gehirn findet nicht genügend Raum und bewirkt eine Erweiterung des Schädels an denjenigen Stellen, wo keine Verknöcherung

der Nähte besteht. Bei Verknöcherung der sagittalen Nähte wächst der Schädel mehr in die Länge bei Verknöcherung der Quernähte in die Höhe. Der Turmschädel ist eine Zwischenform zwischen beiden Extremen, meistens ist die Sutura sagittalis und coronaria verknöchert. Als Folge der Ausbuchtung an denjenigen Stellen, wo die Knochen dem Hirndruck nicht gewachsen sind, findet man u. a. Konkavität des Orbitaldaches. Synostosen der Orbitalnähte bedingen eine Verkürzung der Orbita mit nachfolgendem Exophthalmus. Als weitere Wirkung des erhöhten intrakraniellen Druckes sehen wir Verdünnung des Schädeldaches, zahlreiche Impressiones digitatae und Juga cerebralia.

Die Entstehung der Papillitis wird dadurch begünstigt, daß Chiasma und Nerv. optic. dem Drucke des wachsenden Gehirns besonders ausgesetzt sind, weil der Keilbeinkörper in seiner Lage bleibt. Der Canal. optic. wird durch den Druck von oben abgeflacht.

Die Trepanation verspricht Erfolge, wenn sie rechtzeitig, vor der Entartung des Sehnerven, ausgeführt wird.

---

3) **Beitrag zur pathologischen Anatomie und Pathogenese des Mikrophthalmus und Koloboms,** von Dr. Bruno Fleischer, Privatdozent und Oberarzt an der Univers.-Augenklinik zu Tübingen.

Beschreibung eines eigenen Falles und eingehende Berücksichtigung der Literatur. Es bestanden ausgedehnte Verwachsungen der Retina mit dem im Kolobomspalte liegenden Mesoderm. Man muß annehmen, daß die Lösung des in dem Fötalspalt eingestülpten Mesoderms von dem inneren Blatte der Augenblase ausblieb. Verwachsungen von Retinalfalten mit dem der Hinterfläche der Linse anhaftenden Mesoderm, sowie Adhäsionen von Mesodermsträngen, die vom Boden des Bulbus aufsteigen und sich an der Hinterfläche der Linse inserieren, beruhen auf derselben Ursache. Dabei braucht das Mesoderm nicht irgendwie verändert oder reichlich entwickelt zu sein, die abnorm starken Adhäsionen mit den ektodermalen Gebilden würden ausreichen. Die Persistenz der Mesodermstränge in der Fötalspalte (v. Hippel) hat also eine weitere Erklärung gefunden. Bei isolierten Iris- und Linsenkolobomen können abnorme Adhäsionen des mesodermalen Anteils der Tunica vasculosa lentis eine ähnliche Rolle spielen.

Verf. fand in seinem Falle den Rest eines Musc. retractor bulbi. Der Befund spricht für die v. Hippel'sche Anschauung, daß die Kolobome als atavistische Erscheinung zu deuten sind. Ebenso konnte Verf. die Vermutung v. Hippel's, daß die bekannten Rosetten durch Verzweigungen der Gefäße entstehen, bestätigen.

---

4) **Die Schieloperation vor A. v. Graefe.** Eine historische Studie, von Prof. Dr. L. Laqueur in Straßburg.

Ein kurzes Referat kann den Inhalt der sehr lesenswerten Arbeit nur unvollständig wiedergeben.

Verf. führt uns zurück auf den Schwindler John Taylor, welcher um die Mitte des 18. Jahrhunderts als fahrender Okulist umherzog und Schielende zu heilen vorgab. Er schnitt aus der Bindehaut des Schielauges ein Stückchen heraus und hielt das gesunde einige Tage unter Verband, wobei das operierte Auge sich richtig einstellte. Wir erfahren von den Arbeiten Stromeyer's (1838), der die Operation vorschlug und von den ersten Operationen, welche Dieffenbach 1839 an Lebenden ausführte. Die beiden

Chirurgen erhielten von der französischen Académie des Sciences 1844 einen Preis. Prioritätsansprüche, welche von verschiedenen Seiten erhoben wurden, haben zum Teil einen fast komischen Beigeschmack und grenzen zum Teil an böswillige Verleumdung.

Die Operation wurde nach dem Vorgehen Dieffenbach's bald aller Orten geübt. Abgesehen von üblen Zufällen durch Infektion der Wunde gab es, neben zahlreichen guten, nicht wenige Mißerfolge. Die Wirkung blieb aus oder war so groß, daß das Auge nach der entgegengesetzten Seite abwich. Ein kühner Operateur durchschnitt bei 3 Patienten beiderseits je 3 Muskeln und erzielte — Exophthalmus und Ptosis.

Die unsicheren Resultate waren Folge der unzulänglichen anatomischen und physiologischen Kenntnisse. Zwar hatte Ténon schon 1806 die Kapsel beschrieben, welche noch heute seinen Namen trägt, indessen war die wenig klare Arbeit kaum beachtet worden. Auch Bonnet hatte sie nicht gekannt, als er 1841 seine vortrefflichen Untersuchungen über die Kapsel und die Verbindungen der Muskeln mit der Kapsel veröffentlichte. Ihm verdanken wir auch die Einsicht in die Funktion der Obliqui, die man bisher für adduzierende Muskeln gehalten und vielfach durchschnitten hatte, um die Wirkung der Tenotomie der interni zu steigern. Auch diese neuen Anschauungen brachen sich nur langsam Bahn, und die vielfachen Enttäuschungen, welche Operateure und Patienten erlebten, führten dahin, daß die Operation gegen Ende der 40er Jahre selten geübt wurde. Die von Guérin angegebene Fadenoperation (Vorlagerung) fand keinen Eingang und wurde nur von Desmarres gewürdigt.

Es ist eines der großen Verdienste Albr. v. Graefe's, die Ursachen der Unsicherheit der bisherigen Resultate aufgedeckt und die Operation auf eine sichere anatomische und physiologische Grundlage gestellt zu haben. Er zeigte 1853, wie sich die Wirkung dosieren läßt, wenn man die indirekten Verbindungen des Muskels mit der Lederhaut durch Vermittlung der Ténon'schen Kapsel berücksichtigt, und wie durch eine Operation am gesunden Auge auf die Besserung der Stellung des Schielauges eingewirkt werden kann. v. Graefe brachte auch die Guérin'sche Fadenoperation zu Ehren.

---

5) **Über subkonjunktivale Pigmentierung nach Ruptura sclerae traumatica**, von Dr. Arthur Leonhardt, Assistenzart an der Universitäts-Augenklinik zu Heidelberg.

Lederhautriß oben-innen durch indirekte Gewalt, zweifelhafter Riß unten. Ein traumatisches Iriskolobom verlief in der Richtung der oberen ausgebuchteten Rißstelle. Die Linse fehlte. Starke Blutung unter die prall gespannte Bindehaut, in die vordere Kammer und, wie später sichtbar wurde, in den Glaskörper. Der Verlauf war ungewöhnlich günstig. Nach reichlich 2 Monaten mit + 10,0 D. S = $^5/_{10}$ fest. An der oberen Rißstelle und unten, wo ein Riß vermutet werden konnte, zeigte sich in größerer Ausdehnung braune Pigmentierung des subkonjunktivalen Gewebes. Außerdem lag unten nahe dem Limbus eine Anzahl feinster schwarzer Pigmentpunkte. Die einschlägige Literatur wird besprochen. Verf. nimmt an, daß das Pigment sofort bei der Verletzung frei wurde und mit dem subkonjunktivalen Bluterguß von der oberen Rißstelle nach unten gelangte. Später kann eine Verschleppung durch Wanderzellen mitgewirkt haben.

---

6) **Über Epithel-Einwanderung und Entwicklung von Epithelcysten im Auge,** von Dr. Jaques Urmetzer, Volontär-Assistent an der II. Augenklinik in Wien (Prof. Fuchs).

An der Hand eines großen anatomischen Materials zeigt Verf. die wechselvollen Bilder, welche durch Wanderung der Epithelzellen in den Augapfel entstehen. Immer sind es Hornhautwunden, welche unter Umständen zu den verschiedenen Graden der Epitheleinsenkung Veranlassung geben.

Das Epithel hat die Tendenz, jede nakte Stelle zu überkleiden und von der Außenwelt abzuschließen. Auch bei günstiger Heilung findet in der Regel eine Epithel-Einsenkung in die Wunde statt, doch wird die Epitheldecke durch das sich entwickelnde Narbengewebe wieder vorgeschoben, bis es das normale Niveau erreicht. Ebenso hat das Epithel das Bestreben, bei der Wundheilung in die Wund- und Lymphspalten hineinzuwachsen. Diese Vorgänge sehen wir in jedem Lebensalter und in gleicher Weise beim Epithel der Hornhaut und der Bindehaut. Der Grad der Wucherung hängt von dem mehr oder minder günstigen Nährboden ab. Daß lose Epithelteile passiv in die Wundöffnung hineingeschleudert werden und weiter wachsen, hält Verf. nicht für wahrscheinlich.

Durch die Epithel-Einsenkung kann der Wundverschluß verzögert werden. Oft schießt die Wucherung über das Ziel hinaus, und die Epithelzellen gelangen längs den Wundlippen in die vordere Kammer und selbst in den Glaskörperraum. Die hintere Hornhautwand, der Kammerwinkel und die Irisoberfläche werden überzogen, und die epitheliale Auskleidung des Maschenwerkes der Kammerbucht kann zur Drucksteigerung führen, welche jedem operativen Eingriffe trotzt.

Unter Umständen gelangt das wachsende Epithel in das Gewebe der Regenbogenhaut und ruft hier eine Cyste hervor. Dieser Vorgang kann zunächst ausbleiben und später eintreten, wenn das Irisgewebe durch Narbenzug von hinten auseinandergezerrt wird. Das Epithel überzieht die Rißflächen.

Obgleich die Epithelzellen von dem geschichteten Pflasterepithel der Oberfläche herstammen, so können sie doch, wenn sie unter geringerem Drucke stehen, cylindrische und kubische Gestalt annehmen. Von regressiven Prozessen wurde Nekrose sowie hydropische und schleimige Degeneration der Zellen beobachtet.

Einzeln lagen solide Zellballen und Zellschollen vom Mutterboden abgeschnürt in der Cornea und in Schwarten. Diese Gebilde können nach Erweichung ihres Inhalts Cysten werden oder der Verfettung anheimfallen. Leukocyten besorgen die Resorption, und schließlich füllt Bindegewebe den Raum aus.

---

7) **Wucherungen und Geschwülste des Ciliarepithels,** von Prof. E. Fuchs.

Die Wucherung des Ciliarepithels kann die unpigmentierte innere und die pigmentierte äußere Lage oder beide zugleich betreffen. Die stärksten Wucherungen entwickeln sich bei alter chronischer Cyklitis. Hier kann der normale Epithelüberzug durch plexusartig zusammenhängende, flächenhafte Zellwucherungen ersetzt sein. Man findet die Wucherungen aber auch ohne sonstige Erkrankung als eine senile Erscheinung.

Durch Wucherung der unpigmentierten Zellen entstehen kleine, über die Oberfläche hervorragende Vorsprünge, die sich bei Entzündungen zu größeren Auswüchsen vergrößern können. In diesen Auswüchsen verschmelzen die

Protoplasmaleiber, so daß die Grenzen der einzelnen Zellen nicht mehr erkennbar sind; es zeigen sich Vakuolen und aus der äußeren Zellage eingewandertes Pigment. Größere Wucherungen nehmen nicht selten die Form von Strängen und bei flächenhaftem Wachstum von Membranen an. Die Veränderungen können so hochgradig sein, daß die Deutung auf Schwierigkeiten stoßen würde, wenn nicht der Zusammenhang mit dem Mutterepithel erkennbar wäre.

Die Wucherung des äußeren pigmentierten Blattes kann ebenfalls nach innen, aber auch nach außen in das Gewebe des Ciliarkörpers hinein erfolgen. Meistens sieht man die Wucherung nach innen, wobei die innere Lage vorgedrängt oder frühzeitig durchbrochen wird. Wuchert die äußere Lage — in selteneren Fällen — nach außen, so schließt das die Wucherung nach innen und die gleichzeitige Wucherung beider Blätter nicht aus. Da die unpigmentierten Zellen aus den pigmentierten Pigment aufnehmen, so kann die Unterscheidung beider Zellarten schwierig werden.

Von gutartigen Geschwülsten des Ciliarepithels sind nur 20 Fälle beschrieben. Sie kommen nur bei bejahrten Personen vor und werden in der Regel klinisch nicht erkannt. Ihr Durchmesser erreicht in der Regel kaum 1 mm, nur einmal wird die Größe einer Bohne und einmal bei einer aus 3 Lappen bestehenden Geschwulst ein Durchmesser von 4—5 mm angegeben. Die Geschwülste entstehen aus der inneren Zellage und sind unpigmentiert. Durch Einstülpung beider Lagen entsteht im Ciliarfortsatze eine kleine Höhle, deren äußere Wandung durch die verdrängte und nicht selten durch Druck geschädigte äußere Lage gebildet wird. Ihr liegt noch innen die innere Epithellage an, welche sich in Form von Falten in das Innere der Höhle hinein erhebt. Die Falten erscheinen auf dem Durchschnitt als Bänder mit doppelter Zellreihe und verbinden sich mit andren Bändern, welche nur eine Kernreihe zeigen, zu einem Fachwerk. Ein bindegewebiges Stroma und eine Kapsel fehlt. Einzeln wurde Vakuolenbildung und cystische Entartung der Geschwulst beobachtet. Wichtig ist, daß die Geschwülste das umgebende Gewebe nur verdrängen, aber niemals ein infiltrierendes oder destruierendes Wachstum annehmen. Die Bezeichnung Adenom trifft nicht zu, schon weil ein Stroma fehlt. Epitheliom wäre passend, wenn der Name nicht etwas andres bedeutete. So bleibt nur übrig, von einer „gutartigen epithelialen Geschwulst des Ciliarkörpers" zu sprechen.

Bösartige epitheliale Geschwülste des Ciliarkörpers sind sehr selten, Verf. hat nur 2 Fälle gesehen. Sie kommen nur im kindlichen Alter vor. Es handelt sich um nicht pigmentierte Neubildungen, welche zunächst flächenhaft wachsen, die innere Oberfläche der vorderen Kammer überziehen, durch Verschluß des Kammerwinkels Drucksteigerung und Ektasie des Augapfels bewirken und dann in das Gewebe selbst eindringen.

Die Geschwülste bestehen aus Membranen, welche im Querschnitt als Bänder erscheinen und teils mehrere Reihen von Kernen übereinander, teils nur eine einfache Reihe von Kernen besitzen. Erstere gleichen vollkommen einer embryonalen Netzhaut vor der Differenzierung der Schichten, letztere entsprechen der unpigmentierten Lage des Ciliarepithels. Wo an dicken Stellen des Tumors Faltungen und Ausstülpungen bestehen, kann das Bild tubulöser Drüsen vorgetäuscht werden. Ein eigentliches Stroma fehlt, Nekrosen sind selten. Die Geschwülste gehen wahrscheinlich von der Pars ciliaris retinae aus, deren Zellen als Abkömmlinge der Bildungszellen der Netzhaut

angesehen werden, welche hier den Differenzierungsprozeß nicht durchmachte, sondern auf der einfachen Form des Epithels stehen blieb.

Metastasen sind bisher nicht beobachtet worden, vielleicht weil in allen Fällen rechtzeitig enukleiert wurde.

Die Bezeichnungen Carcinom und Epitheliom sind nicht zutreffend. Mit den Gliomen ist eine gewisse Verwandtschaft vorhanden, doch besteht der Unterschied, daß bei den Gliomen die Vermehrung der Zellen in der Nachbarschaft der Gefäße vor sich geht, während bei den Ciliarkörpertumoren die Mitosen sich stets nahe der freien Oberfläche der Membranen befinden. In Rücksicht darauf, daß sie vorwiegend aus embryonaler Netzhaut bestehen, nennt der Verf. die Geschwülste Diktyome (Diktyon = Netzhaut).

Ferner bespricht Verf. Geschwülste, welche nicht die Netzhaut im ganzen, sondern höchstens das einreihige Ciliarepithel bald mehr, bald weniger typisch nachbilden. In diese Gruppe gehören im ganzen 2 Fälle, welche unter sich verschieden sind. In dem einen Falle (Collin) handelte es sich bei einer 63jährigen Frau um eine Geschwulst, welche dem Ciliarkörper größtenteils nur auflag, an einer Stelle aber in ihn eindrang und auch die Iris durchsetzte. Außerdem lagen mehrere abgesonderte Geschwulstknoten im Ciliarkörper. Zellmembranen, welche aus einer einfachen Lage von Zellen nach dem Typus des Ciliarepithels bestanden, und Zellschläuche bildeten die Geschwulst. Die starke Pigmentierung deutete auf den Ursprung aus der äußeren Lage des Ciliarepithels hin. Die Geschwulst des zweiten Falles (Verf.) bestand aus Zellschläuchen und war aus beiden Lagen des Ciliarepithels und aus dem Pigmentepithel hervorgegangen. In dem Augapfel fanden sich als Produkte chronischer Entzündung massige Schwarten und eine dicke Knochenschale, welche der Wandung des hinteren Bulbusabschnittes bis zum Ciliarkörper anlag.

Neben ringförmiger Anordnung im Ciliarkörper lagen mehrere zerstreute Knoten in der Schwarte und in der Knochenschale. Das mikroskopische Bild ist wechselnd je nach der Anordnung der Schläuche und dem Auftreten regressiver Veränderungen in Gestalt von Aufquellung und Verflüssigung der Zellen. Eigentliche Nekrose fehlt. Nur die jungen Wucherungen waren pigmentiert.

Verf. nimmt an, daß die chronische Entzündung voranging und vermutet, daß die Geschwulst sich in dem entarteten Gewebe in ähnlicher Weise entwickelte, wie Karzinome bei chronischem Ekzem und Lupus.

Daran reiht sich ein dritter vom Verf. beobachteter Fall, der schon 1899 von Schlipp veröffentlicht wurde und hier noch eine eingehendere Würdigung erfährt. Wie in dem vorhergehenden Falle hatte sich die Geschwulst bei einem 10jährigen Mädchen in einem Auge mit Schwarten und Knochengewebe entwickelt. Die Geschwulst drang in den Ciliarkörper, die Aderhaut und den suprachorioidealen Raum ein. Schläuche zeigten nur die jüngsten Wucherungen, im übrigen waren die Zellen ohne jede bindegewebige Zwischenschicht regellos aneinander gelagert. Die Neubildung war aus der pigmentierten Lage des Ciliarepithels und aus dem Pigmentepithel hervorgegangen. Ältere Zellen werden pigmentfrei und zeigen Vakuolenbildung, die ihnen ein schwammiges Aussehen geben.

Endlich weist Verf. noch auf einen im Jahre 1896 von Hirschberg und Birnbacher mitgeteilten Fall hin, in welchem die Geschwulst von der retinalen Epithellage der Iris ausging. Die Bezeichnung „Schwamm-Krebs" hält Verf. nicht für zutreffend, weil ein Stroma fehlt. Scheer.

II. Archives d'ophtalmologie. 28. Band. Nr. 5.

1) **Klinische Resultate der Muskelvorlagerung,** von Dr. E. Landolt.
Verf. zeigt an 22 operierten Fällen den Vorzug der Vorlagerung vor der Tenotomie.

---

2) **Klinische Formen der Syphilis gummosa der Regenbogenhaut,** von Prof. Rollet.
Verf. teilt dieselben in 3 Abteilungen.
1) Das umschriebene Gumma.
2) Das gummöse Pseudo-Hypopyon.
3) Die diffuse syphilitische Infiltration.

---

3) **Mumps, Neuritis optica, einfache Meningitis,** von Prof. van Duyse.
Fall beobachtet an einem 8jährigen Mädchen.

---

4) **Hornhaut-Tuberkulose,** von Dr. Villemonte de la Chergerie.
Bei der 14jährigen Patientin war die Tuberkulose ausgegangen vom Winkel zwischen Regenbogenhaut und Hornhaut und hatte die ganze Dicke der Hornhaut durchsetzt. Da die Sehkraft völlig erloschen, wurde die Enukleation vorgenommen.

---

5) **Über die Komplikationen der Hornhaut bei Masern,** von Dr. Cosmetatos.
Unter den 12 beobachteten Fällen waren 5 leichte und 7 schwere Hornhautentzündungen. Unter den letzteren fanden sich 5 ulceröse Hornhautentzündungen mit Durchbruch und Einheilung der Regenbogenhaut, und 2 Fälle mit schwerer Infektion und nachfolgender Panophthalmie. In allen Fällen wurde nur ein Auge befallen, und zwar unmittelbar nach Heilung der Masern und zwar in einem Zeitraum, der zwischen dem 1. und 30. Tage variierte.

Nr. 6.

1) **Beitrag zum Studium des Frühjahrskatarrhs,** von Dr. Felix Lagrange.
Mikroskopische Untersuchungen.

---

2) **Über den unzureichenden Klappen-Apparat des Ductus naso-lacrymalis,** von Dr. Aubaret.
Verf. bespricht zuerst die physiologischen und dann die pathologischen Verhältnisse.

---

3) **Syphilis und Kurzsichtigkeit,** von Dr. Antonelli.
Verf. untersucht im ersten Teile seiner Arbeit die Beziehungen zwischen kongenitaler Syphilis und Kurzsichtigkeit, im zweiten bei erworbener Syphilis. Bei der kongenitalen sind dieselben häufiger und einleuchtender, denn die hereditäre Syphilis kann im frühesten oder im späteren Kindesalter die Kurzsichtigkeit hervorrufen. Bei der erworbenen dagegen handelt es sich vielmehr um Verschlimmerung oder Komplikationen, die an vorher mehr oder weniger kurzsichtigen Augen durch die syphilitische Infektion hervorgerufen werden.

4) **Ein Fall von Augenverletzung durch Blendung mittels des elektrischen Lichtes,** von Dr. le Roux und Renaud.

Patient war durch den Blitz stark geblendet worden. Es trat Chemosis und Lidödem auf. Hornhaut getrübt. Regenbogenhaut wechselte die Farbe. Starke Trübung des Glaskörpers, vollständig während 14 Tagen mit Erblindung, danach wieder Aufhellung. Wahrscheinlich handelt es sich um Aderhaut- und Netzhaut-Exsudate. Fritz Mendel.

III. Revue générale d'Ophtalmologie. 1908. Nr. 5.

1) **Bemerkungen über einen Fall von starker Übersichtigkeit mit optischen Messungen,** von Dr. P. Chavasse.

Der 21jährige Patient hatte eine Hypermetropie von 18 Dioptrien.

---

2) **Über die Anwendung von Kälte und Wärme in der augenärztlichen Therapie,** von Dr. Bonsignorio.

Nr. 6.

Histologische Untersuchung der Tränendrüse in einem Falle von alter Granulose, von H. Truc und H. Peretz. Fritz Mendel.

IV. British Medical Journal. 1908. April.

1) **Eine klinische Vorlesung über die cystischen Formen des Xanthelasma palpebrarum,** von Hutchinson. Referat.

---

2) **Die Sehprüfung mittels des Kobalt-Glases,** von Hull.

Das Kobalt-Glas läßt nur rote und blaue Strahlen durch. Beim Betrachten eines weißen Fleckes wird das Emmetrop einen purpurnen Fleck sehen, das Ametrop dagegen wegen der verschiedenen Brechbarkeit der roten und blauen Strahlen entweder einen blauen Fleck, umgeben von einem roten Ring (Hypermetropie) oder einen roten Fleck, umgeben von blau (Myopie). Diese Prüfung läßt sich im Verein mit andren auch bei der Untersuchung von Simulations-Verdächtigen mit Erfolg verwenden.

Mai.

Orbitaltumor, entfernt ohne Enukleation und ohne Verlust der Sehkraft, von Apthomas.

Ein Fall von Krönlein'scher Operation. Es handelte sich um ein Angioma cavernosum. Loeser.

V. The Ophthalmic Review. 1908. April.

1) **Ein Fall von Chiasma-Affektion, der unter Schilddrüsen-Tabletten-Behandlung gebessert wurde,** von Fisher.

Es handelte sich um einen Fall von Akromegalie, der im übrigen keine Besonderheiten zeigte.

---

2) **Eine verbesserte Form des künstlichen Auges,** von Grossmann.

Die Prothesen haben entsprechend der Stelle, an der das Oberlid am meisten zurückzusinken pflegt, eine Vorwölbung. Verf. meint, daß jedes künstliche Auge in Gegenwart des betreffenden Patienten angefertigt werden

sollte, da so allein die genaue Färbung der Iris und die Anpassung an die Verschiedenheiten des Bindehautsackes ermöglicht werden könnte.

3) **Ein Taschen-Refraktometer und Astigmometer,** von Grossmann.
Abbildungen. Das Astigmometer ist bei E. Sydow in Berlin nebst Abbildung und Gebrauchsanweisung erhältlich.

Mai.

1) **Kleinhirntumor mit Exophthalmus,** von Parkinson und Hasford.
Kasuistische Mitteilung.

2) **Über Nystagmus,** von Christie Reid in Nottingham.
Beschäftigt sich mit den Barany'schen Untersuchungen. Verf. wendet sich gegen die von Barany empfohlene Unterscheidung von rhythmischem und undulierendem Nystagmus und meint, daß ein häufig abwechselnder Reiz in beiden Labyrinthen auch einen undulierenden Nystagmus produzieren könne. Verf. beschäftigt sich ferner ausführlich mit dem Nystagmus der Bergleute, dessen vestibuläre Entstehung er im Gegensatz zu Barany für wahrscheinlich hält.

VI. The Ophthalmoscope. 1908. Juni.

1) **Der Mechanismus des Nystagmus,** von Gowers.
Referat eines am 6. Mai 1908 in der Neurologischen Gesellschaft der „Royal Soc. of Medecine" gehaltenen Vortrages.

2) **Bemerkung über Antistaphylokokken-Vaccine,** von Maddox.
Verf. hat in einem Falle von postoperativer Infektion (nach Star-Extraktion) durch Injektion von Wright's Antistaphylokokken-Vaccine (1 ccm) einen sehr guten Erfolg erzielt. In einem andren Falle von metastatischer eitriger Uveïtis hatte das Antistreptokokken-Serum gleichfalls den infektiösen Prozeß zur Heilung gebracht.

2) **Ein Fall von Glaukom, mit Lagrange's Sklerekto-Iridektomie behandelt,** von Doyne.

Juli.

1) **Operationen zur Herstellung von Filtrationsnarben,** von Herbert.
Referat.

2) **Über die Behandlung des Schielens bei Erwachsenen ohne Operation,** von Garrow.
Verf. berichtet über 2 Fälle, wo er durch Korrektion der Refraktionsanomalie, Einträufelung von Atropin in das gesunde Auge und Übungen mit dem Amblyoskop gute Erfolge erzielt hat.

3) **Ist Calmette's Ophthalmoreaktion frei von Gefahren?** von Thomson.
Sammelreferat.

VII. Bulletins of the Johns Hopkins Hospital. 1908. April.

Störungen der Augengefäß-Cirkulation (Ophthalmovascular choke)[1], von Goald in Philadelphia.

Verf. versteht unter „Ophthalmovascular choke" ganz im allgemeinen Behinderungszustände der Blutcirkulation, wie sie durch die Verästelungen und Kreuzungen der übereinander wegziehenden und dabei einander mehr oder weniger kompromierende Blutgefäße herbeigeführt werden. Er meint, daß auch diese geringfügigen Cirkulationsstörungen gerade bei einem so empfindlichen Organ, wie die Netzhaut, nicht gleichgültig seien und glaubt, daß darin die Ursache für eine ganze Reihe bisher in ihrer Entstehung noch unaufgeklärten Augenleiden zu suchen sei (z. B. Pigmentdegeneration der Netzhaut, periphere und centrale Chorioiditis).

VIII. Ophthalmology. 1908. April.

1) **Bericht über drei Fälle tertiär-syphilitischer Manifestationen am Auge farbiger Individuen**, von Posey und Krauss.

1) Syphilitische Arteriitis der Retina mit Opticusatrophie.

2) Syphilis cerebrospinalis mit kompleter Lähmung des linken Okulomotorius und Trochlearis. Schnelle Besserung unter antiluetischer Behandlung.

3) Komplete Okulomotorius-Lähmung, mit deren Auftreten gleichzeitig die vorher bestehenden heftigen Kopfschmerzen aufhörten.

---

2) **Ungenügende Pigmentierung als Ursache von Augenkrankheiten**, von Woodruff.

Verf. meint, daß die Pigmentierung bzw. der Mangel an Pigment in der allgemeinen Pathogenese eine viel größere Rolle spiele, als allgemein angenommen wird und glaubt, daß dies auch für manche Augenkrankheiten, deren Ätiologie noch unklar ist, eine Rolle spiele, z. B. bei gewissen Formen von Netz- und Aderhaut-Erkrankungen.

---

3) **Bemerkungen über Vibrations-Massage bei Augenkrankheiten**, von Connor.

Verf. hat die Vibrations-Massage mit Erfolg angewendet in Fällen von Skleritis und Episkleritis, bei frischen Hornhaut-Trübungen, retrobulbärer Neuritis, funktionellen Asthenopien und in einigen Fällen andrer Augenstörungen, deren Krankengeschichten er kurz mitteilt.

---

4) **Morax-Axenfeld-Conjunctivitis.** Eine Analyse von 300 Fällen, von Mackee.

Es fiel Verf. auf, daß die subjektiven Beschwerden besonders stark betont wurden, — besonders Schmerzen am Abend beim Lesen usw., — obwohl die beobachteten Fälle sich aus der weniger sensiblen arbeitenden Klasse zusammensetzen. Im übrigen gibt Verf. zahlreiche statistische Angaben, die indessen ohne besonderes Interesse sind, und ausführliche (schon bekannte) Mitteilungen über das Verhalten der Bazillen.

---

[1] choke = Hemmung; shock = Stoß. H.

5) **Verhoeff's Tafeln zur Prüfung des Astigmatismus**, von Green in St. Louis.

Verf. kann die von Verhoeff empfohlenen Tafeln (Ophth. Rec., Nov. 1899) nach mehrjährigen eigenen Erfahrungen aufs beste empfehlen.

---

6) **Die Beziehungen zwischen Auge und Nase**, von Parker.

Ausschließlich referierenden Inhalts. Loeser.

Vermischtes.

1) XI. internationaler Kongreß für Augenheilkunde zu Neapel. 30. März bis zum 3. April 1909.

Der Termin für Einsendung der Arbeiten ist zum 15. Dezember 1908 verschoben.

Eine Ausstellung von wissenschaftlichen Instrumenten u. dgl. ist geplant. Mitteilungen an Herrn Prof. Arnaldo Angelucci.

Anschließen wird sich ein Internationaler Kongreß zur Besserung des Zustandes der Blinden.

Die offiziellen Fragen des Kongresses sind folgende:

1. Frage. Welche Pflegen soll man, hauptsächlich in Anbetracht der Sinne, für die Blinden, während ihrer Kindheit anwenden, damit ihre zukünftige intellektuelle Erziehung rasch fortschreite und sich derjenigen der Sehenden annähere?

2. Frage. Welche Lehrfächer des Elementarunterrichts sollen dem speziellen Handwerker-Kunst- und Professionsunterricht vorangehen, um am wirksamsten beizutragen den Verstand der jungen Blinden besonders zu entwickeln? Welches sind in diesem Schulzeitraume die zweckmäßigsten Beschäftigungen außerhalb der Schule, und in welchem Maße sollen dieselben die Zeit des Zöglings in Anspruch nehmen?

3. Frage. Gibt es Gewerbe, die von den Sehenden betrieben werden, worin, wegen der Arbeitsteilung, die Arbeit des Blinden mit Vorteil angewendet werden kann?

4. Frage. Zu welchem Endzweck soll man die Ausbildung und die Erziehung der im Institut aufgenommenen blinden Frau einleiten? Soll man aus ihr eine Professionistin, eine Arbeiterin oder eine in der Familie für die Hauswirtschaft nützliche Kraft bilden? Oder soll man auch ein, für andere Anstalten der Blinden oder Sehenden, nützliches Element ausbilden?

5. Frage. Das Wirken des Staates in Rücksicht auf den Unterricht, die Erziehung und sozialen Endzwecke des Blinden.

6. Frage. Ist es zweckmäßig, solchen Patienten, die mit notwendig zur Erblindung führenden Übeln behaftet sind, eine der vollen Wahrheit entsprechende Prognosis zu geben, damit dieselben sich bereits während der Periode einer noch relativen Sehfähigkeit auf die ihnen in ihrem künftigen Zustande aufgedrungenen Bedingungen vorbereiten können?

Die Mitteilungen und die Schriften über die Fragen sollen nicht später als am 30. Dezember 1908 an folgende Adresse abgeschickt werden: Comitato ordinatore del Congresso pel miglioramento della condizione dei ciechi — Istituto Principe di Napoli, Piazza Dante — Napoli.

2) Berichtigungen: a) S. 319 hat sich ein Irrtum eingeschlichen. Prof. Gallemaerts gibt gleichfalls dem Eisenspäher zur Diagnose der Eisensplitter im Augen-Innern den Vorzug. Er schreibt:

. . . . .

„Il ressort en effet de mes 26 observations que le magnétomètre est de beaucoup supérieur à l'aimant géant pour le diagnostic des corps étrangers; je reste ainsi parfaitement d'accord avec vous sur la valeur des renseignements fournis par la déviation de l'aiguille aimantée adaptée au magnétomètre ou au sidéroscope. J'aime à croire que vous rectifierez l'erreur commise et vous prie d'agréer l'assurance de ma considération distinguée.

Prof. Gallemaerts.

b) S. 304: ziemlich genau in der Mitte, lies blaue Regenbogenhaut, statt bloße Regenbogenhaut.

c) S. 268, Z. 18: lies 22 mm breit.

3) Prof. Fuchs ist zum Doctor honoris causa der Universität zu Sheffield, Prof. Gullstrand zum Doktor der Philosophie ernannt; Prof. Axenfeld zum Ehrenmitglied der augen-ärztlichen Gesellschaft zu Mexiko erwählt worden.

4) Oldenburg, 3. November 1908.

Die Laqueursche Arbeit (vgl. S. 339) erinnert mich an Erzählungen und Aufzeichnungen meines Vaters und gab Veranlassung, sein in meinem Besitze befindliches Reisetaschenbuch von neuem zu lesen. Mein Vater ging 1835 zur Hochschule, promovierte Ende 1839 in Würzburg und hielt sich zu seiner weiteren Ausbildung Anfang 1840 einige Monate in Berlin, dann $1^1/_2$ Jahr in Wien auf. Ich glaube, daß es Sie interessieren wird, wenn ich Ihnen einige Ophthalmologika wörtlich mitteile.

5. Januar 1840. Dieffenbach. Strabismus. Das obere Lid von einem Gehilfen mit einem Lidhalter gehalten, ebenso das untere. Der Bulbus mit mehreren Haken, welche die Konjunktiva fassen, fixiert, die Falte der Konjunktiva, die durch Anspannen zweier Haken nach entgegengesetzten Richtungen gebildet wird, mit dem Messer durchschnitten, dann der Muskel mit dem Messer bloßgelegt und mit der Schere durchschnitten. Blutung ziemlich bedeutend. — Vorzeigung eines neulich operierten Kindes, Strabismus vollständig gehoben. Die Zufälle nach der Operation sind den bisherigen 12 Fällen zufolge unbedeutend; einmal starke Entzündung und Aufwulstung der Konjunktiva, welcher Zustand Überschlägen mit Aq. saturnina wich. Dieffenbach erzählt, er habe dieser Tage einem Kaninchen den Rect. intern. durchschnitten und es sei darauf Strabismus entstanden, das Auge nach außen abgelenkt. Darauf habe er an dem andern Auge den Rect. extern. durchschnitten, und der Strabismus auf dem zuerst operierten (andern) Auge sei verschwunden.

19. Januar 1840. Dieffenbach möchte gern einen Strabismus operieren, da viele fremde Ärzte, unter andern Hofrat Prieger, anwesend sind, allein der dazu bestimmte will es durchaus nicht zulassen. Man drängt von allen Seiten auf ihn ein, ein Berliner Arzt packt ihn von der Ehrenseite, selbst ein neulich operiertes Mädchen wird abgeschickt, ihn zu überreden, indem sie ihm sagt, daß die Operation nicht schmerzhaft sei usw. Allein alles ohne Erfolg.

Dieffenbach erörtert, die Bell'sche Ansicht, daß die Obliqui zur unwillkürlichen Bewegung des Auges dienten, könne nicht richtig sein, da nach der Durchschneidung des Rect. intern. das Auge gleichwohl auch unwillkürlich nach innen gedreht werden könne."

Daran mögen sich noch zwei kleine Notizen aus dem Wiener Tagebuche reihen.

„28. Juli 1840. Jaeger. Ophthalmie neonat. Jaeger hatte verschreiben lassen: Hydromel. puerper.; äußerlich Infus. Malv. Auf die Angabe eines

Engländers hin, der sich aber nicht als einen unterrichteten Ophthalmologen kund gab, unterblieb die Anwendung des Infus. Malv. Statt dessen folgendes heroische Mittel: Lapis infern. gr IV (! !), Aq. dest. ℥i, Tinct. op. gtt. 1. Mehrmals täglich anzuwenden. Wir haben es Jaeger sehr übel genommen, daß er sich durch die oberflächliche Angabe eines so wenig Unterrichteten zu einer so heroischen Kur verleiten ließ.[1]

5. August 1840. Ich zeige dem Oberarzte des Invalidenhauses, Dr. v. Breuning, die Operatio Strabismi." Scheer.

Bibliographie.

1) Tabes und Paralyse im Lichte der neuen Syphilis-Forschung, von Dr. Fritz Lesser. (Berliner klin. Wochenschr. 1908. Nr. 39.) Die Wassermann'sche Reaktion gibt die Möglichkeit in die Hand, zur Prophylaxe der Tabes und Paralyse durch Kontrolle des Blutes beizutragen. Besonders müssen die Spätsyphilitiker der Wassermann'schen Reaktion unterworfen werden, und bei positivem Ausfall derselben ist eine antisyphilitische Kur einzuleiten, denn es gelingt fast in jedem Falle, eine positive Reaktion durch eine energische, oft länger als bisher üblich festgesetzte Kur in eine negative umzuwandeln und für Wochen und Monate negativ zu erhalten. So wird es sich, nach der Ansicht des Verf.'s, sicherlich ermöglichen lassen, die Häufigkeit des Ausbruches einer Tabes und Paralyse bedeutend herabzusetzen.

2) Die Bedeutung der Sehnerven-Erkrankungen im Frühstadium der multiplen Sklerose, von Stabsarzt Dr. Schley in Posen. (Berliner klin. Wochenschr. 1908. Nr. 38.) Die Diagnose „multiple Sklerose" kann gestellt werden, sobald Sehstörungen kürzere oder längere Zeit den übrigen Symptomen vorausgegangen und mehr oder weniger schnell vollständig und nicht ganz vollständig zurückgegangen sind. Handelt es sich noch um jugendliche Individuen und können dazu noch andre Krankheiten ausgeschlossen werden, so ist es sehr wahrscheinlich, daß multiple Sklerose das Grundleiden bildet. Diese Wahrscheinlichkeits-Diagnose wird fast zur sichern, wenn Sehstörungen neben spastisch-paretischen Erscheinungen bestehen oder bestanden haben.

3) Untersuchungen über die Ophthalmo-Reaktion der Tuberkulose. 2. Mitteilung, von Marinestabsarzt Dr. Wiens und Oberarzt Günther. (Münchner med. Wochenschr. 1908. Nr. 36.) Verff. halten die Anwendung der Ophthalmo-Reaktion in der Praxis nicht für zweckmäßig, da sie einerseits keine sicheren Resultate gibt, andrerseits die Möglichkeit schwerer Reaktionen nie ausgeschlossen werden kann. In der Klinik wird sie gelegentlich eine Unterstützung andrer Untersuchungsmethoden sein können.

4) Umgekehrte Schrift bei einem linkshändigen Kinde, von Dr. Joh. Ohm. (Klinik für psychische und nervöse Krankheiten. III. Band. Heft 3. 1908.) Es handelt sich um ein 9jähriges Mädchen, bei dem nach der Geburt gleich eine Veränderung der rechten Schulter bemerkt wurde. Die Schrift des Mädchens unterscheidet sich von der gewöhnlichen der Rechtshänder: 1) durch den Beginn: unten rechts, statt oben links und nach oben steigend, statt nach unten fallend; 2) durch die Führung von rechts nach links, statt von links nach rechts.

[1] Wir finden die Konzentration (0,2 : 30,0) gar nicht stark. H.

5) Behandlung der leichten Kurzsichtigkeit, von Dr. A. Leprince. (Revue d'Hygiene et de Therapeutique oculaire. 1908. September.) Verf. teilt die Kurzsichtigkeit in 3 verschiedene Gruppen: 1) die schwache Kurzsichtigkeit bei Kindern, die sogenannte Schulmyopie; 2) die mittlere Kurzsichtigkeit ohne Veränderung der Aderhaut und Netzhaut; 3) die starke Kurzsichtigkeit mit Augenhintergrunds-Veränderungen. Er bespricht bei jeder einzelnen Gruppe die Therapie. Fritz Mendel.

6) Die Brechungsindices der Linse und der flüssigen Augenmedien des Menschen und der höheren Tiere in verschiedenen Lebensaltern in vergleichenden Untersuchungen, von Dr. med. Gustav Freytag. Habilitationsschrift. (Wiesbaden, 1908.) Die Arbeit ist eine durch neue Untersuchungen ergänzte Neuausgabe einer bereits im Jahrgang 1907 dieses Centralblattes, S. 349 referierten Publikation des Verf.'s. Eine wesentliche Änderung der Ergebnisse ist nicht eingetreten.

7) Die Entwicklung des Arthropoden-Auges, von Privatdozent Dr. v. Sicherer. (Sitzungsbericht d. Gesellsch. f. Morphologie u. Physiologie in München. 1908.) Die Resultate sind in folgende Schlußworte zusammengefaßt: 1) die erste Anlage der lateralen Stemmata bei Vespa findet sich im Larvenstadium. 2) Mit großer Wahrscheinlichkeit ist der Entwicklungsmodus bei Vespa und bei Tenthredo ein Einstülpungsprozeß. 3) Die Ocellen der Tenthrediniden werden schon im Ei angelegt und sind bei jungen Larven schon fast vollkommen entwickelt. Bruns (Steglitz).

8) Das Römer'sche Immunisierungs-Verfahren (Injektionen von Pneumokokken-Kulturen und Pneumokokken-Serum) in Fällen von Ulcus serpens corneae, von Assistent Dr. Viktor Reis in Lemberg. (Wiener klin. Wochenschr. 1908. Nr. 27.) Verf. hat bei Ulcus serpens corneae Versuche mit Römer's kombiniertem Immunisierungsverfahren angestellt und bezeichnet die Anwendung dieser therapeutischen Maßnahme als einen Schritt weiter in der Behandlung des Ulcus serpens im Vergleiche mit den älteren, nur auf antiseptischen Verfahren beruhenden Behandlungsmethoden.

9) Untersuchungen zur Physiologie und Pathologie des Pupillenspieles, von Prof. C. Hess. (Medizinische Klinik. 1908. Nr. 32.) Eine neue Untersuchungsmethode des von der Belichtung abhängigen Pupillenspiels wird vom Verf. beschrieben und als Kinesimetrie bezeichnet. Mit dieser Methode konnte er folgende Tatsachen feststellen: Im helladaptierten Auge ist für Reizlichter von mittlerer und größerer Stärke die motorische Erregbarkeit in der Foveamitte weitaus am größten und schon in einem Abstande von 0,3—0,4 mm von ihr deutlich kleiner als in der Foveamitte selbst; die motorische Erregbarkeit der Netzhaut nimmt von der Mitte aus nicht gleichmäßig nach den Seiten hin ab, sondern nach der temporalen Seite wesentlich rascher, als nach der nasalen. Bei Dunkeladaption des Auges nimmt für schwache Reizlichter die motorische Erregbarkeit in der Netzhautmitte beträchtlich weniger zu, als in den stäbchenhaltigen Netzhautteilen; es findet sich eine der optischen Minderempfindlichkeit der dunkel adaptierten Fovea entsprechende ausgesprochene foveale motorische Mindererregbarkeit des dunkel adaptierten Auges. Die erwähnte Untersuchungsmethode läßt sich aber auch für die Untersuchung der hemiopischen Pupillenreaktion verwerten, wobei alle Fehler der früheren Untersuchungsmethoden vermieden werden. Auch für die interessanten Fragen nach dem motorischen Empfangsapparate in der Netzhaut und nach den sogenannten Pupillenfasern bieten die in Rede stehen-

den Untersuchungen neue Gesichtspunkte; sie erbringen einen neuen Beweis für die Richtigkeit der Auffassung, daß die Außenglieder der Zapfen nicht nur den optischen, sondern auch den motorischen Aufnahmeapparat bilden, und daß zwei so verschiedene Vorgänge, wie die Wahrnehmung von Helligkeit und die Zusammenziehung der Irismuskulatur das gleiche Empfangsorgan in der nervösen Netzhaut besitzen.

10) Über Resektion der Vorderhälfte des Augapfels nach Verletzungen, von Dr. C. Ziem in Danzig. (Medizinische Klinik. 1908. Nr. 31.) Bei einer Verletzung des Auges durch einen Fremdkörper hat Verf. die Resektion der Vorderhälfte des Bulbus vorgenommen; gleichzeitig hat er eine bestehende eitrige, obstruierende Rhinitis, durch Eröffnung der Kieferhöhle beseitigt. Das unverletzte rechte Auge blieb dauernd verschont.

11) Untersuchung über das synthetische Suprarenin (Augenklinik der deutschen Universität in Prag, Prof. Dr. Elschnig), von Dr. Ernst Kraupa. (Medizinische Klinik. 1908. Nr. 36.) Das synthetische Suprarenin zeigt dieselbe Wirkung, wie die andren Nebennieren-Präparate und ruft keinerlei nachteilige Folgen hervor, seine Wirksamkeit bleibt bei der Sterilisation durch Kochen unverändert; es ist wie die andren erprobten Nebennieren-Präparate keimfrei.

12) Zum erblichen Auftreten der Basedow'schen Krankheit, von Prof. Dr. J. Grober in Jena. (Medizinische Klinik. 1908. Nr. 33.) Verf. beobachtete Basedow'sche Krankheit in 2 Generationen derselben Familie. Ein von gesunden Eltern stammendes Geschwisterpaar, das jedoch einen Onkel und einen Vetter hatte, die an Diabetes erkrankt waren; 2 Brüder sind gesund, ein Neffe leidet aber an Epilepsie, eine Nichte an Basedow. Verf. glaubt, daß es sich nicht um erbliche Übertragung einer bestimmten Erkrankung von einer Generation auf die andre, sondern um die Übertragung einer mehr allgemeinen Konstitutionsschwäche handelt, die bald als Morbus Basedow, bald als Diabetes, bald als schwerste funktionelle Neurose in die klinische Erscheinung getreten war.

13) Sehnervenleiden infolge von Gravidität, von Prof. A. v. Reuss in Wien. (Wiener klin. Wochenschr. 1908. Nr. 31.) Hochgradige Sehstörungen, die fast zur vollständigen Erblindung führten, beobachtete Verf. bei einer Frau, die innerhalb 20 Jahren 16 mal gravid war; die Sehkraft hob sich unter Jodkalium- und Strychnin-Behandlung, sank aber sowohl nach der 15., als 16. Schwangerschaft neuerdings, um sich im 1. Falle nach der Entbindung, im 2. Falle nach Einleitung des künstlichen Abortus wieder wesentlich zu bessern; es wurde genuine Sehnervenatrophie, sowie temporale Hemianopsie diagnostiziert. Nach der Schwangerschaft konzipierte die Kranke nicht mehr, und es erfolgte keine neuerliche Verschlechterung des Sehens. Verf. neigt der Ansicht zu, daß es sich in dem gegebenen Falle möglicherweise um einen Druck von seiten der Hypophyse auf das Chiasma gehandelt habe.

14) Die Theorien über die Entstehung der Alterskatarakt, von Dr. R. Possek in Graz. (Wiener klin. Wochenschr. 1908. Nr. 34.) Verf. ist der Ansicht, daß eine große Wahrscheinlichkeit für die Zytotoxintheorie Römer's, die Entstehung des Alterstars betreffend, spricht.

Schenkl.

Um Einsendung von Separatabdrücken wird gebeten (Berlin NW. 26 Schiffbauerdamm).

Verlag von Veit & Comp. in Leipzig. — Druck von Metzger & Wittig in Leipzig.

Centralblatt

für praktische

AUGENHEILKUNDE.

Herausgegeben von

Prof. Dr. J. Hirschberg, Geh. Med.-Rat, in Berlin.

Unter ständiger Mitwirkung der Herren Dr. Ancke in München, Dr. Berger in Paris, Prof. Dr. Birnbacher in Graz, Dr. Brailey in London, Dr. Bruns in Steglitz, Prof. Dr. Cl. du Bois-Reymond in Schanghai, Dr. Czellitzer in Berlin, Prof. Dr. E. Emmert in Bern, Prof. Dr. C. Galezowski in Parma, Dr. Gimsberg in Berlin, Prof. Dr. Goldzieher in Budapest, Dr. Gordon Norrie in Kopenhagen, Prof. Dr. Horstmann in Berlin, Dr. Issigonis in Smyrna, Prof. H. Knapp in New York, Dr. Loeser in Berlin, Dr. May in Berlin, Lt. Col. F. P. Maynard, I. M. S. Calcutta, Dr. F. Mendel in Berlin, Dr. Moll in Berlin, Dr. W. Mühsam in Berlin, Dr. Neuburger in Nürnberg, Dr. Pergens in Maeseyck, Prof. Dr. Peschel in Frankfurt a. M., Dr. Purtscher in Klagenfurt, Dr. M. Reich in Petersburg, Med.-Rat Dr. Scheer in Oldenburg, Prof. Dr. Schenkel in Prag, Prof. Dr. Schwarz in Leipzig, Dr. Spiro in Berlin, Dr. Steindorff in Berlin, Dr. Stiel in Köln.

Monatlich ein Heft. Preis des Jahrganges 12 Mark. Zu beziehen durch alle Buchhandlungen des In- und Auslandes und die Postanstalten des Deutschen Reiches.

1908. Zweiunddreißigster Jahrgang. Dezember.

Inhalt: **Nekrolog auf Isidor Schnabel.** Von J. Hirschberg.

Original-Mitteilung. Ophthalmoplegis totalis duplex. Von Dr. **C. H. A. Westhoff**, Augenarzt in Bandoeng (Java).

Neue Bücher.

Gesellschaftsberichte. Bulletins et mémoires de la société française d'Ophtalmologie. 1907. 24. Jahrgang.

Journal-Übersicht. I. A. v. Graefe's Archiv f. Ophthalmologie. LXIX. 1. — II. Klinische Monatsblätter für Augenheilkunde. 1908. September. — III. Die ophthalmologische Klinik. 1908. Nr. 14—17. — IV. Wochenschrift für Therapie und Hygiene des Auges. 1907. Nr. 51—52 und 1908. Nr. 1—3. — V. Annales d'Oculistique. 1908. Juli—August. — VI. Archives d'Ophtalmologie. 1908. Nr. 7—8. — VII. L'Ophtalmologie provinciale. 1908. Nr. 9.

Vermischtes.

Bibliographie. Nr. 1—22.

Isidor Schnabel,

geboren am 14. November 1842 zu Neubidschow in Böhmen,
gestorben am 4. Dezember 1908 zu Wien.

Isidor Schnabel

wurde 1842 in einem kleinen Ort Böhmens geboren, studierte in Prag, wo er Hasner hörte, und in Wien, promovierte 1865, war als junger Spitalsarzt auf verschiedenen Gebieten der Heilkunde tätig und widmete sich schließlich unter E. v. Jäger's Leitung der Augenheilkunde. Da Jäger öfters und lange leidend war, hatte der junge Assistent Schnabel monatelang die ganze Abteilung zu leiten. Im Jahre 1872 habilitierte er sich für Augenheilkunde; seine Habilitations-Schrift „Über Lage und Größe der aufrechten Netzhaut-Bilder" fand in wissenschaftlichen Kreisen große Anerkennung.

Schnabel's Laufbahn als Universitäts-Lehrer führt uns den österreichischen Typus in seiner ganzen Vollständigkeit vor. Nach einander zierte Schnabel die augenärztlichen Lehr-Kanzeln sämtlicher deutschen Universitäten Österreichs; überall wußte er die Hochachtung seiner Berufs-Genossen, die Liebe und Verehrung seiner Schüler zu gewinnen. Im Jahre 1877 wurde er, als Nachfolger Mauthner's, nach Innsbruck berufen; 1885 nach Graz, 1890 an die deutsche Universität zu Prag, als Nachfolger des nach Leipzig berufenen Prof. Hubert Sattler; 1896 nach Wien, als Nachfolger von Stellwag und als Kollege von E. Fuchs, und erhielt auch den Hofrat-Titel.

Als Lehrer hat Schnabel Ausgezeichnetes geleistet. Ihm war, wie seinem Vorgänger in der Assistenz an v. Jäger's Klinik, Ludwig Mauthner, die Redegabe in höchster Vollendung verliehen: wohllautender Fluß der Worte, logische Schärfe, zündender Witz, philosophische Tiefe haben nie den Eindruck auf des Hörers Ohr verfehlt. Dazu kam seine wissenschaftliche Bedeutung und die in der Jäger'schen Klinik herkömmliche Kunst in der Handhabung der Instrumente, sowohl des Augenspiegels wie auch des Star-Messers.

So hat er denn in 31jähriger klinischer Tätigkeit zahlreiche Ärzte unterrichtet und Augenärzte herangebildet. Zu seinen besonderen Schülern gehören: Prof. Elschnig, Leiter der deutschen Augenklinik in Prag, Prof. Wintersteiner in Wien, Dr. Gruber in London, Dr. Bondy in Iglau, Dr. Fröhlich in Wiener-Neustadt, Dr. Lederer in Teplitz, Primarius Garofolo in Fiume und die Assistenten Dr. Lauber und Dr. v. Benedek.

Große Verdienste hat Schnabel sich auch als Leiter der Wiener augenärztlichen Gesellschaft erworben, deren Berichte im Centralblatt veröffentlicht werden.

Gestorben ist Schnabel in der Ausübung der Lehrtätigkeit. Als er am 4. Dezember Vormittag 9 Uhr sich nach seiner Klinik begeben wollte, stürzte er im ersten Hof des allgemeinen Krankenhauses ohnmächtig nieder

Er wurde sofort von Ärzten und Studenten in ein Zimmer der chirurgischen Klinik getragen, wo er trotz aller angewandten Wiederbelebungsversuche binnen einigen Minuten verschied. Hofrat SCHNABEL soll herzleidend gewesen sein; er stand in der letzten Zeit in ärztlicher Behandlung.

Hofrat FUCHS, der Leiter der zweiten Augenklinik im allgemeinen Krankenhaus, spendete an dem nämlichen Tage seinem verblichenen Kollegen einen tiefempfundenen Nachruf, in welchem er die wissenschaftlichen Verdienste SCHNABEL's würdigte.

Groß ist die Zahl und die Bedeutung von SCHNABEL's wissenschaftlichen Arbeiten. Wir wollen die hauptsächlichsten hier anführen: 1. Von den Ursachen der Kurzsichtigkeit (A. f. O. XX, 2, 1—70, 1874). 2. Die Begleit- und Folge-Erscheinungen der Iritis (Arch. f. Augenh. V). 3. Über Glaukom und Iridektomie (ebendas.). 4. Zur Lehre vom Glaukom (ebendaselbst VII). 5. Zur Lehre von der ophthalmoskopischen Vergrößerung (ebendas. IX). 6. Über Glaukom (ebendas. XVI). 7. Über syphilitische Augen-Erkrankungen (Wiener med. Blätter 1882). 8. Über unvollständige Embolie der Netzhaut-Schlagader (gemeinsam mit SACHS, Arch. f. Augenh. XV). 9. Über Staphyloma posticum, Conus und Myopie (gemeinsam mit HEBRNHEISER, Zeitschr. f. Heilk. XVI). 10. Das glaukomatöse Sehnerven-Leiden (Arch. f. O. XXIV). 11. Über Myopie-Heilung (Wiener med. Woch. 1898). 12. Über zwei Fälle von Strabismus (ebendas. 1897). 13. Kleine Beiträge zur Lehre von den Augenmuskel-Lähmungen und zur Lehre vom Schielen (ebendas. 1899). 14. Die glaukomatöse Sehnerven-Atrophie (Wiener med. Wochenschr. 1900, Nr. 24 u. 25, Wiener klin. Wochenschr. 1900, Nr. 20, Sitz.-Ber. d. Gesellsch. d. Ärzte in Wien vom 11. Mai 1900, Centralbl. f. Augenheilk. 1900, S. 284). 15. Über Sekundär-Schielen (Wiener klin. Wochenschr. 1901, Nr. 49, Centralbl. f. Augenh. 1902, S. 191). 16. Die sympathische Iridocyklitis (Wiener med. Wochenschr. 1902, Nr. 29 u. 30, Centralbl. f. Augenh. 1902, S. 316). 17. Exophthalmus pulsans (Centralbl. f. Augenheilk. 1904, S. 75). 18. Das glaukomatöse Sehnerven-Leiden (ebendaselbst, S. 207 u. 210). 19. Über temporale Hemianopsie (Centralbl. f. Augenheilk. 1905, S. 55). 20. Die Entwicklungsgeschichte der glaukomatösen Exkavation (Zeitschr. f. Augenh. XIV, 1, Centralbl. f. Augenh. 1905, S. 400). 21. Zur Anatomie des Flügelfells (Centralbl. f. Augenheilk. 1906, S. 78). 22. Schule und Kurzsichtigkeit (Wiener med. Presse, 1906, 14 und Centralbl. f. Augsnheilk. 1906, S. 256).

Somit hat SCHNABEL auf den verschiedensten Gebieten der Augenheilkunde selbständige Forschungen angestellt und unser Wissen bereichert, insbesondere auf dem der Kurzsichtigkeit, wo er den angeborenen Veränderungen eine viel größere Bedeutung beilegt, als den Schädlichkeiten der Nah-Arbeit; auf dem des Schielens und vor allem auf dem des Glaukoms, das er im wesentlichen als ein Sehnerven-Leiden auffaßt.

Die wissenschaftliche Bedeutung SCHNABEL's wird ergänzt und vervollständigt durch Charakter-Eigenschaften, welche die höchste Anerkennung verdienen. Ein freier, vornehmer Geist, hat er, trotz seiner zarten Körper-Konstitution, als es not tat, sich in die vordersten Reihen der „freisinnigen Partei" gestellt und mutig die Kämpfe der letzten Jahre mitgefochten, auch als Obmann der „freien Schule" mit zündender Beredsamkeit wie mit treuer Arbeit gewirkt. Dabei war er ein Liebhaber und Förderer der Kunst, insbesondere der Musik, ein treuer Freund und außerordentlich liebenswürdig und hilfsbereit, wie jeder erfahren hat, der einmal mit ihm in menschliche oder wissenschaftliche Beziehungen getreten ist.

Ein schwerer Verlust hat die Wiener Schule, die deutsche Wissenschaft, unser Fach der Augenheilkunde betroffen. SCHNABEL's Andenken wird von uns in Ehren gehalten werden. J. H.

Ophthalmoplegia totalis duplex.

Von Dr. C. H. A. Westhoff, Augenarzt in Bandoeng (Java).

Patient Nr. 1574 kam am 18. Juli 1907 wegen einer eitrigen Bindehaut-Entzündung des rechten Auges in Behandlung. Seit einem Paar Wochen hat er Gonorrhoea, welche die Ursache der Augenkrankheit ist. Die Behandlung bestand in Eisumschlägen, Reinigung mit Sublimatwasser und täglich zweimaligem Eintröpfeln einer 20 %igen Protargol-Lösung. Innerlich wurden Kapseln mit Santal-Öl gebraucht. Allmählich wurde die Eiterabsondrung geringer. Am oberen Rande der Hornhaut schien ein kleines Geschwür sich zu entwickeln, kam aber glücklicherweise nicht zum Durchbruch. Am 8. August fieberte Pat. ein wenig, die Temperatur wurde nicht gemessen. Er nahm damals acht Chinin-Pillen. Auch am 9. August wurden die Fieber-Grade nicht aufgenommen. Der Tripper war inzwischen geheilt. Vom 10. August ab ließ ich die Temperatur regelmäßig aufnehmen, die den folgenden Verlauf hatte:

	10. Aug.	11. Aug.	12. Aug.	13. Aug.	14. Aug.	15. Aug.	16. Aug.
8 Uhr	39,1	38,8	38,5	37,9	38,0	38,3	38,5
12 „	39,2	38,9	38,9	38,3	38,0	38,4	—
4 „	38,0	39,0	38,7	39,0	38,5	38,6	—
8½ „	39,6	39,8	38,5	39,9	38,0	39,8	—

Sehr krank fühlte sich Patient nicht. Die Zunge war belegt, ihre Ränder rot. Der Appetit mäßig. Er nahm nur flüssige Nahrung zu sich, ungefähr 2 Liter Milch täglich. Der Stuhl war geregelt. Nirgendwo Schmerzen. Leber und Milz nicht vergrößert. Alle 24 Stunden ließ ich ihm 1 g Antifebrin einnehmen und einen Syrup mit Salzsäure. Der Schlaf war im allgemeinen ruhig. Auf mich machte der Verlauf des Fiebers nicht den Eindruck von Malaria. Außerdem war der Kranke

schon seit Monaten auf einer Plantage im Gebirge, wo Malaria nicht vorkommt; und hier in Bandoeng gehört eine autochthon entstandene Malaria zu den Seltenheiten. Auch deutete der Verlauf des Fiebers nicht darauf: eher ließ er an die hier wohl schon öfter auftretende Febris typhoïdes denken.

Weil Pat. in einem kleinen dumpfen Zimmer eines Hotels wohnte, riet ich ihm, in das Militär-Hospital zu Tjimahi zu gehen, zumal seine Augen eine spezielle Behandlung nicht mehr nötig hatten; sondern höchstens noch einmal pro Tag Protargol eingeträufelt werden mußte. Im Hospital wurde nach seiner Ankunft alle 5 Stunden 1 g Aspirin gegeben. Die Temperatur ging darauf für kurze Zeit herunter, bis unter 37°, um schnell wieder bis 38,8° zu steigen. Am folgenden Morgen wurde dieselbe Behandlung fortgesetzt. Er bekam nach dem Gebrauch von Aspirin Ohrsausen und Kopfschmerzen. Des Abends erhielt er zweimal 1 g schwefelsaures Chinin in Oblaten. Am 18. August war die Temperatur, trotzdem er ziemlich geschwitzt hatte, unter 37°. Des Abends wurden ihm wieder 2 g Chinin gegeben. Den folgenden Mittag stieg die Temperatur wieder bis 38,5°. Es wurden wieder 2 g Chinin kurz hintereinander verabreicht. Den 20., des Morgens, meinte er weniger gut sehen zu können, etwas nebelig. Der ihn behandelnde Arzt fand eine erweiterte Pupille in dem gesunden linken Auge, und sagte, daß vielleicht irrtümlich Atropin eingeträufelt worden sei, was aber bestimmt nicht wahr ist; denn allein in das kranke rechte Auge wurde einmal täglich Protargol eingeträufelt. Es wurden dann um 10 Uhr und um 12 Uhr jedesmal 1 g Chinin und dreimal täglich 0,2 g Methylenblau eingegeben. Um 3 Uhr erbrach er heftig einen sehr bitteren Stoff. Er hatte dann viel Kopfschmerzen. Am 21. August sank die Temperatur bis auf 37,7°, aber doch wurden 2 g Chinin eingegeben. Des Abends um 7 Uhr erbrach Patient wieder, es war ihm übel und er hatte keinen Appetit. Das Auge blieb verschleiert. Am 22. Temperatur unter 37°; des Abends 1 g Chinin mit Methylenblau. Am 23. und 24. des Abends eine Temperatur von 37,8° mit Verabreichung von 1 g Chinin. Am 25., 26. und 27. wurde zweimal täglich ein $^1/_2$ g Chinin gegeben. Am 28. wurden keine Arzneien mehr gegeben und am 29. wurde er als genesen entlassen.

Er sah alles trübe in der Ferne, und das Lesen war ganz unmöglich. Er hatte stets heftigen Kopfschmerz. Am 28. bekam er plötzlich heftige Schmerzen im rechten Auge, und er hatte das Gefühl, als ob warmes Wasser daraus fließe.

Blutuntersuchung hatte nicht stattgefunden.

Am 31. August besuchte er mich wieder in meiner Sprechstunde in Bandoeng. Ich fand auf dem rechten Auge eine kleine Verwachsung der Regenbogenhaut mit dem oberen Rande der Hornhaut. Die Pupille des linken Auges war sehr weit und reagierte gar nicht auf Licht.

Das obere Augenlid des rechten Auges hing nach unten, das linke obere Augenlid bedeckte das oberste Drittel der Hornhaut. Bei der Untersuchung mit dem Augenspiegel fiel es mir auf, daß die Sehnerven eine gesunde Farbe hatten und nicht aussahen, wie es bei einer Chinin-Vergiftung der Fall ist, nämlich bleich-weiß. Bekanntlich bestehen die Erscheinungen einer mäßigen Chinin-Vergiftung in weniger gutem Sehen, Abnahme des Akkommodations-Vermögens mit Erweiterung der Pupillen und Bleichheit der Sehnerven. Die Sehschärfe war = $^{6}/_{12}$ auf dem linken Auge. Die Augen waren unbeweglich nach vorn gerichtet. Bei der Untersuchung der Augenmuskeln ergab sich, daß diese vollkommen gelähmt waren. Nicht die geringste Bewegung der Augen war beim Sehen nach oben, unten, innen oder außen zu bemerken. Das obere Augenlid konnte mit einiger Anstrengung etwas mehr geöffnet werden. Die Akkommodations-Fähigkeit war vollkommen aufgehoben. Mit einem schwachen positiven Glase von 1,5 D verbesserte sich die Sehschärfe auf $^{4}/_{6}$. Mit + 4,5 wurde in der Nähe Snellen 0,5 gelesen. Einschränkung des Gesichtsfeldes bestand nicht. Farben wurden gut wahrgenommen.

Über das Allgemeinbefinden wurde folgendes bemerkt: Patient fühlte sich schwach nach der überstandenen Krankheit. Der Appetit war sehr gut. Der Stuhlgang geregelt. Der Urin hell gefärbt, enthielt kein Eiweiß. Die Temperatur ist nicht erhöht. Er klagt allein über ein schweres Gefühl über den Augen, oben im Kopfe. Beim Schlafen auf der Seite bekommt er stechenden Schmerz in und um das Ohr. Beim Schlafen auf dem Rücken werden der Kopfschmerz und die Erzitterungen geringer. Er fühlt sich nicht unpäßlich. Alle Muskeln der Arme und Beine sind normal. Er schläft ziemlich gut, wird aber des Nachts ein paar Mal wach durch seinen trockenen Mund, als Folge des Schlafens mit offenem Munde, was er früher niemals tat. Über Tag sinkt der Unterkiefer, wenn er nicht daran denkt, auch nach unten. Beim Kauen ist er schnell müde, er hat stets ein schweres Gefühl in den Kinnbacken-Muskeln, als ob diese Muskeln ein wenig lahm wären. Das Schlucken geht gut, er verschluckt sich nicht. Beim Weithinausstrecken der Zunge hat er das Gefühl, als ob der Kiefer verzwicken wolle. Die Zunge wird gerade hinausgestreckt. Ab und zu hat er bei einigen Lauten ein Klingen im Ohr. Die Sprache ist etwas nasal, was früher nicht der Fall war. Der Puls war beschleunigt, voll, 106 in der Minute. In der Kehle nichts abnormes. Patient ist, abgesehen von Masern, früher nie krank gewesen. Er hatte niemals Syphilis und vorher auch nie eine Gonorrhoea. Ich ließ den Kranken ein paar Tage lang 1,5 g Bromkalium pro Tag einnehmen, danach 3 Tage lang $^{1}/_{2}$ g Digitalis, wodurch der Puls bis 92 herunterging.

Am 9. verschrieb ich ihm dreimal täglich $^{1}/_{2}$ g Jodnatrium. Am 13. waren die Kopfschmerzen geringer. Er hatte mehr ein dumpfes, als schmerzhaftes Gefühl. Am 14. war der Puls 88, und ich meinte, einige

Bewegung des linken Auges wahrzunehmen. Am 15. sagte er mir, daß die Schwere im Kopfe viel geringer würde. Der Schlaf war ruhiger und beim Wachwerden hatte er keinen Kopfschmerz. Wenn er sich Mühe gibt, seine Augen gut aufzumachen, kann man den oberen Rand der Hornhaut sehen. Die Beweglichkeit nach oben und unten ist ein wenig größer und mit Erschütterungen verbunden.

Am 20. ist der Nahe-Punkt auf 30 cm, er kann ohne positives Glas lesen. Die Sehschärfe beträgt auf Abstand nun $^5/_6$ ohne Glas. Die Pupille ist noch weit. Er hat keinen Kopfschmerz. Es entwickelt sich Jod-Ausschlag. Am 22. ist der Nahe-Punkt auf 27 cm. Er hat keine Kopfschmerzen mehr. Die Schmerzen und die Ermüdung des Kiefermuskels sind so gut wie gewichen. Vom 26. ab lasse ich ihn viermal täglich $^1/_2$ g Jodn. gebrauchen. Auf $1^1/_2$ m Abstand von den Buchstaben-Proben stehend, sieht er das E einfach, geht er mehr zurück, dann entstehen gleichseitige Doppel-Bilder, die weiter auseinanderweichen, je mehr er zurückgeht. Am 29. September hat die Beweglichkeit nach innen, oben und unten sehr zugenommen. Die Abducenten sind aber auf beiden Augen noch vollkommen gelähmt. Die Pupille beginnt enger zu werden, der Nahe-Punkt befindet sich nun auf 20 cm. Der Puls schwankt um 84 Schläge, die Temperatur zwischen 36,5 und 37°. Am 5. Oktober bemerkte ich an beiden Abducenten geringe Beweglichkeit. Patient fühlt sich wohl, keine Kopfschmerzen. Das rechte Auge habe ich mit einem Mattglas bedeckt, um die lästigen Doppelbilder zu vermeiden. Die Kiefermuskeln sind wieder vollkommen normal, so daß er auch nicht mehr mit offenem Munde schläft. Die Beweglichkeit der Abducenten nahm nach und nach zu, so daß Ende Oktober keine einzige Störung mehr bestand. Doppelbilder wurden nicht mehr wahrgenommen. Die Verwachsung der Regenbogenhaut ist abgeplattet.

Ein Jahr später war die Sehschärfe auf beiden Augen $^6/_6$.

Wir haben es hier also mit einem Falle von doppelseitiger Lähmung aller inneren und äußeren Augenmuskeln zu tun, Ophthalmoplegia totalis duplex, verbunden mit Ergriffensein des motorischen Bündels vom dritten Zweige des Nervus trigeminus, entstanden während des Verlaufes einer Infektionskrankheit.

Die Frage, die nun der Beantwortung vorliegt, ist die: Bestand hier eine Infektionskrankheit wie Febris typhoides, oder hat man es hier mit einer Malaria-Intoxikation zu tun? Daß hier eine Vergiftung mit Gonokokken-Toxinen stattgefunden hatte, bezweifle ich, weil die Urethritis vollkommen geheilt war und sich außer der gonorrhoischen Bindehaut-Entzündung, die durch örtliche Übertragung entstand, keine einzige Erscheinung davon zeigte. Da waren keine geschwollenen Lymphdrüsen, es bestand keine Iritis oder gonorrhoische Gelenk-Entzündung, und der ganze Verlauf weist nicht auf eine gonorrhoische Allgemein-Infektion hin. Ich erinnere mich eines Falles von gonorrhoischer Iridocyclitis, welche jeder

Behandlung trotzte, und eines andren Patienten, der sich von einem Spezialisten wegen chronischer Gonorrhoea behandeln ließ, bei welchem mit roher Gewalt metallene Bougies eingeführt wurden, wodurch Blutung entstand und 2 Tage darauf Fieber eintrat. Trotzdem wurden noch Bougies eingeführt, das Fieber nahm zu, und der Patient starb 4 Monate später an Endocarditis gonorrhoica und metastatischen Abszessen.

Ob hier Malaria im Spiele war, bezweifle ich, und mit mir ein bekannter Spezialist auf dem Gebiete der Malaria. Der Patient war nicht in einer Malaria-Gegend gewesen. Der Verlauf des Fiebers in den ersten 8 Tagen, als noch keine eingreifenden Medikamente verabreicht wurden, weist nicht darauf. Obschon das Blut nicht auf Plasmodien untersucht ist, wurden sehr große Portionen Chinin gegeben, die in Verbindung mit dem verabreichten Aspirin die Temperatur zeitweise sinken ließ, ohne jedoch Genesung zu bringen.

Der Krankheitsverlauf weist viel eher darauf, daß wir es hier mit einer Febris typhoïdes zu tun hatten, wie solche hier in Indien in den letzten Jahren vielfach vorgekommen ist. Vollkommene Gewißheit besteht aber auch hierüber nicht; doch mit mir waren die meisten Kollegen der Meinung, daß das Krankheitsbild ganz in den Rahmen des typhösen Fiebers paßt, wie wir dies hier wahrnehmen.

Nehmen wir also an, daß hier eine Infektionskrankheit bestand, und zwar Febris typhoïdes; dann ergibt sich die Frage, warum bestand hier bei einem verhältnismäßig gutartig verlaufenen Falle von Febris typhoïdes eine so belangreiche Vergiftung des Blutes, daß alle Augenmuskeln, sowohl innen als auch außen, vollkommen gelähmt waren, und der dritte Zweig des Trigeminus selbst nicht verschont blieb.

Eine Erklärung hierfür zu finden, wollte mir nicht glücken, doch komme ich zu der Vermutung, daß die in diesem Falle verabreichten außergewöhnlich großen Mengen von Antitypica und Antipyretica eine Aufhäufung von Typhus-Toxinen mit darauffolgender Lähmung der Gehirn-Nerven verursacht haben.

Unser Büchertisch.

Neue Bücher.

1) Ludwig Darmstaedter's Handbuch zur Geschichte der Naturwissenschaften und der Technik. In chronologischer Darstellung. Zweite, umgearbeitete und vermehrte Auflage. Unter Mitwirkung von Prof. Dr. R. du Bois-Reymond und Oberst z. D. C. Schaefer herausgeg. von Prof. Dr. L. Darmstaedter. Berlin, Jul. Springer. 1908.

Enthält auf 1262 Seiten 13000 Artikel und ist für jeden Freund der Naturwissenschaft, als einziges Werk seiner Art, von größtem Interesse.

2) Encyklopädie der Augenheilkunde, herausgeg. von Prof. Dr.

O. Schwarz in Leipzig 16. Lieferung. 1908. S. 705—752 (von Raupenhaare bis Schwefelkohlenstoff-Vergiftung).

Dies überaus nützliche Nachschlagewerk, dessen Fortsetzung etwas zögernd erfolgt ist, nähert sich glücklich der Vollendung.

Gesellschaftsberichte.

Bulletins et mémoires de la société française d'Ophtalmologie. 1907. 24. Jahrgang.

1) Axenfeld: Über den Frühjahrskatarrh.

Das Geschlecht hat keinen wesentlichen Einfluß auf das Vorkommen der Krankheit. Sie tritt meist zwischen dem 6. und 20. Jahre auf, doch gibt es Ausnahmen von dieser Regel; bestimmte soziale Unterschiede macht sie nicht. Die geographische Verbreitung ist enorm wechselnd, auch innerhalb der meist befallenen Bezirke (z. B. Konstantinopel) kommen große Differenzen zwischen den einzelnen Jahren vor; die Ursachen des Unterschiedes in der regionären Verbreitung sind unbekannt. Auch die klinische Form wechselt in den verschiedenen Gegenden. Die Rasse ist ohne Einfluß, das angebliche Verschontsein der Neger ist ein Märchen. Der Frühjahrskatarrh scheint in den heißen Monaten mehr Reizung zu verursachen, verschwindet aber auch im Winter nicht ganz. Er dauert jahrelang, befällt nur beide Augen. Die palpebrale Form kann von dem meist affizierten Fornix auch auf den tarsalen Bindehautteil übergehen. Zur Sicherstellung der Diagnose ist der frühzeitige Nachweis eosinophiler Zellen im Sekret wichtig; die Krankheit macht sich meist zuerst durch subjektive Beschwerden (Kitzeln) bemerkbar. Vom Trachom unterscheidet sie sich durch Form, Farbe und Derbheit der Wucherungen, während die bulbäre Form schwer von einer Tuberkulose des Limbus zu unterscheiden ist. Sie kann, wenn auch selten, mit Trachom oder Phlyktänen zusammen vorkommen. Die Cornea kann periphere (Gerontoxon) Trübungen, aber auch Pannus zeigen. Die bakteriologischen Untersuchungen über den Erreger des Katarrhs sind ergebnislos geblieben; es liegt auch gar keine zwingende Notwendigkeit vor, einen parasitären Ursprung anzunehmen, wenn auch mit seiner Möglichkeit zu rechnen ist.

Einen breiten Raum nimmt die Besprechung der Beziehungen ein, die zwischen Frühjahrskatarrh und gewissen Hautkrankheiten bestehen, besonders die zwischen Sommerprurigo und Frühjahrskatarrh, auf die Kreibich hingewiesen hat. Bekanntlich vertritt Kreibich die Anschauung, daß die Haut- wie die Augenkrankheit dem Einfluß des Sonnenlichtes ihre Entstehung verdanken; er behandelte daher die Augenaffektion erfolgreich mit lichtdichten Verbänden. Vortr. veranstaltete bei einer Anzahl von Augenärzten eine Umfrage, die ergab, daß die Kreibich'sche Therapie bald gute Erfolge gibt, bald aber auch versagt. Er hält die Einwirkung des Lichtes als eines ätiologischen Faktors für vorläufig noch problematisch. — Blutuntersuchungen ergaben das Bestehen einer Lymphocytose (und Zunahme der eosinophilen Zellen) im akuten Stadium, während im Winter die Verhältnisse normal waren. Das Vorkommen andrer Affektionen — neben dem Frühjahrskatarrh — hat keinerlei ätiologische Bedeutung. Vom pathologisch-anatomischen Standpunkte aus betrachtet ist der Frühjahrskatarrh eine chronische Entzündung der Bindehaut, die vom Bindegewebe ausgeht und das Epithel erst sekundär ergreift. — Therapeutisch ist der Abschluß des Lichtes immerhin

zu versuchen; bei starken subjektiven Beschwerden sind rauchgraue Schutzbrillen jedenfalls zu verordnen. Ist die Annahme richtig, daß die ultravioletten Strahlen bei der Entstehung des Frühjahrskatarrhs mitspielen, so ist die Anwendung fluoreszierender Lösungen, die die ultravioletten in fluoreszierende Strahlen umwandeln, am Platze (Filmogen-Schiff). Von klimatotherapeutischen Maßnahmen ist nicht viel zu erwarten. Innerliche Mittel (Arsen, Eisen, Jod usw.) sollten stets versucht werden. Die lokale Therapie soll die Beschwerden des Kranken und die Sekretion vermindern und eine Verkleinerung der Wucherungen herbeiführen; dies erreicht man durch Einträufelungen von Borsäure 3 %, Essigsäure (1 Tropfen : 10—20 g Wasser), Eisumschläge, heiße Bäder bzw. Dämpfe, Adrenalin. Adstringentien sind nicht am Platze. Gegen die Proliferationen wurden Massage mit Salben, Ichthyol, Xeroform, Airol, Antipyrin-Einträufelungen u. a., schließlich auch Radium und X-Strahlen versucht, — alles mit mehr oder weniger Erfolg. Die Abtragung der palpebralen Wucherungen ist bei schweren Fällen angezeigt, die nachfolgende Kauterisation oder Elektrolyse sichert häufig vor erneutem Aufflammen im gleichem Jahre. Die chirurgische Behandlung der Wucherungen am Limbus ist kontraindiziert.

2) Fukala: Therapeutische Mitteilungen.

a) Iritis und Iridocyclitis. Atropin bis zu 4 %, Massage des Hornhautrandes und der Sklera mit warmer Sublimatlösung (1 : 4000).

b) Iritis punctata. Anfangs dieselbe Behandlung, nach Ablauf des Prozesses Iridektomie.

c) Blennorrhoea neonatorum. Touchieren mit 4% (!) Argentum nitric., weil das 2 % angeblich nicht genügt.

d) Die Blennorrhoea adultorum ist nur zu Beginn dieser erfolgreichen Behandlung zugänglich, die sich in nichts von der Augeneiterung der Neugeborenen unterscheidet.

e) In der Nachbehandlung der Star-Operation empfiehlt er nicht offene Wundbehandlung und tunlichst kurze Bettruhe (einige Stunden). Anästhesie mit langsam bis zu 15 % (!) steigenden Kokaïnlösungen. Jede Infektion wird vermieden, wenn der Bindehautsack vor dem Eingriff mit Sublimat (4 %) ausgewaschen wird. Die schneidenden Instrumente sollen nicht gekocht werden, zu ihrer Desinfektion genügt absoluter Alkohol und Aq. dest., zu der der nicht schneidenden Liegenlassen in absolutem Alkohol. Vortr. operiert bei künstlicher Beleuchtung, ohne Sperrer und Fixierpinzette, mit Iridektomie.

3) Eperon: Wirksame Behandlung der infektiösen Hornhautgeschwüre.

Kauterisation mit 20 % Zinc. sulfur., die auch bei Kerat. neuroparalyt., Ulcus rodens und Verletzung des Auges wirksam ist.

4) Armaignac: Regeneration der Cornea nach infektiösen Geschwüren und totaler Zerstörung derselben.

5) Terson père: Entstehung und Behandlung der Keratitis filamentosa.

Nach längerem Zubinden eines an Star operierten Auges Kerat. filam.; Heilung durch Einträufelung von Sublimat 1,0 : 2000,0.

6) Darier: Serum und Metallfermente in der Augenheilkunde.

Hymnus auf das Antidiphtherie- und Antitetanus-Serum in der Behand-

lung infektiöser Hornhautgeschwüre; daneben wirken intravenöse Kollargoleinspritzungen Wunder.

7. Dufour: Vorübergehende Hypertonien.

Der Catarrhus siccus ist die Folge nächtlicher Drucksteigerung, die durch Dunkelheit, Ruhe und Druck auf die Halsgefäße erzeugt wird, ätiologische Faktoren, die auch das nächtliche Auftreten akuter Glaukomanfälle und das Glaukom nach der Operation des ersten Auges verursachen.

8) Morax: Neuritis oedematosa bei intrakraniellen Komplikationen von Ohr-Eiterungen.

Die Stauungspapille ist bei intrakraniellen Komplikationen von chronischer Otitis nicht die Folge einer meningealen Ausbreitung der Infektion, sondern beruht auf Hydrocephalus internus.

9) Rochon-Duvigneaud und Carlotti: Retinitis leucaemica.

10) Delord und Revel: Akkommodationslähmung bei Diabetes.

Plötzlich auftretende und nach einem Monat ebenso plötzlich wieder verschwindende totale Lähmung der Akkommodation. Das Auge zeigte im übrigen keinerlei Veränderungen. Die Affektion sitzt central, ist aber keine eigentliche Paralyse, sondern eine reflektorische Unterdrückung der Akkommodation auf toxischer Basis.

11) De Mets: Prognose der Augenhintergrunds-Erkrankungen.

Vorsicht ist geboten, da scheinbar unheilvolle Fälle (Atrophie, Embolia, A. centr. ret. usw.) günstig auslaufen können.

12) Chevalier: Doppelseitige Sehnerven-Entzündung nach Röteln mit Ausgang in Atrophie beider Sehnerven.

13) Sulzer: Schwere spontane Bindehautblutung infolge von ererbter hämorrhagischer Diathese, die aber keine Hämophilie ist.

Die Blutungen folgten der Ausschälung eines Hagelkorns.

14) Babinski und Chaillous: Therapeutische Erfolge der Lumbalpunktion bei Sehnerven-Entzündungen intrakraniellen Ursprungs.

Subjektive wie objektive Symptome gehen meist gleich nach der ersten Punktion rapide zurück, wenn die Stauungspapille entzündlichen oder posttraumatischen Ergüssen in die Schädelhöhle folgt. Die Lumbalpunktion hat bei intrakraniellen Geschwülsten nur palliativen Wert. Stets muß sie mit größter Vorsicht ausgeführt werden.

15) Dupuy-Dutemps: Die V. centralis retinae bei Stauungspapillen.

Anatomische Präparate, aus denen hervorgeht, daß die V. centralis bei Stauungspapille in der Höhe der Lamina cribrosa nicht zusammengeschnürt wird. Vielmehr liegt die Kompression innerhalb der Piascheide, dem intervaginalen Raum und der inneren Wand der Duralscheide. Die Arterie bleibt unbeteiligt.

16) Gallemaerts: Kongenitale seröse Iris-Cyste.

17) H. Dor: Ergebnisse der Behandlung der Netzhaut-Ablösung.

Heurteloup, Irispunktur mit der Guersant'schen Nadel, subkonjunktivale bzw. intratenoniale Einspritzungen mit 10 % NaCl-Lösung, Rückenlage

und schweißtreibende Tees. Von 40 mit diesen Mitteln behandelten Ablösungen blieben 12 dauernd gut (5 anfangs geheilte gingen später verloren, 2 bekamen Rezidive, 6 entzogen sich der Beobachtung), von 5 gebesserten gingen 2 aus der Behandlung. 10 wurden nicht gebessert: 75 % anfängliche Erfolge, 30 % Dauererfolge, 75 % Besserungen = 37,5 % befriedigende Resultate.

18) Louis Dor: Dauer-Resultate der Behandlung von 25 Netzhautablösungen.

Zur Enukleation wegen Iridocyclitis kamen 2, bei 7 fehlte jeder Erfolg; 12 mal anfängliche Wiederanlegung, 4 mal erhebliche Besserung. Schon nach einem Jahre löste sich die anfangs angelegte Ablösung wieder ab bei fünf Kranken; bei 5 weiteren Kranken erfolgte ferner eine leichte Wiederablösung. Es bleiben also 2 völlige, 9 teilweise Heilungen, 14 Mißerfolge.

19) Motais: Doppelte Pneumocele des Tränensacks.

20) Rollet: Entfernung von Geschwülsten der Augenhöhle mit Erhaltung des Augapfels durch bogenförmige Hautschnitte.

21) Terson: Subchorioideale traumatische Blutungen und expulsive Blutungen.

Sturz auf ein Billardqueue führte zu schwerer Corneo-Scleral-Ruptur, totaler Netzhaut-Ablösung mit Vorfall des größten Teil des Augapfel-Inhaltes und begleitender subchorioidealer Blutung, die neben der Expulsion herging, aber sie nicht veranlaßt hatte, wie es bei einer subchorioidealen Blutung nach Star-Operation der Fall gewesen war. Als ätiologisches Moment kommt die die Arteriosklerose begleitende Steigerung des arteriellen Blutdrucks in Betracht.

22) Abadie: Klinische und therapeutische Betrachtungen über den Buphthalmus.

Die letzte Ursache des Hydrophthalmus congenitus ist eine Chorio-Retinitis der äquatorialen Bezirke. Intramuskuläre Hg-Injektionen (die Dosierung entspreche dem Alter des Kindes) bzw. Inunktionen. Wirkt der Drucksteigerung und Vergrößerung des Bulbus besser entgegen, als operative Maßnahmen. Sie sollen erst nach dem Versagen der Hg-Therapie angewendet werden.

23) Vacher: Dauer-Resultate der peripheren Iridektomie mit Irido-Dialyse.

Die Erfolge des Verfahrens sind bei chronischem Glaukom sehr aufmunternd.

24) Lagrange: Kombinierte Behandlung der chronischen Drucksteigerung mit Iridektomie und Sklerotomie.

Chronisches Glaukom ist die Form der Drucksteigerung, bei der die subjektiven Symptome in den Hintergrund treten gegen die Hypertension, die Herabsetzung der Sehschärfe und die typische Einengung des Gesichtsfeldes, sowie die Aushöhlung des Sehnervenkopfes; dabei ist der Farbensinn intakt. Der Erfolg der kombinierten Operation ist erheblich besser als der der einfachen Iridektomie: von 27 Kranken entzogen sich 4 weiterer Beobachtung, 3 verliefen erfolglos, bei 12 hob sich die Sehkraft, bei 8 blieb sie stationär.

25) Dransart: Ersatz des M. obliquus superior durch den M. rect. ext. und M. rect. inf. durch Operation.

26) Maget: Glaucoma subacutum im Anschluß an Variola.

27) Bourgeois: Die Wirkung der Quecksilberpräparate bei nicht-syphilitischen Augenkrankheiten.

Bei sympathischer Ophthalmie und Sehnerventzündung, selbst wenn die Krankheit sehr weit vorgeschritten ist und nur wenig günstige Aussichten bietet, sind Hg-Kuren oft von überraschendem Erfolge begleitet. Offenbar handelt es sich um eine antitoxische Wirkung des Hg.

28) Bettremieux: Einiges zur Behandlung des Schielens.

Als Zeitpunkt der Operation wähle man den, in dem man erkennt, daß stereoskopische Übungen keinen Erfolg mehr geben. Vortr. tritt für Überkorrektion bei Einwärtsschielen ein; in bezug auf die Frage der Ein- oder Doppelseitigkeit der Operation lassen sich prinzipielle Regeln nicht aufstellen.

29) Valude: Die Operation unreifer Stare.

Kernstare, die schnell fortschreiten, müssen oft im Stadium unvollkommener Reife operiert werden; dasselbe gilt für die meist sehr langsam progredienten Rindenstare. Der Zeitpunkt für chirurgisches Eingreifen ist der, wenn der Kranke nicht mehr lesen, schreiben und allein umhergehen kann. Der Extraktion gehe, um die Reifung zu beschleunigen, eine Diszission (mit oder ohne Iridektomie) voraus. Zurückbleibende weiche Massen werden nach 6—8 Tagen mit der Spritze aspiriert, wodurch die Bildung dichter Nachstare vermieden wird; das Verfahren kommt dann in Frage, wenn die künstliche Reifung unterbleiben mußte.

30) Rohmer: Grippe und Arbeitsunfall.

Pantophthalmitis, die nicht auf einen intraokulären Fremdkörper (wie Pat. wollte) zurückzuführen war, sondern auf eine im Verlauf einer Influenza ausgebrochene Meningitis cerebro-spinalis.

31) Antonelli: Wann ist die konservative, wann die radikale Behandlung schwerer Augenverletzungen angezeigt?

Plädiert für frühzeitige Enukleation in allen den Fällen, in denen sympathische Ophthalmie droht, (nicht extrahierbare Fremdkörper, ausgedehnte Zerreißungen der Umhüllungen des Bulbus mit Glaskörperverlust, tiefe Verbrennungen, Schußwunden usw.). Zerreißungen der Kornea und Sklera, mäßige Verbrennungen, gewisse Jagdunfälle eignen sich mehr zu konservativer Behandlung.

32) Bouchart: Dysmenorrhoe und Irido-Keratitis. Gayet's Theorie des oeil-rein.

Vier Beobachtungen von Irido-Keratitis bei Menstruations-Störungen, die für Gayet's Annahme sprechen, daß das Auge toxische Stoffe eliminiere.

33) Terrien und Cantonnet: Die geformten Bestandteile des Blutes und die Ätiologie der Iritis.

Die Zahlen bei traumatischer Iritis waren normal, ebenso bei Iritis nach chronischem, deformierendem Rheumatismus bei Ophthalmie sympathica. Dagegen ergab sich folgendes:

	Iritis syphilitica	Iritis bei akuten Infektionskrankheiten (außer Lues)
Hämoglobin	78 %	85 %
Rote Blutkörperchen .	3 180 000	5 021 000
Leukocythen	6 040	12 710
Polynukleäre Zellen .	57,6 %	69,1 %
Mononukleäre Zellen .	40,2 „	30,1 „
Lymphocythen . . .	27,0 „	21,7 „
Große monon. Zellen .	13,2 „	8,4 „
Eosinophile Zellen . .	2,2 „	0,8 „ .

Auffallend ist die Vermehrung der Leukocyten bei Iritis non specifica, die zu Beginn der akuten Infektionen (Influenza usw.) noch erheblich größer sein dürfte. Bei den Syphilitikern überwiegen etwas die eosinophilen Zellen, die mononukleären sind vermehrt im Verhältnis zu den polynukleären, während es bei den nicht Syphilitischen umgekehrt ist. Der Hämoglobingehalt und die Zahl der roten Scheiben ist bei Syphilitikern etwas geringer (Anaemia specifica). Auf die Leukocytose während der Verdauung und Menstruation ist bei diesen Bestimmungen Rücksicht genommen.

34) Jacqueau: Momentane rezidivierende Erblindung (mit Krankengeschichten).

In vier Fällen trat plötzlich vorübergehende Erblindung auf, ohne Prodrome, ohne Nachwehen. In einem Falle konnte Vortr. einen Anfall ophthalmoskopieren; der Hintergrund war völlig normal. Die Störung, eine Form der „Migraine ophtalmique", kann also nicht peripheren Ursprungs sein. Die Intaktheit des Pupillenreflexes spricht für eine Rindenläsion. Prognose nicht immer günstig.

35) Parisotti: Betrachtungen über die toxische Amblyopie.

Sie kommt fast nur bei Hypermetropen vor, ohne daß man dieses merkwürdige Zusammentreffen erklären könnte.

36) Cuénod: Über die Behandlung des Trachoms.

Kombination von Curettage und von subkonjunktivalen Injektionen (Hydrarg. oxyc. $^2/_{1000}$) Rückfälle sind bei der Methode viel seltener.

37) Pechin: Klinischer Beitrag zur Kenntnis der sympathischen Augenentzündung.

Vier Monate nach Katarakt-Operation, die mißlang, Ophthalmia sympathica, die auf dem sympathisierten Auge nur quantitatives Sehen übrig ließ; warum der blinde sympathisierende Bulbus nicht enukleiert wurde, wird nicht gesagt. In einem andren Falle brach 2 Monate nach Eindringen eines Steinsplitters in die Gegend des Corpus ciliare die Ophthalmie auf dem andren Auge aus. Enukleation brachte hier Heilung. In einem dritten Falle konnte die Exenteration den Ausbruch der unheilvollen Krankheit nicht verhindern.

38) Fage: Luxation des Bulbus bei einem Neugeborenen.

Das Kind kam mit der Luxation auf die Welt; offenbar hat ein Stoß, den die Mutter einen Tag vor der Entbindung gegen den Leib bekam, den Kopf gegen die Beckenwand gepreßt und so die Luxation veranlaßt. Der Bulbus wurde nach einer Tarsorrhaphie erhalten.

39) Martin und Augiéras: Primäres Melanosarkom der Iris.

40) Chevallerau und Béal: Dermoidcyste der Augenhöhle und des Schädels.

Die Geschwulst hatte den Bulbus ganz aus der Orbita herausgedrängt.

41) Carra: Halbseitige Durchschneidung des Rückenmarks durch ein Messer, Brown-Séquard'sche Lähmung.

Am Auge bestand Horner'scher Symptomenkomplex (Enophthalmus), Miosis, Schwäche der Akkommodation, Unempfindlichkeit der Hornhaut. Die Verletzung muß zwischen 6. und 7. Halswirbel sitzen.

42) Golesceano: Schwefelwasserstoff als Ursache toxischer Neuritis. Über Salzeinspritzungen bei Amblyopia toxica (Alkohol, Tabak). Vgl. Rec. d'opht. Bd. 29.

43) Beauvois: Behandlung des pulsierenden Exophthalmus nach Lancereaux-Paulesco. Vgl. Rec. d'opht. Bd. 29.

44) Jean Galezowski: Präretinale Blutungen. Vgl. Rec. d'opht. Bd. 29.

45) Trantas: Ophthalmoskopie der Regio ciliaris et retrociliaris.

Diese Gegend ist nächst dem hinteren Pol die empfindlichste des ganzen Hintergrundes, da sie ja die wichtigste für die Ernährung des Bulbus ist. In dem präaquatorialen Bezirk finden sich bei Alkoholikern weiße Flecke und Blutungen, allein oder zusammen vorkommend. Von 72 Alkoholikern boten 16 = 22,2 % Blutungen, 41 % weiße Herde. Vortr. bespricht dann noch seine Befunde bei einer großen Zahl intraokulärer Erkrankungen.

46) Trantas: Keratitis superficialis exanthematica im Verlaufe von Röteln und andern Exanthemen. Vgl. Rec. d'opht. Bd. 29. S. 465.

47) Teillais: Orbitalphlegmone mit nachfolgender Atrophia nerv. opt. bei Kieferhöhleneiterung als Ursache sympathischer Augenentzündung.

48) Delord: Seltene Komplikation im Verlaufe einer Iridektomie.

Acht Tage nach der bis dahin normalen Heilung einer regelrecht ausgeführten Iridectomia praeparatoria totaler Irisvorfall, der übrigens später die normale Star-Ausziehung nicht beeinträchtigte.

49) Valude und Duclos: Wirkung lange fortgesetzter Einträufelungen von Adrenalin. (Histologisch-experimentelle Studie.)

Die Kapillaren zeigen keine Veränderungen, in den Arteriolen des subkonjunktivalen Bindegewebes bildet sich außerhalb des Endothels eine lamelläre Schicht.

50) Chevalier: Alveoläres Sarkom der Bindehaut.

51) Dehenne und Bailliart: Fünf neue Fälle von Parinaud'scher Konjunktivitis. Vgl. Rec. d'opht. Bd. 29. S. 537.

52) Lagrange und Aubaret, Historischer und klinischer Bei-

trag zur Behandlung der Dacryocystitis durch Schaffung einer Verbindung mit dem mittleren Nasengang.

53) E. Landolt zeigt ein vollständiges Verbandsmaterial für Augen-Operationen.

54). Armaignac demonstriert ein neues Modell transportabler Optotypen nach dem Dezimalsystem zur Messung der Sehkraft für Nah und Fern und der Akkommodation.

55) Polack: Die Dezentrierung der Brillengläser.

Kurt Steindorff.

Journal-Übersicht.

I. A. v. Graefe's Archiv f. Ophthalmologie. LXIX. 1.

1) **Klinische und pathologisch-anatomische Beiträge zur Kenntnis degenerativer Hornhaut-Erkrankungen.** 1. Pannus degenerativus und Keratitis bullosa, von Dr. W. Gilbert, I. Assistent an der kgl. Univ.-Augenklinik zu München.

Verf. hatte Gelegenheit, 6 Augäpfel mit glaukomatös getrübten Hornhäuten zu untersuchen. Alle Fälle waren klinisch gut beobachtet.

Im ersten Falle lag, ohne daß der klinische Befund darauf hingedeutet hätte, zwischen Epithel und M. Bowman eine Bindegewebsschicht, welche sich fast über die ganze Hornhaut erstreckte. Gefäße fehlten, doch deuteten Leukocytenreihen zwischen den Gewebsfibrillen auf Kapillaren hin. In den mittleren Teilen der Hornhaut wurde die Schicht sehr arm an Zellen und strukturlos, so daß man sie für geronnene Flüssigkeit hätte halten können. Die elektiven Färbemethoden zeigten aber deutlich, daß es sich um Bindegewebe handelte. Klinisch waren auch Bläschen beobachtet worden. (Keratitis bullosa.) Die Untersuchung ergab das bemerkenswerte Resultat, daß die Bläschen sich nur da entwickelt hatten, wo die subepitheliale Schicht schwach oder gar nicht entwickelt war, während da, wo die Bindegewebsschicht eine gewisse Mächtigkeit erreicht hatte, Bläschen gänzlich fehlten. Wo Bläschen und Pannus degenerativus zusammen vorkommen, hat zunächst Bläschenbildung bestanden, und die nachfolgende Entwicklung des Pannus ist als ein Heilungsvorgang anzusehen, der deshalb nicht häufiger beobachtet wird, weil in zahlreichen Fällen die Beschwerden der Patienten zur frühzeitigen Enukleation führen.

Bei dem III. Falle bildete der Pannus in ähnlicher Weise die hauptsächliche Veränderung. Bei Fall II war er nur am Rande ausgebildet und bestand nicht aus straffem Bindegewebe, sondern aus einem Gewebe vom Charakter des Granulationsgewebes, welches ein jüngeres Stadium der krankhaften Veränderungen darstellt. Die mittleren pannusfreien Teile der Hornhaut zeigten Epithelzerfall und größere und kleinere Hohlräume, welche aus dem Zerfall einer oder mehrerer Basalzellen hervorgegangen waren.

In Fall V war ein Pannus schwach angedeutet, in Fall IV und VI fehlte er ganz. Hier überwogen Veränderungen des Epithels. Besonders im letzten Falle zeigten sich verschiedene Formen der Entartung, Kernzerfall und Quellung der meistens ihrer Kerne verlustig gegangenen Zelleiber, die schließlich ganz in Schleim umgewandelt wurden. So entstehen Hohlräume, bei deren Bildung die Epithelzellen aktiv beteiligt sind. Auch die bekannten

subepithelialen Hohlräume bilden sich nicht immer, wie angenommen wurde, in der Weise, daß eine durch die M. Bowman durchgesickerte Flüssigkeit das ganze Epithel abhebt. Nach den Beobachtungen des Verf.'s enthielt die Decke der Blase nur Zellen oberflächlicher Epithellagen. Die basalen Zellen waren zugrunde gegangen und hatten durch ihren Zerfall an der Entstehung des Hohlraums mitgewirkt.

Das von andren Autoren beschriebene Hornhautödem ist das erste Stadium des Prozesses. Ihm folgt Höhlenbildung durch Zerfall des Epithels, und schließlich kann Pannusentwicklung und Regeneralion des Epithels eine anatomische Heilung herbeiführen.

Alle diese Vorgänge sind nicht entzündlicher Natur, sondern stellen einen Entartungsvorgang dar. Die Bezeichnung Keratitis bullosa ist daher eigentlich nicht zutreffend.

---

2) **Retina-chorioiditis juxtapapillaris**, von Prof. Dr. Edmund Jensen, Privatdozent in Kopenhagen.

Vier innerhalb 10 Jahren beobachtete Fälle. Die Kranken waren 20 bis 44 Jahre alt und im übrigen gesund. Da die Macula frei bleibt, wird das Leiden nicht sofort bemerkt die nachfolgenden Glaskörper-Trübungen scheinen zuerst die Aufmerksamkeit zu erregen.

Unmittelbar neben der Papille entsteht ein etwa papillengroßes, ovales, weißes Infiltrat, welches seinen Sitz in der Aderhaut und auch in der Netzhaut hat, deren Gefäße ganz oder teilweise bedeckt sind. Da das Infiltrat in keinem Falle den äußeren Rand der Papille einnahm, war die Sehstörung verhältnismäßig nicht sehr erheblich und wesentlich durch die begleitenden Glaskörper-Trübungen bedingt. Dem Sitze des Herdes entspricht ein großer sektorenförmiger Gesichtsfelddefekt, welcher auch nach der Heilung fortbesteht. Nach mehreren Monaten schwinden die Glaskörper-Trübungen, und man sieht an Stelle des Infiltrats einen hellen mit Pigmentschollen durchsetzten Herd. Rückfälle kommen vor, bei einem Kranken dreimal an derselben Stelle.

Verf. nimmt an, daß es sich von Anfang an nicht um eine Gefäßerkrankung handelt, sondern daß das Infiltrat zunächst entsteht und die Gefäße durch Druck schädigt. Die Funktion der Netzhaut leidet im Bereiche der gestörten Blutversorgung, und so wird der Gesichtsfeld-Defekt sektorenförmig.

---

3) **Wie schützen wir unsre Augen vor der Einwirkung der ultravioletten Strahlen unsrer künstlichen Lichtquellen?** von Augenarzt San.-Rat Dr. Fritz Schanz und Dr. Ing. Karl Stockhausen in Dresden.

Stockhausen hatte seine durch Brillengläser geschützten Augen etwa eine halbe Stunde lang einem von einer Glocke umgebenen elektrischen Lichtbogen ausgesetzt und erkrankte an einer heftigen Augen-Entzündung. Unter starken Schmerzen trat Rötung und Schwellung auf, die Lider waren morgens verklebt und das Sehvermögen war infolge eines in der Netzhautmitte gelegenen Verbrennungsflecks herabgesetzt. Noch jetzt besteht neben dem Fixationspunkt ein kleines rechteckiges Skotom.

Vorgeschaltete Glasplatten genügen also nicht, die schädlichen ultravioletten Strahlen vom Auge abzuhalten.

Das Ziel der Technik geht dahin, Leuchtkörper zu suchen, welche in einer möglichst hohen Temperatur feuerbeständig sind. Mit steigender Tem-

peratur wächst die Energie jeder Wellenlänge, aber der Energiezuwachs wird um so größer je kleiner die Wellenlänge ist. So bewegt sich bei steigender Temperatur des Leuchtkörpers das Energiemaximum immer mehr nach dem ultravioletten Ende des Spektrums hin.

Die Verff. untersuchten im hygienischen Institut der Dresdner Technischen Hochschule mit einem geeigneten Spektrographen die gebräuchlichen Leuchtflammen auf ihren Gehalt an ultravioletten Strahlen. Die römische Olivenöl-Lampe, die Kerzen und die offenen Rüböl-Lampen sind arm an ultravioletten Strahlen. Als relativ arm erwiesen sich die Rüböl-Lampen mit Cylinder, die Petroleumschnitt- und Rundbrenner, die Gasschnittbrenner und die Argandbrenner. Reich an ultravioletten Strahlen sind alle Lampen, welche mit einem Glühstrumpf ausgerüstet sind, mag die Speisung mit Petroleum, Spiritus oder Gas erfolgen, noch reicher das Acetylen-Licht und am reichsten alle elektrischen Glühlampen von der Kohlenfaden-Glühlampe aufsteigend bis zur Bogenlampe und der Quecksilberdampf-Lampe.

Die Nachprüfung früherer Untersuchungen über den Einfluß der ultravioletten Strahlen auf das Auge ergab, daß eine Kopier-Bogenlampe bei 4stündiger Einwirkung selbst durch eine 18 mm dicke Tafelglasplatte hindurch eine heftige Entzündung bis zur Verfärbung der Regenbogenhaut hervorrief. Eine neue Bestätigung des ungenügenden Schutzes gewöhnlichen Glases.

Die Ophthalmia elektrica verläuft in der Regel günstig, wie die ebenfalls auf der Einwirkung der ultravioletten Strahlen des reflektierten Sonnenlichtes beruhende sog. Schneeblindheit und die Erythropsie. Es gibt aber weniger stürmisch auftretende Erscheinungen, welche bei der Benutzung der an ultravioletten Strahlen reichen modernen Leuchtkörper von vielen Augen dauernd unbequem empfunden werden, vor allem rasche Ermüdung und Druck.

Die Birch-Hirschfeld'schen Untersuchungen über die durch ultraviolette Strahlen hervorgerufenen Veränderungen in den Ganglienzellen und Körnerschichten der Netzhaut und über die schützende Rolle der Linse sind bekannt. Das von Widmark beschriebene Fluoreszieren der Linse konnten die Verff. bestätigen. Es liegt der Gedanke nahe, ob der Vorgang, welcher dabei in der Linse ausgelöst wird, nicht anatomische Veränderungen hervorruft, ob wir darin nicht eine der Ursachen des Altersstars suchen dürfen. Die Fluoreszenz nimmt im Laufe des Lebens ab und kann bei intensiver Lichteinwirkung rasch abgeschwächt werden. Bei Tieren sind durch ultraviolette Strahlen Linsentrübungen erzeugt worden, und der Glasmacherstar entwickelt sich nicht selten zunächst im Bereiche der Pupille.

Selbst wenn die Glasumhüllungen unsrer heutigen Beleuchtungskörper in einer Wandstärke von 3—4 mm hergestellt würden, so böten sie nach den Untersuchungen der Verff. keinen ausreichenden Schutz. Ebenso wenig schützen Gläser mit hohem Bleigehalt, Matt- und Milchgläser, die üblichen blauen und rauchgrauen Gläser. Das Fienzelglas (Hallauer) ist nur bedingt brauchbar. Die schwächeren Nummern sind noch erheblich durchlässig für ultraviolette Strahlen, die stärkeren Nummern absorbieren ausreichend, schwächen aber zugleich die leuchtenden Strahlen so ab, daß man sie aber nur da verordnen kann, wo diese begleitende Wirkung gewünscht wird.

Nach langen Bemühungen fanden die Verff. ein Glas, welches selbst in einer Dicke von 0,5 bis 1 mm alle ultravioletten Strahl auslöscht und nur etwa 5 % der leuchtenden Strahlen vernichtet. Das gelb-grünlich gefärbte

Glas wird als „Euphosglas“ in den Handel kommen. Es gestattet die Herstellung von Glashüllen für alle Arten von Lichtquellen.

---

4) Über Irissarkom und Irisendotheliom, von Prof. Dr. H. Wintersteiner in Wien.

Bei einer 33jähr. Frau fand sich innen-unten in der Regenbogenhaut eine fast hanfkorngroße gelbrötliche Geschwulst, welche mit scharfer Umgrenzung etwas aus dem umgebenden Gewebe hervorragte. Pupille und Augeninneres normal. Entfernung der Geschwulst durch Lanzenschnitt. Nach fast 9 Jahren war kein Rezidiv aufgetreten. M 3,0, S = $^6/_{10}$. Jäger 3—2.

Die Untersuchung ergab eine zellreiche unpigmentierte Neubildung, welche sich im Stroma der Iris, aber, wie schon aus dem Fehlen des Pigments hervorgeht, sicher nicht aus den Stromazellen entwickelt hatte. Die vorwiegend länglichen bipolaren Zellen waren zu epithelialen Verbänden ohne Zwischensubstanz angeordnet und in bestimmter Weise zu den Gefäßen orientiert. Verf. entscheidet sich für die Diagnose: perivaskuläres Endotheliom.

Bei der kritischen Besprechung der in der Literatur zerstreuten Fälle von Leukosarkom der Iris scheidet Verf. eine ganze Reihe als zweifelhaft aus und erkennt von den bei Kindern unter 10 Jahren beobachteten unpigmentierten Geschwülsten nicht eine als Sarkom an. Es ist daher nicht richtig, daß Leukosarkome im Kindesalter verhältnismäßig häufig vorkommen.

Klinisch und therapeutisch lassen sich die Endotheliome von den Sarkomen vorläufig nicht trennen.

Trotz des im vorliegenden Falle günstigen Verlaufes hält Verf. doch die Enukleation für die Normal-Operation. Nur unter besonders günstigen Verhältnissen mag in seltenen Fällen die Iridektomie am Platze sein, wenn sie technisch keine Schwierigkeiten bietet, und die Geschwulst scharf umschrieben im Pupillarteil sitzt. Der Kammerwinkel muß ganz frei sein. Die Probeexzision ist unter allen Umständen verwerflich. Will man nicht sogleich enukleieren, so mache man statt ihrer die sauberere Iridektomie.

---

5) Die Sehleistung der Hypermetropen, von Prof. A. v. Reuss in Wien.

Sehleistung = Sehschärfe ohne Glas. In Österreich wird nach neueren unter Mitwirkung des Verf.'s ausgearbeiteten Vorschriften von den Anwärtern für den Eisenbahn-Fahrdienst beiderseits eine Sehleistung = $^6/_6$ verlangt (früher $^6/_9$). Bei Wiederholungsprüfungen genügt $^6/_{18}$. Wird bei der Aufnahme $^6/_6$ gefordert, so sind Kurzsichtige und hochgradig Übersichtige sicher ausgeschlossen, dagegen bleiben die Hypermetropen unentdeckt, welche zurzeit der Untersuchung die erforderliche Akkommodation unschwer aufwenden, bei denen aber die Hypermetropie voraussichtlich in einem Lebensalter absolut wird, in dem sie für die Pensionierung zu jung und für den Übertritt in andre Dienstzweige zu alt sind. Erforderlich wäre, jeden Anwärter mit Sl = $^6/_6$ auf Hypermetropie zu prüfen. Das würde aber einen Apparat voraussetzen, welcher zurzeit nicht zu Gebote steht. Übrigens ist die Untersuchung nicht dringend, da nach vorliegendem Material die Anzahl der in Frage kommenden Personen so gering ist, daß die Verwaltung das Risiko übernehmen darf.

Um ein Urteil über die Häufigkeit und den Grad der absoluten Hypermetropie zu gewinnen, hat Verf. Notizen über 1400 Hypermetropen jedes Alters zusammengestellt, welche S = $^6/_6$ besaßen. Absolute Hypermetropie

besteht, wenn die Sehleistung (Sl) kleiner ist als Sehschärfe. Es ergab sich das überraschende Resultat, daß mangelhafte Sl auch bei geringer Hypermetropie schon in frühen Jahren durchaus nicht selten ist.

Zwei Beispiele mögen genügen: 9jähriger Knabe, binokulare Sl = $^6/_{12}$, Hm 1,25 D S = $^6/_6$; 22jähriger Mann Sl = $^6/_{36}$, Hm 3,0 S = $^6/_4$. Auf der andren Seite hatten 8% der Personen über 60 Jahre mit allerdings geringer H. Sl = $^6/_6$ oder fast $^6/_6$.

Frauen verlieren die Akkommodation früher als Männer, ihre Hm wird in einem jüngeren Lebensalter absolut. Hier mögen dieselben Ursachen im Spiele sein, welche bewirken, daß frühzeitige Presbyopie bei Frauen häufiger ist als bei Männern.

Die Eisenbahn-Beamten tun etwa vom 20. bis 60. Lebensjahre Dienst. Unter den 1400 Fällen befanden sich 34 Männer (9,7%) im Alter von 20 bis 60 Jahren mit Sl $< {}^6/_{18}$. Unter diesen sind jedenfalls einige, welche bei einer etwaigen Aufnahme-Untersuchung schon Sl $< {}^6/_6$ gezeigt hätten. Die Zahl derer, welche vor der Zeit wegen ungenügender Sl aus dem Dienste scheiden müssen, ist also nicht groß.

Könnte man die Refraktions-Bestimmung durchführen, so müßte man alle Anwärter mit Hm = 2,0 D und mehr ausschließen. Die Aufnahmeprüfungen finden meistens im 16. bis 25. Lebensjahre statt. Von den 74 Hypermetropen, welche diesem Alter angehören, hätten schon 13 zurückgewiesen werden müssen, weil Sl $< {}^6/_6$.

---

6) **Untersuchungen über die elektrische Leitfähigkeit des Auges,** von Prof. E. Hertel, I. Assistent der Univers.-Augenklinik zu Jena.

Die spezifische Leitfähigkeit eines Körpers für den elektrischen Strom ist umgekehrt proportional dem spezifischen Widerstande desselben. Der Widerstand wurde bestimmt, und zwar nach dem Prinzip der Wheatstoneschen Brücke, wobei an einem Telephon das Verschwinden des Tons oder das Auftreten eines Tonminimums festgesetzt wurde.

Die Kammerwasser-Leitfähigkeit ist gleich der Serum-Leitfähigkeit desselben Tieres nach Abzug des Einflusses des Eiweißgehaltes des Serums. Durch Punktion der Kammer und durch entzündliche Prozesse wird die Leitfähigkeit des Kammerwassers wesentlich vermindert. Die Verminderung beruht aber nicht allein auf dem höheren Eiweißgehalt, denn der gemessene Eiweißgehalt ist geringer, als man nach der Rechnung erwarten sollte. Vermutlich liegt die Ursache des Unterschiedes in der Neigung des veränderten Kammerwassers zur Gerinnung.

Die Messung der Leitfähigkeit des ganzen Bulbus wird dadurch erschwert, daß der elektrische Strom in weiten Schleifen die Nachbargebiete durchzieht. Isolierung des Bulbus würde Aufhebung der Zirkulation sowie Änderung der Temperatur bedingen und dadurch zu fehlerhaften Messungen führen. Läßt man die Augen in situ und wählt man stets dieselbe Elektrodenstellung, so sind die Fehler, wenn auch nicht kontrollierbar, doch in allen Versuchen gleich. Zudem haben wir dieselben Verhältnisse, welche bei der Anwendung der Elektrizität in der Praxis in Betracht kommen.

Bei Individuen derselben Spezies schwankt die Leitfähigkeit des Bulbus innerhalb enger Grenzen. Entzündliche Prozesse verändern sie nicht, während Eröffnung der Lederhaut sie beträchtlich erhöht. Ist der Bulbus von den Lidern bedeckt, so bedingen nur die den Elektroden anliegenden Hautteile die Höhe des Widerstandes.

7) **Über Ursprung und Ansatz der Zonulafasern im menschlichen Auge,** von Dr. M. Wolfrum, Privatdozent und Assistent an der Univ.-Augenklinik zu Leipzig.

Die Limitans interna ist, wie Verf. in Übereinstimmung mit andren Forschern feststellen konnte, bis an die Hinterfläche der Iris zu verfolgen. Sie fehlt im Bereiche des Ursprungs der Zonulafasern. Diese liegen als ein ungemein feinfaseriger Belag den Zellen auf und dringen in den Körper der Zellen ein. Protoplasmafortsätze, welche von den Zellen ausgehen, hüllen die Fasern ein Stück weit ein.

In dem hintersten, an die Netzhaut stoßenden Abschnitt des Ciliarepithels gehen von den Enden der Zellen feinfaserige, bündelförmige Fortsätze aus, die sich nach allen Richtungen hin zerstreuen und wohl als Glaskörperfibrillen zu deuten sind. Die Fibrillenbüschel quellen aus den Zellen hervor, die Zellen bilden die Matrix des Glaskörpers, dessen ektodermale Abkunft auch hierdurch bewiesen wird. Die schmale Zone des Glaskörper-Ursprungs geht ohne scharfe Grenze in den Abschnitt über, in welchem sich die hinteren Zonulafasern entwickeln.

Bei präziser Färbung, vor allem bei Anwendung der Held'schen Methode, und bei günstiger Schnittlage sieht man deutlich, daß daß die Zonulafibrillen sich bei der Anlagerung an die Innengrenze der Epithelzellen in feinere Fasern aufsplittern und tief in das Protoplasma hineinziehen, um sich an der zwischen pigmentierter und unpigmentierter Epithelschicht verlaufenden Kittleiste — der Fortsetzung der Limitans externa — anzusetzen. Sie endigen hier vielfach mit kleinen Anschwellungen, und die Kittleiste ist nicht selten infolge des kräftigen Zuges zipfelförmig ausgezogen.

Einzelne Fasern laufen nach Salzmann in den Glaskörper aus. Die Epithelzellen sind zum Teil frei von Fasern.

Im hinteren Abschnitte des Orbiculus ciliaris findet man größere Gruppen von Pigmentepithelien, welche von einer wallartigen, bindegewebigen Erhebung umgeben sind, so daß sie in einer enghalsigen Grube liegen. Die Träger des Akkommodationszuges werden dadurch fest verankert und der Einwirkung des Ciliarmuskels zugänglicher. Die Zonula ist als totes Organ anzusehen. Durch die enge Verbindung mit lebenden Zellen wird ihre Spannung reguliert. So ist erklärlich, daß Linsenschlottern nach Kontusionen verschwindet, weil die Zonula nicht zerrissen, sondern nur gedehnt war, und ihre normale Spannung wieder gewann.

Die Zonulafasern ordnen sich vornehmlich nach Ciliartälern, auf den Erhebungen sind sie spärlich.

Wie schon Rabl beschrieb, und wie auch am Lebenden nachweisbar ist, trägt der Linsenrand am Äquator 70—80 Zacken, welche Ciliarfortsätzen gegenüber liegen, dazwischen sind die Zonulafasern am dichtesten gelagert. Aus einem Ciliartal emporsteigende Halbbündel ziehen zu beiden Seiten der Ciliarfortsätze vorbei und vereinigen sich zu Ganzbündeln. Wir haben ein Bündel, welches zur Vorderfläche und eines, welches zum Äquator zieht. Dieses Bündel liegt entsprechend der schwächeren Wölbung der Linsenvorderfläche dem oberen Bündel näher, als den Fasern, welche zur Hinterfläche ziehen. Die feinen mittleren Bündel setzen sich nur auf der Höhe der Leisten des Linsenäquators an. Während die vorderen Bündel noch deutliche Beziehungen zu den Leisten zeigen, sind diese Beziehungen bei den hinteren Bündeln kaum vorhanden. Die hinteren Bündel nehmen ihren Ursprung an der ganzen Hinterfläche des Corpus ciliare.

8) **Idiopathische Iridochorioiditis unter dem Bilde einer sympathisierenden Entzündung,** von Dr. A. Botteri. [Aus der II. Univers.-Augenklinik zu Wien (Prof. Fuchs).]

Der Inhalt der Arbeit geht aus der Überschrift hervor. Die Mitteilung der bekannten anatomischen Einzelheiten darf hier unterbleiben.

---

9) **Methodik der Gleichgewichts-Prüfung für die Nähe,** von Oberarzt Dr. Marx. (Aus der Univ.-Augenklinik zu Straßburg i. E.)

Das von Bartels angegebene Phorometer schaltet das Fusionsbestreben am besten aus und gibt die genauesten Werte.

Der Einfluß der Anspannung und Erschlaffung der Akkommodation auf den Grad der Heterophorie ist so gering, daß er nicht in Betracht kommt. Dagegen bewirken der Untersuchung vorhergehende Anstrengungen der äußeren Muskel — durch Prismenbrillen herbeigeführt — eine beträchtliche Änderung des Grades der Heterophorie.

---

10) **Bemerkung zu der Mitteilung von Dr. Wolfrum: „Zur Frage nach der Existenz des Glaskörper-Kanales“,** von Prof. J. Stilling in Straßburg.

Verf. hat tausende von frischen Augen untersucht und den Kanal stets nachgewiesen. Er fehlt nur da, wo eine Arteria hyaloidea persistens vorhanden ist. Man muß die Versuche nur richtig anstellen. Scheer.

II. Klinische Monatsblätter für Augenheilkunde. 1908. September.

1) **Weiterer Beitrag zur Kenntnis der angeborenen Defektbildung der Descemet'schen Membran,** von A. Peters.

Es handelt sich um eine angeborene Defektbildung der Descemet'schen Membran am linken Auge eines 3tägigen Kindes im Bereiche einer unvollkommen ausgebildeten vorderen ringförmigen Synechie, welche aus dem Pupillarteile der Iris gebildet wurde. Die Hornhaut war hinten im Centrum muldenförmig vertieft, die Lamellen waren verbreitert und ließen eine Art Schrägstellung und Schleifenbildung erkennen. Ferner fand sich auf einer Seite Persistenz des Ligamentum pectinatum, Rückwärtslagerung der nach vorn gezerrten Ciliarfortsätze, mangelhafte Entwicklung des Schlemm'schen Kanals und ein typisches Embryotoxon. Nach Peters handelte es sich hier um eine Entwicklungsstörung, nicht um das Produkt einer intrauterinen Entzündung. Am rechten Auge fehlte die Linse an ihrer normalen Stelle, die gesamte Kapsel und die noch erhaltenen Linsenmassen waren in das Hornhautgewebe verlagert, die Zonulafasern waren an normaler Stelle erhalten, das Hornhautcentrum staphylomartig verdickt, an dessen Aufbau das Hornhaut- und Irisgewebe beteiligt waren, Entzündungs-Erscheinungen fehlten in den peripheren Hornhautpartien, in der linsenhaltigen Partie bestand entzündliche Infiltration mit Fortsetzung in die hintere Kammer. An diesem Auge handelte es sich wahrscheinlich um das Produkt einer Entzündung nach der Geburt. Die Ursache der Staphylombildung war jedenfalls in einem Bildungsfehler der hinteren Hornhautschicht zu suchen, zu der sich die Entzündung nach der Geburt hinzugesellte. Die Existenz des kongenitalen Ulcus corneae internum ist in Zweifel zu ziehen.

---

2) **Beitrag zur Pathologie der Tränendrüse**, von S. Weigelin.

Verf. entfernte einen Tumor von der Tränendrüse des rechten Auges bei einem 59jährigen Manne. Derselbe erwies sich als Chondrosarkom. Eine Nachuntersuchung, $^1/_2$ Jahr nach der Exstirpation, ergab, daß kein Rezidiv aufgetreten war.

3) **Ein Fall von Brandblasen-Bildung auf der Kornea**, von Marx.

Durch Einspritzen von geschmolzenem Blei erlitt ein 20jähriger Mann eine Verletzung beider Augen, besonders des linken. Am letzteren trat eine eitrige Infiltration der Kornea und Nekrotisierung der Sklera auf, so daß es enukleiert werden mußte. Bei der mikroskopischen Untersuchung fanden sich im Epithel des oberen Drittels der Kornea nebeneinanderliegende Blasen, die einen Boden und ein Dach hatten, beide vom Kornealepithel gebildet. Der Inhalt der Blasen bestand aus einem sehr feinfädigen, nicht dichten Fibrinnetz. Es handelte sich um echte Brandblasen der Kornea, analog der Blasenbildung auf der Haut.

4) **Klinischer Beitrag zur Ätiologie der chronischen peripheren Rinnenbildung auf der Hornhaut**, von M. Handmann.

Die chronische periphere Rinnenbildung der Hornhaut ist auf einen eigenartigen Degenerationsprozeß der Hornhaut-Grundsubstanz zurückzuführen. Entzündliche Erscheinungen sind dabei nicht vorhanden. Zum Arcus senilis steht die Affektion in engster Beziehung.

5) **Über das bei albuminurischen Augen-Veränderungen auftretende Glaukom**, von W. Tschirkowsky.

Verf. stellt die bis jetzt veröffentlichten Fälle von Glaukom bei albuminurischen Augen-Veränderungen zusammen und gibt das Resultat der mikroskopischen Untersuchung von zwei Fällen. Nach seiner Ansicht gibt es drei Gruppen von Erkrankungen, bei denen ein albuminurisches Glaukom auftreten kann: Glaukom bei der gewöhnlichen Retinitis albuminurica, Glaukom bei albuminurischer Netzhaut-Ablösung, und zwar der gewöhnlichen und der seltenen hämorrhagischen, sowie Glaukom bei Thromben-Erkrankung in den Centralgefäßen der Retina infolge von Albuminurie. In allen drei Gruppen besteht das pathologisch-anatomische Substrat hauptsächlich in einer Affektion der Gefäße, indem bei Retinitis albuminurica diese Affektionen das ganze Gefäßsystem der Retina umfassen; in den Ablösungs-Fällen liegt der Schwerpunkt in der Gefäß-Erkrankung der Chorioides und speziell der Vena vorticosa. Bei der dritten Gruppe tritt die Erkrankung des Stammes der Vena centralis retinae besonders scharf hervor.

6) **Experimentelle Untersuchungen über die bakteriolytische Wirkung der Galle und ihrer Salze gegenüber den augenpathogenen Keimen, besonders Pneumokokken und über ihre Verwendbarkeit bei der Pneumokokken-Infektion der Kornea (Ulcus cornea serpens)**, von Th. Verderame und L. Weckers.

Aus den Untersuchungen der Verff. geht hervor, daß die Pneumokokken, besonders solche in Exsudat, innerhalb der am Menschen überhaupt möglichen Einwirkungsdauer und noch darüber hinaus, weder durch die Galle, noch durch deren Salze in der Konzentration bis zu 10% sicher und

vollkommen aufgelöst werden. Man kann daher die Galle und ihre Salze bei Ulcus serpens nur als Hilfsmittel neben der übrigen Therapie versuchen.

7) **Die spontanen Iriscysten, ihre Pathogenese und Entwicklung**, von Emil Juselius.

Nach Verf. entstehen die spontanen epithelialen Iriscysten aus der vorderen Schicht des hinteren Pigmentepithels oder richtiger aus Resten des Ektodermblattes, welche während der embryonalen Periode keine Umwandlung in Irismuskulatur erlitten haben. Diese ektodermalen Bildungen verbleiben trotz ihrer kongenitalen Anlage latent, und aus einer oder der andren Ursache bewahren diese Epithel-Einsprengungen bei der Geburt oder in weiter vorgeschrittenem Alter eine größere Lebensfähigkeit und entwickeln sich zu cystösen Tumoren.

8) **Zur Geschichte des Blindenwesens in Japan**, von Komoto.

Seit dem 9. Jahrhundert bis zur Restauration 1868 bildeten die Blinden in Japan eine Kaste, die in mehrere Unterabteilungen geteilt war. Dieselben beschäftigten sich besonders mit Musik, Akupunktur und Massage. (Näheres im Original.)

9) **Zwei Fälle von Lidplastik nach Büdinger**, von Paul Knapp.

Büdinger bedeckte den Liddefekt durch einen Hautknorpel Lappen vom Ohr. Verf. operierte 2 Fälle nach dieser Methode mit Erfolg.

10) **Ein Fall von Angiom der Aderhaut**, von P. Stoewer.

Es handelt sich um ein 9jähr. Mädchen, dessen linkes Auge enukleïert wurde. Es bestand ein Angiom der Aderhaut. Horstmann.

III. Die ophthalmologische Klinik. 1908. Nr. 14 u. 15.

1) **Über zwei Todesfälle im Anschluß an Orbitalverletzungen**, von Dr. Scheuermann.

In beiden veröffentlichten Fällen trat im Anschluß an eine scheinbar ungefährliche Verletzung der Augenhöhle der Tod ein.

2) **Die Serodiagnostik der Syphilis**, von Dr. Levaditi.

In Fällen, in denen die klinische Untersuchung trotz der Unermüdlichkeit des Beobachters nur sehr unbestimmte Aufschlüsse betreffs vorangegangener spezifischer Erkrankungen liefert, wird die Wassermann'sche Methode gestatten, Aufgaben zu lösen, welche der klinische Befund allein nur sehr schwer zu leisten vermag.

3) **Amblyopie und einseitige vollständige Lähmung des Okulomotorius im Anschluß an eine Verletzung des Auges. (Neuropathische Störung oder Organverletzung?)** Von Regnault.

4) **Die einfache Sklerektomie und ihre hauptsächliche Verwendung, abgesehen vom Glaukom**, von Dr. Bettremieux.

Die Arbeit bezweckt in kurzen Worten:

1) Das Aussehen von Augen zu zeigen, welche nach dem Vorgehen des

Verf. der einfachen vorderen Sklerektomie unterzogen wurden, in den drei Typen, die sie zeigen kann.

2) Darauf hinzuweisen, daß die Operation fähig scheint, gewisse Erkrankungen des Auges günstig zu beeinflussen, gegen die man bisher im allgemeinen wenig ausrichten konnte.

Nr. 17.

Die Bedeutung der Photographie in natürlichen Farben für die Diagnose von Anomalien des Farbensinns, von Prof. Dr. E. Raehlmann.

Der Vortr. demonstriert farbige Photographien zur Prüfung des Farbensinns. Es sind Autochrom-Photographien auf Lumière'schen Platten. Mittels der Autochrom-Photographien lassen sich die natürlichen Farben der photographierten Gegenstände auch mit ihren relativen Helligkeitswerten getreu wiedergeben, so daß wir imstande sind, einen Zahlenwert für die Größe der Empfindungsanomalie und damit graduell ein Maß der Farbenblindheit festzustellen. Fritz Mendel.

IV. Wochenschrift für Therapie und Hygiene des Auges. 1908. Nr. 51.

Grünliche Hornhaut-Verfärbung. Entgegnung auf „Grünliche Hornhaut-Verfärbung bei multipler Sklerose" von Dr. R. Salus, von Dr. A. Senn in Wil (Schweiz).

Verf. meint, daß es sich im beschriebenen Falle um die typische Hornhaut-Erkrankung bei Anilinfärbern gehandelt hat.

Nr. 52.

Anwendung des Kokaïns bei Hornhaut-Affektionen, von Dr. Alfred Dutoit.

Verf. bekämpft die therapeutische Anwendung des Kokaïns bei allen Arten von Erkrankungen der Hornhaut. Ohne sterile Kokaïnlösung keine glatte Heilung. Wenn die mit der Zeit unrein gewordene Lösung das affizierte Kornealgewebe in seiner Regenerationsfähigkeit beeinträchtigt, so infiziert sie erstens das lädierte Gewebe, und zweitens begünstigt sie durch die spezifische Kokaïnwirkung noch die Verzögerung der Regeneration, kurz die Kokaïntherapie leistet der Infektion Vorschub.

Sollte die Ansicht des Verf.'s nicht zu pessimistisch sein?

1908. Nr. 1.

Kasuistischer Beitrag zum Doppeltsehen nach Kopfverletzungen, von Dr. Elze in Zwickau.

Die beobachteten Fälle haben das Gemeinsame, daß sie Kopfverletzungen im engeren und weiteren Sinne betreffen.

Nr. 2.

Ophthalmo-Reaktion, von Prof. Dr. W. S. Ruppel.

Nach der Ansicht des Verf.'s scheint man bei dem gegenwärtigen Stand der Frage jedenfalls weit eher berechtigt zu sein, beobachtete Mißerfolge, wie langwierige Bindehaut-Entzündungen, zeitliche oder dauernde Herabsetzung der Sehschärfe einer mangelhaften prognostischen Beurteilung der betreffenden Fälle als besonderen Qualitäten des verwendeten Präparates zuzuschreiben.

Nr. 3.

Vesicantien in der Augenheilkunde, von Dr. Franz Weithauer.

Verf. rät in schweren Fällen von Keratitis phlyktaenulosa das Emplastrum cantharidum perpetuum anzuwenden, das neben dem Atropin eine ausgezeichnete Wirkung auf den Heilungsprozeß zeigt. (Verschwinden der Injektion der Gefäße, Linderung des Blepharospasmus und der Lichtscheu, Besserung der Iritis und Stillen des Schmerzes). Fritz Mendel.

V. Annales d'Oculistique. 1908. Juli.

1) **Über die Symptome und Komplikationen der Ophthalmoreaktion,** von E. Aubineau.

Verf. kommt zu folgenden Schlußsätzen:

1) Die Ophthalmoreaktion zeigt leichte, mittlere, schwere und komplizierte Formen.

2) Die Komplikationen sind selten und im allgemeinen gutartig.

3) Bei alten oder frischen Verletzungen des Auges sind die Komplikationen verhältnismäßig häufig.

2) **Sekundärtuberkulose der Bindehaut,** von Dr. Fage.

Beobachtung an einem 23jährigen Mädchen.

3) **Die Augen-Untersuchung in den Brüsseler Schulen,** von Dr. Paul de Ridder.

4) **Ein verkalktes Fibrom der Orbita,** von J. N. Roy.

Das Fibrom wurde bei dem 14jährigen Patienten glücklich entfernt.

5) **Doppelseitige Sehnerven-Entzündung nach Windpocken,** von Dr. Chavernac.

Nach einer Amblyopie, die mehrere Monate hindurch dauerte, kehrte die Sehkraft bei dem 11jährigen Patienten fast vollkommen wieder. Es waren 15 subkonjunktivale Hetol-Einspritzungen vorgenommen worden.

August.

1) **Über die erworbenen serösen Zysten der Bindehaut,** von Dr. C. Cabannes.

2) **Untersuchungen über die Mikroben und Parasiten der Wimpern,** von Dr. Attilio Fava.

Die Mikroorganismen gehören zum größten Teil zu den aeroben Mikroben und nur ausnahmsweise zu den anaeroben.

Unter den aeroben Mikroben findet sich am häufigsten der Staphylococcus albus; trotzdem spielt er keine Rolle in der Ätiologie der Lidranderkrankungen.

Der häufigste Parasit ist der Demodex folliculorum von Simon, den man in der Wimperwurzel findet.

3) **pulsierender Exophthalmus durch eine intrakranielle Zyste,** von Dr. L. Demicheri.

4) **Das epibulbäre Tuberkulom,** von Dr. Charles Lafon.
Verf. bespricht ausführlich die Pathologie, Ätiologie, den klinischen Verlauf, Diagnose, Prognose und Therapie des tuberkulösen Gumma der Lidbindehaut.

5) **Traumatische Lähmung des Trochlearis und des Abducens intrakraniellen Ursprungs,** von Dr. F. Chaillous.
Veröffentlichung von 2 Fällen.

6) **Ein neuer Fall von lepröser Hornhaut-Entzündung mit anatomischem Befund,** von Sauvineau und Morax. Fritz Mendel.

VI. Archives d'Ophtalmologie. 1908. Nr. 7.

1) **Angiofibrom der Orbita,** von Prof. F. de Lapersonne.
Nach der Ansicht des Verf. ist eine große Anzahl von Fibromen der Orbita vaskulären Ursprungs, d. h. Angiofibrome.

2) **Augentuberkulose und Tuberkulin T. R.,** von Dr. Rohmer.
Das Tuberkulin bewirkt die schnelle Aufhellung der parenchymatösen Hornhauttrübung tuberkulösen Ursprungs und die Auflösung der Tuberkel und der iritischen Exsudate Die Patienten nahmen an Gewicht zu und der Lungenbefund besserte sich.

3) **Abwechselnde Lähmungen des Abdusens und des Facialis als Folgen von Kopfverletzungen,** von Dr. A. Bourgeois.

4) **Ein anormaler Blutgefäßring um die Papille herum,** von Dr. Coppez.
Das anormale Blutgefäßsystem in dem beschriebenen Falle setzt sich aus zwei deutlich getrennten Teilen zusammen, dem centralen Ring und den peripherischen Ausläufern.

5) **Verknöcherung der Membrana hyaloides,** von Dr. Vassiliadès.

Nr. 8.

1) **Die einfache Sklerektomie beim einfachen chronischen Glaukom,** von Dr. Felix Lagrange.
Beim chronischen Glaukom einfache Sklerektomie, wenn der Druck + 1 ist, danach Adrenalin, Cocaïn und Eserin, letzteres bis zur Bildung der Vorderkammer fortgesetzt; wenn der Druck + 1 bis + 3 beträgt Sklerekto-Iridektomie.

2) **Beitrag zum Studium der peribulbären Tumoren,** von Dr. Fruginele.

3) **Phthiriasis der Lider,** von Dr. H. Villard.
Genaue Beschreibung des Krankheitsbildes mit Veröffentlichung von 5 Krankengeschichten.

4) **Metastatische Blennorrhoe und konjunktivale Abszesse,** von Dr. Paul Vigier.

5) **Verkalkter Cysticercus der Orbita**, von Dr. Pascheff.

Der klinische Befund und die Histologie zeigen, daß die Cyste nur ein stark verkalkter Cysticercus ist, der sich hinter dem Augapfel und nasenwärts in der Orbita entwickelt hat. Fritz Mendel.

VII. L'Ophtalmologie provinciale. 1908. Nr. 9.

1) **Die zufälligen Augen-Verletzungen nach Star-Extraktion**, von Dr. Truc.

Sie kommen ungefähr in 1% der Fälle vor. Die hauptsächlichsten Ursachen sind die Kompression, die Erschütterung und die Kontusion des operierten Auges. Verf. unterscheidet 3 Grade, je nach der Schwere der Verletzung.

2) **Paralytischer Strabismus convergens**, von Dr. Aurand.

Neues Verfahren der Vorlagerung durch Resektion der Kapsel, verbunden mit der Muskelvorlagerung durch transversale Motais'sche Naht.

3) **Die einfache Sklerektomie**, von Dr. Bettremieux.

In 32 vom Verf. beobachteten Fällen ist die Sklerektomie vom günstigsten Erfolge begleitet gewesen.

4) **Progressive Atrophie der Papille nach Star-Ausziehung**, von C. Golesceano.

Beobachtung in 5 Fällen. Fritz Mendel.

Vermischtes.

1) Dr. med. et phil. L. Kotelmann in Hamburg ist am 28. Juli 1908 zu Ilsenburg im Harz, wohin er sich zur Erholung begeben, nach kurzer Krankheit im Alter von 69 Jahren verstorben.

Der Geschichte der Medizin und Gesundheitspflege galten seine Bestrebungen. Die Zeitschrift für Schulgesundheitspflege hat er begründet. Seine „Geschichte der Augenheilkunde bei den alten Hebräern" hat er nicht mehr vollenden können.

Bibliographie.

1) Einiges über die neuere Therapie des Glaukoms, von Dr. W. Feilchenfeld. (Mediz. Klinik. 1908. Nr. 41.) Vortrag für den praktischen Arzt bestimmt.

2) Resultate mit meinem neuen Verfahren der Credéisierung der Neugeborenen in der Anstalts- unn Hebammenpraxis, von Dr. H. Hellendall in Düsseldorf. (Mediz. Klinik. 1908. Nr. 42.) Das Verfahren des Verf.'s besteht darin, daß eine 1% Höllensteinlösung in Ampullen von 0,5 ccm Inhalt luftdicht verschlossen ist und nach Abbrechen in den vorgemerkten Riefen in eine gewöhnliche Augenglaspipette übertragen wird. Aus dieser tropft die Flüssigkeit durch ein an ihrem unteren Ende angebrachtes und aus ihr heraushängendes Wattefilter langsam aus und wird ins Auge gebracht. Es sind im ganzen 10 Tropfen zur Verfügung und da 5—6 im Wattefilter zurückgehalten werden, für jedes Auge 2 Tropfen da.

3) Über neuere Augenheilmittel, von Primärarzt Dr. Emil Bock in Laibach. (Allgemeine Wiener med. Zeitung. 1908. Nr. 35—37.) Verf. berichtet über seine Erfahrungen mit den neueren Augenmitteln, die sich ihm in der Praxis bewährt haben. Er zieht dabei die wichtigsten, örtlich zu verwendenden und einige innerlich zu verabreichende in Betracht. Der Aufsatz ist für den praktischen Arzt von ganz eminentem Werte.

4) Quantitative Messung des kalorischen Nystagmus bei einem Falle von Labyrinthfistel vor und nach Entstehung der Fistel, von Dr. J. Kiproff. (Univ.-Ohrenklinik des Prof. Urbantschitch.) (Wiener klin. Wochenschr. 1908. Nr. 37.) Es handelte sich um einen Fall von Otitis media suppurativa chronica, Cholesteatoma und Fistula canalis semicircularis horizontalis. Nach der Radikal Operation trat seröse Labyrinthitis auf. Der Fall bot zufällig die Möglichkeit vor und nach dem Auftreten der Fistel eine genaue Funktionsprüfung des Vestibular-Apparates vorzunehmen. Nach der Operation zeigte sich die Erregbarkeit des Vestibular-Apparates beeinträchtigt, indem die Dauer des kalorischen Nystagmus auf der kranken Seite wesentlich gegen früher abgenommen hatte. Der Beginn des Auftretens des Nystagmus war jedoch nicht verändert.

5) Das Chantemesse-Phänomen (Ophthalmoreaktion) bei Unterleibstyphus, von Dr. Malisch in Ratibor. (Wiener med. Wochenschrift. 1908. Nr. 39 u. 40.) Die Chantemesse-Reaktion mittels des Typhustrockengiftes von Merck ist zur Typhusdiagnose, auch zur Frühdiagnose verwendbar in dem Sinne, daß ihr negativer Ausfall gegen Typhus spricht; der positive Ausfall unterstützt die Diagnose nach der Richtung, daß mit einiger Wahrscheinlichkeit, wenn die sonstigen Symptome nicht dagegen sprechen, Typhus angenommen werden kann.

6) Beitrag zur Kritik der Ophthalmo-Reaktion, von Dr. H. Boral in Gardone Riviera. (Wiener klin. Rundschau. 1908. Nr. 40.) Die Ophthalmo-Reaktion kann mit schweren Erscheinungen einhergehen, doch ist deshalb diese bequeme und einfache Methode nicht aufzugeben. Der Calmette'sche Tuberkulin-Test und das Höchster Präparat sind nicht zu verwenden und ist nur von Alt-Tuberkulin Koch Gebrauch zu machen. An Kliniken und Heilstätten sind an großem Materiale mit 1% Lösungen dieses Präparates eingehende Versuche vorzunehmen.

7) Das Trachom und seine Heilung, von Stabsarzt Dr. J. Hamburger. (Wiener med. Wochenschrift. 1908. Nr. 40. — Militärarzt Nr. 19.) Befürwortung des Keinig'schen Verfahrens mit in Sublimat getränkten Holzwolletampons; Zurückstellen aller Wehrpflichtigen, welche mit Trachom behaftet sind gelegentlich der Assentierungen; trachomkranke zur Waffenübung einrückende Reservisten und Ersatzreservisten sind gleich zurückzubeurlauben und später zu superarbitrieren. Ernennung eines Trachominspektors, der die Trachomgegenden zu bereisen und die nötigen Anordnungen zu treffen hat.

8) Zwei Fälle von Bulbusruptur mit subkonjunktivaler Linsenluxation und Herausschleuderung der Linse aus dem Auge, von Dr. A. Rupp in München. (Wiener klin. Rundschau. 1908. Nr. 35.) Im ersten Falle handelte es sich um eine Verletzung durch das Horn eines Ochsen mit relativ günstigem Ausgange, der hauptsächlich der Unversehrtheit der Konjunktiva zu danken war, nur die Sehkraft zeigte sich durch in der Pupille zurückgebliebene Zonulafasern beeinträchtigt. Im zweiten Falle erfolgte die Verletzung durch Anprallen eines Holzstückes an das Auge. Die

Verletzung war eine weitaus schwerere, als im ersten Falle. Es kam zur Skleralruptur und zum Einreißen der Konjunktiva; die Linse wurde herausgeschleudert; auch in diesem Falle heilte die schwere Verletzung bei nahezu vollständigem Mangel an therapeutischen Maßnahmen in möglichst vollkommener Weise.

9) Über den Zusammenhang der exsudativen (phlyktänulären) Augen-Erkrankungen und der Tuberkulose nebst Erfahrungen über den Wert der kutanen und subkutanen Tuberkulindiagnostik, von Dr. A. Schütz und Dr. R. Videky. (Augenabteilung des St. Rochus-Spitals in Budapest des Primärarztes Dr. Wilh. Goldzieher.) (Wiener klin. Wochenschr. 1908. Nr. 37.) Zur Bestimmung des tuberkulösen Charakters der Phlyktänen läßt sich die einmalige Anwendung sehr kleiner Tuberkulindosen nicht gebrauchen, weil sie gewöhnlich keinen phlyktänulären Herd auslösen. Die auf Tuberkulin-Einführung auftretenden Erneuerungen sind, wenn sie innerhalb 5 Tagen auftreten oder sich bei Wiederholung der Injektion auch erneuern, als spezifische Herdreaktion zu betrachten. Ein Teil der Phlyktänen ist entschieden nicht tuberkulösen Ursprungs, sondern fußt auf exsudativer Diathese. Die Unterscheidung der 2 Arten der Ätiologie ist nicht nur diagnostisch, sondern auch therapeutisch wichtig. Die tuberkulösen Phlyktänen heilen schneller auf Tuberkulin und die 2 Arten der Phlyktäne sind einer entsprechenden verschiedenen diätetischen Behandlung zugänglich.

10) Truppen- und spitalsärztliche Beobachtungen über Trachom und Follikularkatarrh, von Regimentsarzt Dr. H. Frachtmann. (Wiener med. Wochenschr. 1908. Nr. 42. — Militärarzt Nr. 20.)

Schenkl.

11) Über die Bedeutung von Nasenkrankheiten bei Behandlung sogen. skrofulöser Erkrankungen der Augen, von Zirm. (Monatsschr. f. Ohrenheilk. 1907. Nr. 6.) Viele Augenleiden, die als skrofulöse angesprochen werden, beruhen gar nicht auf Skrofulose, sondern auf Malaria oder der Malaria ähnlichen Krankheiten oder sie folgen akuten Infektions-Krankheiten, in deren Verlauf sie von der Nase her zum Auge fortgeleitet werden. In ihrer Behandlung ist jede therapeutische Vielgeschäftigkeit zu vermeiden, Ausspritzen des Bindehautsackes mit physiologischer NaCl-Lösung ist genügend; Umschläge, Atropin, gelbe Salbe, Sondieren bzw. Durchspritzen der Tränenwege werden durch diese Therapie überflüssig gemacht. Bei akuter Tränensackeiterung rät Verf. zu Zugpflastern! In der Therapie des Ulcus corneae sind Galvanokauter, scharfer Löffel oder gar Serumbehandlung obsolet, die optische Iridektomie ist nutzlos, wenn nicht gar schädlich (!). Abscessus und Ostitis orbitalis sind oft rhinogenen Ursprungs und werden durch Zugpflaster, Aufenthalt im Freien und Nasenbehandlung, besonders durch Inzisionen oder Blutentziehungen behandelt. Die beste Behandlung der Nase bei skrofulösen Augen- und Nasenkrankheiten ist die Ausspülung der Nase mit physiologischer NaCl-Lösung. Verf. rät schließlich auf begleitendes Fieber zu achten, dessen Behandlung mit Limonaden und Tee von großer Bedeutung ist.

12) Systematisiertes Horn-Naevus. Naevus der Kornea. Cataracta juvenilis. Schwere Veränderungen des Augenhintergrundes, von C. Kreibich. (Deutsche med. Wochenschr. 1908. Nr. 21.) Der Hautnaevus und die Keratose der Hornhaut sind anscheinend identische Bildungen; auch der Star und die Veränderungen des Augenhintergrundes lassen sich vielleicht auf eine gleichartige Störung in der epithelialen Anlage der

Haut und des Auges zurückführen, woraus Schlüsse auf die Entstehung angeborener bzw. jugendlicher Stare sich ergeben könnten.

13) Ein weiterer Fall von Augen-Erkrankung von einem künstlichen Düngemittel, von Hessberg. (Münchener med. Wochenschr. 1908. Nr. 33.) Schwere Pantophthalmie mit Orbitalabszeß; aus dem Eiter ließ sich der Staphylococcus albus züchten. Das Auge war nicht zu retten. Der Fall mahnt erneut zu großer Vorsicht (Schutzbrillen!) und Sauberkeit bei Verwendung von künstlichen Augenmitteln, besonders von Superphosphat.

14) Über Behandlung der Blennorrhoea neonatorum mit Rinderserum, von W. Tilbert. (Münchener med. Wochenschr. 1908. Nr. 30.) Verf. beurteilt die von ihm empfohlenen zweistündlichen Spülungen mit Rinderserum mit lobenswerter Skepsis. Sie sollen und können die Silbertherapie nicht verdrängen, vielmehr sollen sie statt der bisher angewandten leichten antiseptischen Spülungen einen Platz in der Behandlung der Augeneiterung Neugeborener erhalten. Biologisch interessant ist der Reichtum des Rinderserums an Opsoninen, der sich in einer bald nach den Spülungen einsetzenden erhöhten Phagozytose zeigt.

15) Über eine wesentliche Verbesserung meines Serums, von R. Deutschmann. (Münchener med. Wochenschr. 1908. Nr. 29.) Es ist gelungen, das wirksame Prinzip aus dem Serum auszufällen. Es ist ein Globulin, das keine Serumkrankheit hervorruft und in doppelt so starker Dosis wie das alte anwendbar ist. Eine von gonorrhoischer Endocarditis ausgehende metastatische Ophthalmie bei einem Einäugigen wurde durch dieses neue „Deutschmann-Serum E" auffallend gut und schnell geheilt.

16) Revue d'hygiène et de thérapeutique oculaires. 1908. August. 1. Augenuntersuchung in den Schulen der Stadt Brüssel. Unter 2820 Kindern hatten 42,8% Refraktions-Anomalien, davon 21,5% Hypermetropen, 10% Myopen und 9% Astigmatiker. Die Myopie nimmt mit dem Alter der Schulkinder an Häufigkeit zu. (Ridder.) 2. Behandlung mit Radium und Lichtstrahlen. (Foveau.) 3. Renntier-Sehnen in der Augenchirurgie (Terson). Sie sind haltbarer als Catgut. 4. Die Kunst in der Schule (Referat).

17) Kurzsichtigkeit und ihre Verhütung, von Best. (Münchener med. Wochenschr. 1908. Nr. 29 u. 30.) Der Kampf gegen die Schul-Kurzsichtigkeit, an deren Entstehung hauptsächlich die Nahearbeit schuld ist, war bisher erfolglos. Als ätiologisches Moment ist ferner noch die Disposition bzw. Vererbung zu berücksichtigen. Die Nahearbeit erzeugt nur während der Wachstumsperiode des Körpers Myopie; die Kenntnis der das Wachstum des Auges vermittelnden Faktoren fördert die Kenntnis der Entstehung der Kurzsichtigkeit. Die Myopie ist eine individuelle Anpassung an die Nahearbeit, sie hängt mit der Akkommodation zusammen, die Art der Benutzung der Akkommodation reguliert das Wachstum des Auges. Die Akkommodation zieht die Aderhaut nach vorn; dem wirkt die der Aderhaut und der Lamina elastica innewohnende Elastizität entgegen, die mit dem Wachstum des Auges am hintern Pol verknüpft ist. Mangelhafte Aderhautelastizität am hintern Pol disponiert zu Myopie. Die Theorien, die die Entstehung der Myopie durch Vermehrung des intraokularen Druckes infolge der Nahearbeit oder durch Zerrung am Sehnerven, oder durch Hyperämie der Macula-Gegend, widerlegt Verf. Die praktischen Schlüsse, die er aus seinen theoretischen Erwägungen zieht, gipfeln in der Forderung, die Nahearbeit überhaupt einzuschränken, da die Forderung der Schulhygieniker, nur

bei guter Beleuchtung Nahearbeit ausüben zu lassen, bei uns die Zahl der Kurzsichtigen nicht zu vermindern vermocht hat. Die Einschränkung der Nahearbeit soll dadurch ermöglicht werden, daß das sog. deutsche Alphabet aus dem Unterrichtsplan beseitigt wird; daß die Fächer, die viel Lesen und Schreiben erfordern, zugunsten des Anschauungsfaches (Naturwissenschaften) zurückgedrängt werden; daß die Lehrer besser in der Hygiene ausgebildet und die Forderungen dieser Wissenschaft besser würdigen lernen; daß mindestens 2 Nachmittage in der Woche zu offiziellen Spielen und Sport-Übungen reserviert werden.

18) Nitsche und Günther empfehlen ein neues Probiergestell (nach Meyer in Spandau), in dem sich beim Wechseln der Cylindergläser die Achsen immer wieder selbsttätig in gewünschte Lage schnell einstellen. Dieselbe Firma versendet einen Prospekt über die graugrünen Hallauer Gläser, die die ultravioletten und die blendenden sichtbaren Strahlen absorbieren.

19) Untersuchungen über die Konvergenzreaktion bei reflektorischer Pupillenstarre, von Lachmund. (Berliner klin. Wochenschr. 1908. Nr. 27.) Bei einer geisteskranken, nicht luetischen Patientin bestand rechtsseitige reflektorische Pupillenstarre: die Pupille reagierte weder konsensuell noch direkt, wohl aber auf Konvergenz und Akkommodation; allerdings bleibt auch dann, genau wie vorher, weiter als die linke Pupille. — Verf. fand bei 27 Paralytikern 20 mal Lichtstarre; unter diesen hatten 16 deutliche Konvergenz- bzw. Akkommodationsreaktion = 59% aller Paralytiker. Bei 12 Pupillenpaaren bestand am Ende der Konvergenzreaktion Anisokorie; 29 Pupillen von den 32 waren am Schluß der Verengerung entrundet. (13 Paare und 3 einzelne.)

20) Zur Kasuistik der Abducens-Lähmung nach Lumbalanästhesie mit Tropakokaïn, von C. Gontermann. (Berliner klin. Wochenschr. 1908. Nr. 33.) Am 8. Tage nach einer mit 0,0625 Tropakokaïn gemachten Operation einer Skrotalfistel nach gonorrhoischer Epididymitis Abducensparese beiderseits, die nach 6 Wochen völlig ausgeheilt war. Offenbar handelte es sich um eine toxische Kern- oder Nervenaffektion.

21) Über schweren Diabetes infolge syphilitischer Infektion, von Rudolf Ehrmann. (Deutsche med. Wochenschr. 1908. Nr. 30.) Mit dem Ausbruch eines syphilitischen Exanthems trat schwerer Diabetes (8%) mit Acidosis auf, der auf Hg dauernd wieder verschwand. Der Zusammenhang zwischen beiden Erkrankungen ist im vorliegenden Falle fast sicher, die Ursache liegt vielleicht in einem vorübergehenden Aufhören der inneren Sekretion der Bauchspeicheldrüse unter dem Einfluß der Stoffwechselprodukte der Spirochäten.

22) Kongenitale Lues und progressive Paralyse, von Christian Müller. (Münchener med. Wochenschr. 1908. Nr. 38.) Bei einer 42 Jahre alten Virgo intacta mit untrüglichen Zeichen von angeborener Syphilis, bei einer 43 Jahre ebenfalls jungfräulichen Person mit ziemlich sicherer Lues congenita wurde progressive Paralyse beobachtet; bei einem 53 Jahre alten Herrn brach 35 Jahre nach dem Auftreten einer Tabes eine später durch die Sektion bestätigte progressive Paralyse auf, kongenitale Infektion wahrscheinlich.

Kurt Steindorff.

Um Einsendung von Separatabdrücken wird gebeten (Berlin NW. 26 Schiffbauerdamm).

Verlag von Veit & Comp. in Leipzig. — Druck von Metzger & Wittig in Leipzig

Centralblatt

für praktische

AUGENHEILKUNDE.

Herausgegeben von

Prof. Dr. J. Hirschberg, Geh. Med.-Rat, in Berlin.

Unter ständiger Mitwirkung der Herren Dr. Ancke in München, Dr. Berger in Paris, Prof. Dr. Birnbacher in Graz, Dr. Brailey in London, Dr. Bruns in Steglitz, Prof. Dr. Cl. du Bois-Reymond in Schanghai, Dr. Crzellitzer in Berlin, Prof. Dr. E. Emmert in Bern. Prof. Dr. C. Gallenga in Parma, Dr. Ginsberg in Berlin, Prof. Dr. Goldzieher in Budapest, Dr. Gordon Norrie in Kopenhagen, Prof. Dr. Horstmann in Berlin, Dr. Isaigonis in Smyrna, Prof. H. Knapp in New York, Dr. May in Berlin, Lt. Col. F. P. Maynard, I. M. S. Calcutta, Dr. F. Mendel in Berlin, Dr. Moll in Berlin, Dr. W. Mühsam in Berlin, Dr. Neuburger in Nürnberg, Dr. Peltesohn in Hamburg, Dr. Pergens in Maeseyck, Prof. Dr. Peschel in Frankfurt a.M., Dr. Purtscher in Klagenfurt, Dr. M. Reich in Petersburg, Med.-Rat Dr. Scherer in Oldenburg, Prof. Dr. Schenkl in Prag, Prof. Dr. Schwarz in Leipzig, Dr. Spiro in Berlin, Dr. Steindorff in Berlin, Dr. Stiel in Köln.

Monatlich ein Heft. Preis des Jahrganges 12 Mark. Zu beziehen durch alle Buchhandlungen des In- und Auslandes und die Postanstalten des Deutschen Reiches.

Supplement zum Jahrgang 1908.

Inhalt: **Journal-Übersicht.** (S. 386—398.) I. Annali di Ottalmologia. 1908. — II. La Clinica Oculistica. — III. Archivio di Ottalmologia. — IV. Rivista Italiana di Oftalmologia.

Bibliographie. (S. 399.) Nr. 1—3.

Übersicht über die Leistungen der Augenheilkunde im Jahre 1908. (S. 400—432.)

Journal-Übersicht.

I. Annali di Ottalmologia di Quaglino. 1908. Fasc. 1—2.

1) **Die elektrolytische Depilation bei partieller Trichiasis,** von F. Bottini.

Eine Tabelle von 64 Patienten, welche mit der genannten Methode operiert wurden, zeigt, daß die größte Zahl der vom Verf. elektrolytisch entfernten Cilien in einem Lide 24 betrug bei 5 Sitzungen. Die Methode ist allen andren vorzuziehen und dient auch vorzüglich nach Trichiasis-Operationen, wenn einzelne Cilien in falscher Stellung zurückgeblieben sind.

---

2) **Der wieder sehende Tobias,** von Albertotti.

Verf. sammelte einige hundert Darstellungen dieser biblischen Episode und konnte selbst etwa 80 derselben teils in Originalskizzen, Photographien, teils Stichen oder Gemälden prüfen. Er teilt sie in Gruppen ein, Darstellungen vor, während und nach der Operation. Er gibt die Kopie eines in seinem Besitze befindlichen Stiches.

---

3) **Zwei Fälle von spontaner Ruptur des Augapfels,** von Bialetti.

Es handelt sich um 2 Fälle von hämorrhagischem Glaukom. In dem einen brach das Blut sich Bahn durch eine weite Öffnung am unteren Kornealrande. (Es ist nicht erwähnt, ob nicht ein peripheres Hornhautgeschwür zuvor bestand.) Im zweiten Fall bestand wohl eine cystoide Vernarbung nach Glaukom-Operation, und durch Ulzeration hatte sich eine Öffnung gebildet. Darauf trat expulsive Hämorrhagie ein.

---

4) **Bericht über den 19. italienischen Ophthalmologen-Kongreß in Parma.**

Bereits referiert im Centralbl. f. Augenheilk. 1907.

---

5) **Eindrücke eines Blinden in der Kirche S. Pietro,** von Romagnoli.

Interessanter Artikel des blinden Verfassers. Derselbe ist auch im Giornale d'Italia erschienen.

---

6) **Nekrolog über Francesco Businelli.**

Fasc. 3, 4, 5.

1) **Die Behandlung des Trachoms mittels Radium,** von Fortunati und Esdra. Mit 1 Tafel. Referiert.

---

2) **Die pathologische Anatomie der Skleritis,** von Bietti. Mit 1 Tafel. Referiert.

---

3) **Modifikation der Trichiasis-Operation nach Streatfield,** von Marongin und Marchi.

Der erste Schnitt durch den Tarsus nach Streatfield wird durch das ganze Lid bis auf die Metallplatte geführt und auf den klaffenden Defekt der Conjunctiva tarsi wird ein Streifchen Lippenschleimhaut eingepflanzt.

---

4) **Die Tuberkulose der Conjunctiva,** von Casali.
Ausführliche historische, kritische, klinische, anatomische und experimentelle Arbeit als These.

5) **Das Ulcus internum der Kornea bei Keratitis parenchymatosa.** Mit 1 Tafel, von Bietti.
Beschreibung eines Falles von Tuberkulose der Iris mit Hornhautinfiltration und Durchbrechung der Descemet nebst kritischen Bemerkungen über Syphilis und Tuberkulose der Iris und Kornea.

6) **Kollaps der Sklera während der Star-Operation,** von Angiolella.
Ein Fall wird beschrieben, wo die Katarakt bei Kollaps der Sklera und Kornea mit der Schlinge extrahiert wurde und Phthisis bulbi folgte.

7) **Bericht über den 19. italienischen Ophthalmologen-Kongreß in Parma.** (Fortsetzung.)

Fasc. 6.

1) **Die traumatischen serösen Iriscysten.** von Carlini. Mit 3 Tafeln.
Nach historischem Überblick gibt Verf. die anatomische Untersuchung von 2 eignen Fällen von Iriscysten und kommt zu dem Schlusse, daß die Theorie der Überpflanzung von Rothmund und Massé wohl auf die epithelialen Geschwülste der Iris paßt, aber nur ausnahmsweise auf die epithelialen serösen Iriscysten. Diese entstehen durch direkte Wucherung des Kornealepithels bis zur Iris hin unter der Vorbedingung eines Irisprolapses zwischen die Wundlefzen der Kornea.

2) **Bericht über den 19. italienischen Ophthalmologen-Kongreß in Parma.** (Schluß.)

Fasc. 7, 8, 9.

1) **Tuberkulose des Sehnervenkopfes,** von Verderame. Mit 2 Tafeln.
Anatomische Beschreibung eines Falles von Tuberkulose des Auges mit primärer Lokalisation in der Papille mit zahlreichen Literaturangaben.

2) **Hystero-traumatische bilaterale Amaurose,** von Angiolella.
Beschreibung eines charakteristischen Falles nebst Literatur-Angaben.

3) **Die Farbenblindheit,** von Viale.
Verf. bekämpft die Young-Helmholtz'sche Theorie der Farbenempfindung und sucht zu beweisen, daß der Daltonismus nicht auf einem anatomischen Defekt, sondern auf einer funktionellen Differenz von der normalen Netzhaut beruhe. Er verspricht weitere Mitteilungen.

4) **Die Tuberkulose der Conjunctiva,** von Casali. (Fortsetzung.)

5) **Atrophie des Opticus durch Fraktur am Canalis opticus,** von Angiolella.
Kurze Beschreibung eines Falles.

6) **Ektropium und Entropium,** von Orlandini. Mit 2 Tafeln.
Klinische, operative und anatomische Studien.

7) **Behandlung des Tränennasenganges mit Galvanokaustik,** von Moretti.

Verf. meint, daß die Blennorrhöe des Tränensackes in den meisten Fällen auf Erkrankung und Stenose des Tränennasenganges beruht und die Erscheinungen am Tränensack sämtlich sekundär sind. Er eröffnet daher den Tränensack und ätzt den Tränennasengang kräftig mit der galvanokaustischen Schlinge. Er will sehr brillante Resultate erzielt haben.

8) **Therapie des Krebses mittels Jequirity,** von Rampoldi.

9) **Ein Fall von Orbitaltumor,** von Bossalino. Mit 1 Tafel.

Ein Fibroangioma cavernosum mit Kapsel wurde entfernt.

10) **Pathologische Anatomie des Trachoms,** von Bossalino. Mit 1 Tafel.

Verf. bildet die bei Trachom sich bildenden tubulären, epithelialen Einsenkungen und Schläuche ab, die zum Teil auch durch papilläre Hyperplasien vertieft und modifiziert werden. Diese Schläuche können später durch Verschluß ihrer Eingangsöffnung sich zu Cysten, auch mehrfächerigen, umwandeln.

11) **Die Pigmentierung der Netzhaut,** von Perrod. Mit 1 Tafel.

Mikroskopische Untersuchung eines enukleierten Auges, wo ähnlich wie in dem v. Hippel'schen Falle (1901) das Pigment von Glaskörper aus in die Gefäße der Retina eingewandert war.

12) **Ein ulceriertes Gumma tarsi,** von Pasetti.

13) **Ein Fall von Orbitalphlegmone. Behandlung mit Antistreptokokkenserum,** von Cannas.

Verf. empfiehlt diese Behandlung, wenn Streptokokken die Erreger der Phlegmone sind.

Fasc. 10—11.

1) **Sklerekto-Iridektomie bei chronischem Glaukom,** von Lagrange in Bordeaux.

Verf. empfiehlt dringend sein bereits 1905 auf dem französischen Chirurgen-Kongresse angegebenes Verfahren, welches darin besteht, daß mit dem Schmalmesser ein Lappenschnitt der Sklera und Conjunctiva am Kornealrande gemacht, worauf nach Zurückschlagen des Conjunctivallappens die Iridektomie und dann Exzision des freiliegenden Sklerallappenrandes mit der Schere ausgeführt wird.

2) **Eine ungewöhnliche Form von Keratitis profunda,** von A. Del Monte.

Weiße Streifen innerhalb diffuser Trübung in der Tiefe der Kornea waren auf Faltung der Descemet zu beziehen. Es trat ziemlich schnelle Heilung ein.

3) **Die Tuberkulose der Conjunctiva,** von Casali. (Fortsetzung.)

4) **Experimente über Optotypen,** von Marri.

Bringt man einzelne Punkte von 1 Sekunde Gesichtswinkel neben den Zügen der Probebuchstaben an, so wird das Erkennen der Buchstaben bedeutend erschwert.

5) **Ossifikation der Conjunctiva**, von Marchi. Mit 1 Tafel.
Ein Tumor der Conjunctiva des Oberlides zeigte ausgedehnte hyaline Degeneration nebst Kalkablagerung und Neubildung von Knochen- und Markgewebe.

Fasc. 12.

1) **Sarkom der Conjunctiva**, von A. Del Monte. Mit 3 Tafeln.
Einem 29jährigen Arbeiter wurden am rechten Ober- und Unterlid zwei voneinander ganz unabhängige kleine Sarkome der Conjunctiva exstirpiert. Die anatomische Untersuchung zeigte lokale Pigmentbildung und vielfach Kerndegeneration in den Tumorzellen.

---

2) **Wirkung der Galle auf Pneumokokken**, von Verderame.
Experimente ergaben, daß die Pneumokokken weder durch Kaninchengalle, noch durch 10% Lösung der Gallensalze zerstört oder unschädlich gemacht werden. Verf. spricht sich daher gegen die Gallentherapie des Ulcus serpens aus.

---

3) **Die Tuberkulose der Conjunctiva**, von Casali. Mit 4 Tafeln. (Fortsetzung.)

---

4) **Therapie des Carcinoms mittels Jequirity**, von Rampoldi.

Peschel.

II. La Clinica Oculistica. Von Cirincione. 1908. Januar.

1) **Dermoid des Unterlides**, von Calderaro.

---

2) **Symmetrische Angiome der Oberlid-Conjunctiva**, von Ancona.

---

3) **Celloidin-Serienschnitte des Auges**, von Calderaro.

---

4) **Über Aphakie**, von Laqueur.

Februar.

1) **Blepharoplastik gegen centrales Lidkolobom**, von Falchi.
Referiert.

---

2) **Über Komplikationen nach der Star-Operation**, von Puccioni.
Beobachtete einen Fall von expulsiver Hämorrhagie.

März.

1) **Cataracta morgagniana**, von Calderaro.
Verf. untersuchte eine seltene Varietät dieser Katarakt anatomisch, nämlich diejenige mit durchsichtiger Linsenkapsel und wässrig klarem Inhalte. Er fand in der Literatur nur drei ähnliche Fälle von Nordmann (1885), Reuss (1885), Meyer (1887). Der Kern bewegte sich innerhalb der Flüssigkeit. Das Epithel der Vorderkapsel fehlte vollständig, weshalb keine Trübung der Kapsel durch Epithelwucherung entstand.

---

2) **Die Exstirpation des Tränensackes**, von Scimemi.
Verf. übt diese Operation häufig, wobei er den Sack durch vorhergehende Einspritzung von blauem Pyoktanin leichter kenntlich macht.

---

3) **Behandlung des Keratohypopyon,** von Salvaneschi.
Kurze Beschreibung einer Anzahl behandelter Fälle.

April.

1) **Über Steinsplitter in der Iris,** von Speciale-Cirincione.
Klinische, historische und experimentelle Arbeit. Aseptische Splitter werden gut vertragen. Besteht aber eine Diathese (Syphilis, Tuberkulose, Rheumatismus usw.), so entsteht schwere Iritis bis zum Verlust des Auges.

2) **Iriscyste,** von Manzutto.
Beschreibung eines Falles, welchen Verf. operierte.

Mai—Juni.

1) **Traumatische und kongenitale Iriscysten,** von Puccioni.
Verf. operierte je einen solchen Fall. Er vermutet, daß die kongenitalen Cysten der Iris vom retinalen Epithel herstammen.

2) **Tuberkulose der Iris, Tuberkulin-Behandlung,** von D'Alessandro.
Ein Fall zeigte deutliche Besserung unter Behandlung mit Tuberkulin T. R. Verf. rät, nur dieses und zwar in kleinsten Dosen zu gebrauchen. Es verbessert auch sichtlich das Allgemeinbefinden.

3) **Kortikaler Ursprung des Blepharospasmus,** von Mirto.
Verf. behandelte 2 Fälle von Blepharospasmus mit Alkohol-Injektionen an der Austrittsstelle des N. facialis. Es folgte Lähmung des letzteren, nach deren Rückgang der Blepharospasmus ungeschwächt wieder einsetzte. Darauf wurde in einem Falle die Resektion eines 15 mm langen Stückes des Ramus ophthalmicus des rechten Trigeminus gemacht ohne jeden Erfolg.
Verf. ist überzeugt, daß der Blepharospasmus psychogenen, centralen, kortikalen Ursprunges ist.

Juli.

1) **Cylindroma palpebrale,** von Calderaro.
Verf. beschreibt einen Lidtumor, welcher den Bau des Cylindroms zeigte. Der Tumor rezidivierte und wurde anatomisch als Cancroid erkannt.

2) **Rudimentäre Drüsen in der Conjunctiva bulbi des Menschen.** Mit 2 Tafeln, von Calderaro.
Verf. fand in einem an chronischer lepröser Entzündung des Limbus und der Kornea leidenden Auge in der Conjunctiva bulbi etwa 3 mm entfernt vom Limbus 5 glanduläre epitheliale Krypten und hält sie für embryonale Drüsenschläuche, nicht für Produkte der chronischen Entzündung des Auges. Durch diesen Befund erklärt er das bereits beobachtete Vorkommen von epithelialen Cysten in der Conjunctiva bulbi.

3) **Das Fibrom der Sklera und Episklera,** von Gallenga.
Verf. beobachtete einen Fall von acquiriertem und einen von kongenitalem Fibrom der Sklera und ein kongenitales Fibrolipom der Episklera und gibt von den 3 Tumoren den mikroskopischen Befund.

August.

1) **Epithelioma palpebrale**, von Germani.
Vgl. Centralbl. f. Augenheilk. 1907. S. 428.

2) **Fibrom der Sklera**, von Manché.
Verf. hat 1879 in den Annali di Ottalmologia einen Fall veröffentlicht mit mikroskopischem Befunde.

September.

1) **Keratoplastik**, von Calderaro.
Verf. hatte guten Erfolg mit Implantation menschlicher Hornhaut mittels Trepans auf ein abgetragenes Leukom, unter welchem die Descemet unversehrt blieb. Auf dem Boden der Einpflanzung dürfen auch nicht durchsichtige Korneallamellen erhalten sein, da dieselben zur Bildung von opakem Bindegewebe Veranlassung geben.

2) **Epithelioma palpebrale**, von Germani. Mit 2 Tafeln. (Schluß.)

Oktober—November.

1) **Orbitaltumoren**, von Calderaro.
Aus Experimenten an Leichen mit Quecksilber-Injektion in die Orbita kommt Verf. zu dem Schlusse, daß jedem Millimeter Exophthalmus ungefähr 1 ccm neoplastischer retrobulbärer Masse entspricht.
Verf. beschreibt verschiedene Fälle von Tumoren, welche den Nervus opticus in Mitleidenschaft zogen und gibt zahlreiche klinische und anatomische Abbildungen.

2) **Star und Stoffwechsel-Krankheiten**, von Scalinci.
Verf. meint, daß der senile Star und auch andre Formen des Kortikalstares auf Präzipitation der lentikulären Eiweißkörper durch die Säuredyskrasie des Individuums beruhen (Diabetes, Oxalurie usw.).

Dezember.

Ein Fall von Melanosarkom des Limbus und ein Fall von Melanom des Auges, von Morgano. Mit 3 Tafeln.
Vgl. Centralbl. f. Augenheilk. 1907. S. 428.
Verf. bestreitet die Theorie von Ribbert und Schieck, daß die Melanosarkome nur durch Wucherung der Chromatophoren entstehen; er glaubt, daß auch nicht pigmentierte Zellen daran teilnehmen.

III. Archivio di Ottalmologia. 1908. Januar.

1) **Angioma cavernosum orbitae mit zahlreichen Mastzellen.** Mit 1 Tafel, von Lodato.

2) **Histologisches über eine kongenitale Katarakt**, von A. Del Monte. Mit 1 Tafel.
Die Kapsel zeigte Verdickung mit degenerierten, zum Teil verkalkten Herden, auch Faltung und Introflexion. Die kataraktöse Linse enthielt amyloide Massen. Die Kapsel war nirgends zerstört.

3) **Der trachomatöse Pannus,** von Addario.

Verf. betont, daß der Pannus in kontinuierlichem Zusammenhange mit der trachomatösen Wucherung der oberen Übergangsfalte steht und sich von da aus entwickelt. Daher erklärt sich die Heilwirkung der Peridektomie und der partiellen Exzision der Übergangsfalte.

---

4) **Die chemische Reaktion der isolierten Froschretina,** von Dittler. (Abdruck und Übersetzung aus Pflüger's Archiv 1907.)

---

5) **Extraktion eines Cysticercus aus dem Glaskörper,** von Bocchi. (Vgl. Centralbl. f. Augenheilk. 1907. S. 423.)

Februar—März.

1) **Cataracta nigra,** von Paltracca.

Verf. fand in einer Cataracta nigra bei mikrochemischer Prüfung, wie auch bei chemischer Untersuchung Eisen. Auch fand er Häminkristalle. Das Spektroskop gab negative Resultate, da der Blutfarbstoff so hochgradig verändert war, daß fast nur noch mineralisches Eisenperoxyd übrig war.

---

2) **Verhalten des Bacillus der Diphtherie und desjenigen der Xerosis gegen die Conjunctiva,** von Paparcone.

Ausführliche historische, kritische und experimentelle Arbeit.

April—Mai.

1) **Schluß der Arbeit von Paparcone.** Mit etwa 700 Literaturangaben.

Verf. kommt zu folgenden Schlüssen: Der Xerosebacillus unterscheidet sich weder morphologisch, noch biochemisch, noch kulturell vom Bacillus Löffler. Aus beiden kann man Streptothrixformen auf keine Art erhalten. Beide Bazillen sind durch keine Färbungsmethode zu differenzieren. Die Reaktion von Ernst-Neisser kann nur eine wahrscheinliche, nicht sichere Diagnose geben. Auch die Agglutinationsprobe und die Probe nach Spronk ergeben keine Differenzierung. Die Virulenz ist die einzige, die 2 Bazillen unterscheidende Eigenschaft. Der Xerosebacillus ist nicht virulent, er ist ein pseudodiphtherischer, nicht simildiphtherischer.

---

2) **Vermehrung der Phosphate im Urin bei einigen Augenleiden,** von Lodato.

Es kommen akute Neuritis optica und akute Ophthalmoplegien vor, welche mit einer Störung des Stoffwechsels anfangen. Dieselbe gibt sich durch temporäre Vermehrung der Elimination der Phosphate kund.

---

3) **Neue chirurgische Kur des Trachoms und Pannus cornealis,** von Addario.

(Vgl. Centralbl. f. Augenheilk. 1907. S. 428.)

Juni.

1) **Physikalisch-chemische Untersuchungen über die Linse,** von Scalinci.

Verf. untersuchte die osmotische Koncentration der Linse mit der Methode von Sabbatani (1906), welche sich an die elektrische Leitungsfähigkeit einer Chlornatriumlösung hält, in welche die Linse eingelegt ist. Er fand, daß die isotonische NaCl-Lösung für die Linse etwa 1,25% ist.

---

2) **Gefäßsklerose der Chorioidea,** von Gaglianetti. Mit 1 Tafel.

Verf. beobachtete ophthalmoskopisch einen Fall ausgesprochener Sklerose der Aderhautgefäße bei einem 32jährigen Manne, dessen 31jährige Schwester denselben Befund zeigte.

Juli.

1) **Plasmazellen in der pathologischen Histologie des Auges,** von Lodato. Mit 6 Tafeln.

Verf. fand Plasmazellen bei Chalazion, Frühjahrskatarrh, Trachom, Lepra des Auges, Tuberkulose der Conjunctiva, Dakryocystitis, Pterygium, Staphyloma corneae, Sarkom des Auges und der Orbita, Angioma cavernosum orbitae, Epitheliom der Lider.

---

2) **Die Nachbilder im indirekten Sehen,** von Brunacci.

Verf. kommt experimentell zu dem Schluß, daß die Nachbilder des indirekten Sehens dieselben chromatischen Phasen und Wandlungen durchmachen, wie die des direkten Sehens, nur sind die Farben weniger lebhaft. Diese farbigen Wandlungen des Nachbildes treten auch in der Netzhautperipherie auf und haben somit gar keinen Bezug zu den physiologischen Grenzen der Farbengesichtsfelder.

August.

1) **Trachomkörperchen,** von Lodato. Mit 1 Tafel.

Verf. fand bei Färbung nach Mann extra- wie intracellulär liegende Trachomkörperchen, meist in Gruppen liegend.

---

2) **Conjunctivitis petrificans.** Mit Tafeln, von A. Del Monte.

---

3) **Einfluß der harnsauren Diathese auf die Chorioiditis der Myopen,** von Paltracca.

Beschreibung eines Falles, wo harnsaure Diathese die Ursache schwerer Chorioiditis mit Glaskörpertrübungen in myopischen Augen schien.

September.

1) **Operation des Entropium und der Trichiasis,** von Angelucci.
(Vgl. Centralbl. f. Augenheilk. 1907. S. 425.)

---

2) **Lokale Eosinophilie bei intraokulärem Cysticercus.** Mit 1 Tafel, von Lodato.

Verf. beschreibt den Befund des enukleierten Augapfels. Die Adventitialcyste zeigte ein inneres Stratum mit dicht stehenden eosinophilen Zellen, die aber in Quantität abnehmend sich bis in die äußersten Schichten der Cyste vorfinden. Darauf folgt eine Schicht zahlreicher Riesenzellen, meist vom Typus Langhans, nämlich mit peripher gestellten Kernen. Darauf folgte eine Schicht Bindegewebe.

Verf. fand, daß bei längerem Aufenthalt der zu untersuchenden Stücke in Alkohol sowie bei Einschluß in Paraffin die eosinophilen Granulationen des Zellprotoplasmas nicht mehr sichtbar waren, sondern einer diffusen Rosafärbung des Zellinhaltes Platz machten.

---

3) **Conjunctivitis petrificans,** von A. Del Monte. (Fortsetzung.)

Oktober.

1) **Thyreoidin gegen intraokuläre Blutungen,** von Angelucci. (Vgl. Centralbl. f. Augenheilk. 1907. S. 425.)

---

2) **Conjunctivitis petrificans,** von A. Del Monte. (Fortsetzung.)

---

3) **Exstirpation des oberen Halsganglions,** von Paltracca.

Verf. fand im Gegensatz zu Gasparrini, daß nach uni- und bilateraler Exstirpation des obersten sympathischen Halsganglions bei Hunden, Katzen, Kaninchen keine Verschlechterung des Allgemeinbefindens eintritt, sondern die Tiere bei vollkommenem Wohlbefinden die Operation dauernd überleben.

Er berichtigt auch bei der Besprechung der Technik einige unrichtige Angaben über die Anatomie des Hundes in dem Buche: Ellenberger und Baum 1891.

---

4) **Priorität betreffs des Zusammenhanges der Hornhautkörperchen mit den elastischen Fasern,** von De Lieto Vollaro.

November.

1) **Conjunctivitis petrificans,** von A. Del Monte. (Schluß.)

Nach eingehenden histologischen, bakteriologischen und experimentellen Untersuchungen über einen Fall von Conjunctivitis petrificans Leber bei einer 26jährigen Frau kommt Verf. zu der Annahme, daß diese Krankheitsform durch den Bacillus der Xerose hervorgerufen wird. Das Behring'sche Serum heilt zwar nicht die Krankheit, läßt aber die akuten Anfälle verschwinden. Der Bacillus zeigt im Gewebe wechselnde Morphologie und ist eine Form von Streptothrix.

---

2) **Die Viskosität des Humor aqueus,** von Mastrobuono.

Verf. beschreibt die von ihm angewandte Technik und die experimentellen Resultate, welche die Beobachtungen von Cavazzani und Scalinci vervollständigen.

Dezember.

1) **Die Viskosität des Humor aqueus.** Mit 1 Tafel, von Mastrobuono.

Verf. kommt nach zahlreichen fleißigen Untersuchungen zu folgenden Resultaten: Die Viskosität des Humor aqueus ist verschieden, je nachdem er frisch extrahiert oder 24 Stunden in Flasche mit Glasstöpsel aufbewahrt ist; sie ist größer bei niedrigerer Temperatur, sie gleicht frisch fast der des destillierten Wassers, wächst im Tode, nimmt nur leicht und inkonstant zu durch subkonjunktivale NaCl-Injektionen, beträchtlich hingegen durch subkonjunktivale Adrenalin-Injektionen, noch mehr durch solche von Natrium fluoratum, nimmt auch schnell zu nach intravenösen NaCl und Adrenalin-Injektionen, einseitig nach Unterbindung der betreffenden Carotis communis. Mechanische Reizung eines Auges steigert die Viskosität des Humor aqueus im 2. Auge, der des gereizten Auges koaguliert sofort nach der Entleerung. Nach Exstirpation des obersten sympathischen Halsganglions wächst die Viskosität nach wenigen Stunden, erreicht ihr Maximum nach etwa 30 Stunden, nimmt nach 6 Tagen wieder ab und ist nach 9 Tagen wieder normal. Durch Resektion des unteren Carotisbündels des Halsganglion

wird die Viskosität nicht modifiziert, wohl aber durch Läsion der oberen Zweige des obersten Halsganglion.

---

2) **Verhältnis der Lymphbahnen zu den Augenkrankheiten**, von Lampier.

Erster Teil: Lider, Konjunktiva, Kornea. Verf. gibt zunächst einen Überblick über die anatomischen Verhältnisse der betreffenden Lymphgefäße.

---

3) **Ectropium uveae congenitum**, von Cecchetto.

Beschreibung von 2 Fällen mit 1 Tafel. Die anatomische Untersuchung wurde dadurch ermöglicht, daß in dem einen Falle bei Star-Operation die affizierte Iris exzidiert wurde, in dem zweiten durch perniziöse Anämie der Exitus eintrat.

---

4) **Nachruf für Dr. Ernst Sgrosso**, welcher treuer Mitarbeiter des Archivs war. Er starb in einem schweren Anfalle von Neurasthenie durch Selbstmord.

Peschel.

IV. Rivista Italiana di Oftalmologia, von Parisotti und Antonelli herausgegeben. Jahrgang III. 1907. Nr. 11—12.

1) **Ophthalmologische rudimentäre Stigmata von hereditärer Syphilis**, von Parisotti in Rom.

Auf Grund dieses Befundes, worauf Antonelli seine bekannten Veröffentlichungen machte, konnte Verf. bei einer Unfall-Verletzung (leichte oberflächliche Kalkverbrennung) feststellen, daß die Ursache der Sehstörung vor dem Unfalle bestand.

---

2) **Sympathische Amblyopie**, von Parisotti in Rom.

Bericht über einen okulären Traumatismus, bei dem der Verf. auf Grund seiner Untersuchungen feststellen konnte, daß es sich um Hystero-Traumatismus-Phänomene handelte.

---

3) **Francesco Businelli. Nekrolog**, von Parisotti in Rom.

Jahrgang IV. 1908. Nr. 1—12.

1) **Über eine totale amyloide Degeneration der Konjunktiva**, von Alfieri in Salonicco).

(V. Atti 19. Congr. di Ottalmol. Parma 1907 Ottobre.)

---

2) **Conjunctivitis von Parinaud**, von Dehenne und Baillart.

Beschreibung von 5 Fällen nebst bakteriologischen Untersuchungen mit inkonkludenten Resultaten. Die Verff. weisen auf den tierischen Ursprung der Krankheit hin, finden aber, daß Beziehungen zwischen Fällen einiger verschiedener Tierarten vorhanden sind. Sie glauben an eine allgemeine Krankheit mit einer primitiven Lokalisierung in der Konjunktiva.

---

3) **Beobachtungen über den Durchgang des Fluoresceïns in das Auge**, von Consiglio in Messina.

Aus dem ersten Teile seiner Untersuchungen ergibt sich, daß, um die sogenannte Ehrlich'sche Linie zu erhalten, die ins Blut zu injizierende Fluorescïen-Dosis erhöht werden muß, und daß ihre Erscheinung Vorgängen

der Diffusion und Schwerkraft zuzuschreiben ist. Später wiederholte und bestätigte er die Türk'schen Untersuchungen betreffs des Temperatur-Unterschiedes zwischen verschiedenen Körperteilen. Zuletzt bestätigt er die Wessely'schen Untersuchungen, daß das Fluorescein im hyperämischen Auge schneller und reichlicher erscheint.

---

4) **Über den okularen hysterischen Traumatismus,** von Scimemi in Messina.

Ein medizinisch-gerichtliches Gutachten bewies, daß ein angeblicher Fall von traumatischer Hysterie von angeborenem Astigmatismus abhängig war.

---

5) **Gummöse Keratitis,** von Fruginele in Neapel.

Beschreibung eines Keratitis-Falles bei einem 50jährigen Manne, welcher im Alter von 25 Jahren Syphilis akquiriert hatte. Die korneale Lokalisierung war von plastischer Iritis begleitet.

Einspritzungen mit $HgCl_2$ und JK. Heilung.

---

6) **Betrachtungen über Augenmuskel-Lähmungen und ihre Folgen,** von Antonelli in Paris.

Die alten Lähmungen des Abducens mit einer ziemlich langen Dauer (besonders bei den jungen Individuen) lassen einen konvergenten Strabismus zurück, welcher am Ende die Kennzeichen eines konkomitierenden Strabismus annimmt.

Die Lähmungen des dritten Paares dagegen hinterlassen eine vollständigere Symptomatologie und sind immer von der Insuffizienz der Konvergenz und von dem Strabismus unterschieden. Während der Heilung der Lähmung verbleibt die statische Abweichung (Gleichgewichts-Störung) und die dynamische Störung der binokularen Funktion.

Die Abweichung hängt nicht von einer sekundären Kontraktur ab, sondern beruht auf Tonusverluste des gelähmten Muskels und der Wirkung des antagonistischen Muskels. Die Neutralisierung des zweiten Bildes (auch nach der Lähmungs-Heilung) fordert die Abschaffung der Fixierungs-Überlegung; infolgedessen stellt sich am Ende ein konkomitierender Strabismus ein, von dem ein Teil wahrscheinlich Lähmungs-Phänomenen bei den Kindern zuzuschreiben ist.

---

7) **Experimentelle Untersuchungen über die sympathische Ophthalmie,** von Parisotti in Rom.

Congr. Soc. franç. ophtalm. 1908, Mai.

---

8) **Ergebnis des Besuchs einiger Schulen der Provinz Messina,** von Consiglio in Messina.

Der Verf. besuchte 2225 Schüler, unter denen 99 trachomatös (etwa 4 %) waren. Die größte Zahl fand er in den am Meere liegenden Dörfern und unter den Schülern der untersten elementaren Schulen. Bei 60 % der Trachomatösen betraf die Krankheit auch andre Familienglieder.

---

9) **Einfaches Mittel, binokulares Sehen festzustellen,** von Roche in Marseille.

Man nimmt eine ebene, wenigstens 0,30 cm breite, einförmig gefärbte Tafel und setzt sie in der Augenhöhe mit ihrem Rande an die Nasenwurzel.

Wenn man einen kleinen, runden, weißen Gegenstand etwa 0,25 cm von einem der Seitenränder entfernt setzt und mit einem Auge beobachtet, so ist es unmöglich, mit einem kleinen von den Fingern einer senkrecht niedergelassenen Hand gehaltenen Stäbchen den Gegenstand zu treffen. Ist dagegen das binokulare Sehen vorhanden, so gelingt dieser Versuch sehr leicht.

10) **Syphilis und Myopie,** von Antonelli in Paris.
Congr. Soc. franç. ophtalm. 1908, Mai.

11) **Subkonjunktivale Injektionen,** von Darier in Paris.
Kurzer Bericht über die Wirksamkeit der subkonjunktivalen Einspritzungen mit verschiedenen Substanzen.

12) **Über einen nicht häufigen Ektoparasiten der Augenlider, Ixodes ricinus,** von Gallenga in Parma.
Ein 50jähriger Bauer beherbergte seit einigen Tagen zwischen den Wimpern des unteren Augenlides einen Ixodes ricinus. Der Verf. beschreibt mehrere Eigenschaften dieses Parasiten und erwähnt, daß er fast unbemerkt bleiben dürfte, weil er mit seinem Rüssel keine reizenden Substanzen inokuliert.

13) **Die subkonjunktivalen Einspritzungen in den traumatischen septischen Keratitiden,** von Baroggi in Pavia.
Der Verfasser ist von der günstigen Wirkung dieser Therapie überzeugt auf Grund der klinischen Erfahrungen über 53 Fälle, bei denen die Einspritzungen in der ersten Zeit durchgeführt wurden.

14) **Die Farbenwissenschaft und die Malerei,** von Polack in Paris.
Verf. erinnert gelegentlich einer Veröffentlichung von Prof. Guaita an seine 1900 erschienene Abhandlung.

15) **Miliare gummöse Iritis durch hereditäre Syphilis,** von Scalinci in Neapel.
Beschreibung eines solchen Falles bei einem 14jährigen Mädchen, bei dem mehrere Knötchen auf der Iris vorhanden waren, welche eine tuberkulöse Form vortäuschen konnten. Durch eine reichliche merkurielle Kur wurden die Knötchen resorbiert. Heilung.

16) **Die subkonjunktivalen Einspritzungen,** von Parisotti in Rom.
Klinischer Überblick über diese Kurmethode auf Grund eines von der Journal-Leitung eröffneten Referendum.

17) **Die Naht der Konjunktiva bei den sklero-kornealen Wunden,** von Parisotti in Rom.
Beschreibung einer Methode der Konjunktivalnaht über den Bulbuswunden. Zum Verständnis ist die Lektüre der Originalarbeit nötig.

18) **Bemerkungen zur Myopie-Korrektion,** von Fortunati in Rom.
Verf. ist von der einige Zeit geübten totalen Korrektion der Myopie zurückgekommen. Er übt jetzt partielle Korrektion mit sphärisch-prismatischen Gläsern.

19) **Beitrag zum Studium der traumatischen Panophthalmitis,** von Casella in Pavia.

Ein Kerato-Hypopyon, gefolgt von einer Panophthalmitis. Exenteratio bulbi. In dem eiterigen Material fand Verf. Streptokokken und einen Bacillus mit den Eigenschaften des Diplobacillus von Morax-Axenfeld.

Gallenga.

V. Progresso Ottalmologico. Herausgegeben von C. Addario. Vol. III. 1907—1908. Fasc. 1—12.

1) **Die otitische Pathogenese in der ophthalmologischen Pathologie,** von Cozzolino in Neapel.

III. und IV. Vorlesung. Klinische Konferenzen über die Lähmung des Abducens und über den Nystagmus vestibulären Ursprungs.

---

2) **Chirurgische Kur des Trachoms,** von Scimemi in Messina.

Kongreß für den Kampf gegen das Trachom. Palermo 1906. Siehe Jahresbericht 1907.

---

3) **Histologischer Befund und Pathogenese des trachomatösen kornealen Pannus,** von Addario in Palermo.

Atti de 19en Congr. Associaz. oft. it. Parma Ottobre 1907. Siehe Jahresbericht 1907.

---

4) **Periodische Augenlider-Hyperämie mit fieberhaften Malaria-Anfällen,** von Moscato in Porto Empedocle.

Beschreibung eines solchen Falles in dem Bereiche des ersten und des zweiten Zweiges des Trigeminus durch vasomotorische Störungen. Der Chinin-Gebrauch ließ die speziellen Symptome verschwinden.

---

5) **Doppelte Iris-Verletzung durch indirektes Trauma,** von Cimmino in Neapel.

Ein älterer Mann war zu Boden gefallen, wobei er mit der Stirn gegen eine Stufe schlug. Gequetschte Wunde an der Stirn und an der Wange. Hyphaema. Nach Resorption des letzteren fand man Irido-Dialyse im oberen Teile und unten einen Riß des Sphincter iridis.

---

6) **Chirurgische Kur des Trachoms, besonders des Pannus,** von Addario in Palermo.

Atti Congr. It. Ottalm. Parma. 1907. Ottobre. (Siehe Jahresbericht 1907.)

---

7) **Primäres Syphiloma der Konjunctiva im Fornix,** von Guinta in Messina.

Beschreibung eines klinischen Falles, bei dem die Syphilom-Entwicklung ungefähr 2 Monate nach der Infektion stattfand. Heilung mit der spezifischen Kur.

---

8) **Centrales Dermoid der Kornea beim Meerschweinchen,** von Alessandrini in Rom.

Beschreibung eines solchen Falles mit histologischem Befunde. Nichts Bemerkenswertes.

---

9) **Tiefe Keratitis punctata mit Hypertonie,** von Scalinci in Neapel.

Bei einer 45jährigen Frau machte man die Diagnose von Glaucoma. Der Verf. konnte aber eine solche Diagnose nicht annehmen. Es waren neuralgische Schmerzen des ersten und des zweiten Astes des Trigeminus vorhanden.

Gallenga.

Bibliographie.

1) Die neue Augenklinik der Universität Gent, von van Duyse. Das nach Cloquet's Plänen gebaute Institut bildet mit verschiedenen andren einen Teil des Hôpital civil. Es enthält im Erdgeschoß: Auditorium und Poliklinik, Sammlungszimmer und einen Raum für Sehprüfungen, Operations-, Sterilisations-, Ophthalmoskopie- und Warteraum, Vorratskammer für Verbandstoffe, Laboratorium des Assistenten usw. Im ersten Stock liegt das Laboratorium des Professors, das histologische, bakteriologische, photographische Laboratorium. Die Front geht nach Norden, hierhin u. a. auch der Operationssaal, der natürlich wie die ganze Klinik in jeder Hinsicht auf das modernste, zweckmäßigste und vollständigste eingerichtet ist. Die stationäre Klinik umfaßt 18 Männer- und je 8 Frauen- bzw. Kinderbetten. Die Sammlungen und Laboratorien sind von beneidenswerter Vollständigkeit, der verwöhnteste Forscher findet dort, was er zur wissenschaftlichen Arbeit gebraucht. So bietet die neue Klinik, die ihrem geistigen Vater alle Ehre macht, Gewähr für erfolgreiches klinisches und wissenschaftliches Wirken.

2) Die Behandlung der unreifen Stare, von Schmidt-Rimpler. (Deutsche med. Wochenschr. 1908. Nr. 29.) Außer entsprechender Brillenverordnung kann in vereinzelten Fällen die schon von Arlt empfohlene Jodkali-Behandlung das Fortschreiten der Linsentrübungen aufhalten.

3) Die Granulose im Regierungsbezirk Allenstein im besonderen vom Jahre 1899—1908, von Solbrig. (Klin. Jahrbuch, Jena 1908.) Es sank die Zahl der granulosekranken Schulkinder in % der Gesamtzahl der Schulkinder

1)	im	Kreise	Osterode	von	7,1%	(1899)	auf	2,2%	(1908)
2)	„	„	Allenstein	„	11%	„	„	1,0%	„
3)	„	„	Rössel	„	15,8%	„	„	1,2%	„
4)	„	„	Neidenburg	„	27,7%	„	„	9,6%	„
5)	„	„	Ortelsburg	„	35,8%	„	„	7,5%	„
6)	„	„	Sensburg	„	18,5%	„	„	5,2%	„
7)	„	„	Lötzen	„	21,3%	„	„	2,1%	„
8)	„	„	Johannisburg	„	27%	(1897)	„	4,9%	„
9)	„	„	Lyck	„	15,2%	(1899)	„	1,4%	„

Es ergibt sich aus der bisherigen planmäßigen Bekämpfung ein fast konstantes Sinken der Erkrankungsziffer. Die Zahl der Trachomfälle ist in den 10 Beobachtungsjahren um 78% gesunken! 1899 waren 97% der Schulen verseucht, 1908 nur noch 75%; 1899 waren 19% aller Schulkinder des Regierungsbezirks granulosekrank, 1908 nur 3,9%, davon hatten 1899 8,8% schwere Formen, 1908 war die Zahl auf 1% gesunken. Von den Militärpflichtigen des ganzen Bezirks waren 1898 noch 361 verseucht, 1907 aber nur 82. Neigung zu Rückfällen bestand bei 14% der einmal Erkrankten. Am 1. April 1908 wurden 1800 verseuchte Familien gezählt, davon 1024 mit 2, 489 mit 3, 199 mit 4, 59 mit 5, 19 mit 6, 7 mit 7, 1 mit 8 und 8 gar mit 9 Kranken. Nur die größte Aufmerksamkeit und sehr energische Fortführung der bisher geübten und zweifellos sehr erfolgreichen Bekämpfung vermögen ein erneutes Aufflammen der Seuche bzw. weitere Zurückdrängung zu erzielen. Eine Folge der getroffenen Maßnahmen ist es auch u. a., daß im Bezirk Allenstein von 1899—1908 193 Schulen neu- und 70 umgebaut wurden. Kurt Steindorff.

Übersicht über die Leistungen der Augenheilkunde im Jahre 1908.

Anatomie des Auges: Nach Rochon-Duvigneaud (Arch. d'anat. microsc.) sind die centralen Zapfen 70—75 μ hoch und nehmen von der Mitte nach der Peripherie an Dicke zu; die stäbchenfreie Zone ist 150 μ groß; die centrale Schicht der äußeren Körner ist 8 Lagen von Körnern = 48 μ hoch. Im Centrum fehlen die inneren Körner; 350 μ weit auch die Ganglienzellen. — Bartels (A. f. A.) unterscheidet an den Nervenfasern des Opticus die dünne Markscheide, Achsenfibrillen, das Achsenplasma in den Achsenfibrillen, das mit der Markscheide zusammenhängende Myelo-Achsenstroma und die Fibrillensäume; für jeden Zapfen der Makulagegend sind wahrscheinlich mehrere Fibrillen zur Reizleitung vorhanden; dagegen könnte nur eine Fibrille zugleich mehreren Stäbchen und Zapfen der Netzhautperipherie als Leitung zur Verfügung stehen. Varikositäten der Achsencylinder, die innerhalb der Breite des Achsenfibrillenbildes bleiben, können nicht ohne weiteres als pathologisch bezeichnet werden. — Nach Wetzel (Arch. f. Physiol.) besteht eine Dreiteilung der Zapfenfasern bei Säugetieren nicht. — Klinge (Anat. Hefte) fand, daß bei Haus-Säugetieren die sogen. Brücke'sche Membran und die an dieselbe grenzende Protoplasma-Lamelle in ihrer Gesamtheit den M. dilatat. pup. bilden, der sich aus spindelförmigen Zellen aufbaut, an denen man einen fibrillären und einen protoplasmareichen Teil unterscheiden kann. — Schreiber und Schneider (Münch. med. Woch.) benützten die Methode der Silberimprägnation der Spirochäten auch zur Darstellung des Pigmentes der Uvea und seiner farblosen Vorstufen. — Nach Wolfrum (A. f. O.) existiert bei den höheren Wirbeltieren im Bereiche der Chorioidea eine Muskellage nicht; die unter der Choriocapillaris befindliche Zelllage ist stets als eine Lage von Bindegewebszellen aufzufassen. Der Bau der Aderhaut ist bei allen diesen Tieren, bis auf die mittleren und äußeren Schichten, gleich. — Wolfrum (Ophth. Klinik) hält die Längsstreifung der Chromatophoren des Uvealtraktus nicht für einen Beweis ihrer Muskelnatur; dieselbe kommt dem Protoplasma einer jeden Zelle zu. — Henderson (Trans. of the ophth. Soc.) faßt das Lig. pectin. als ein Geflecht zirkulärer und longitudinaler Skleralfasern um den Schlemm'schen Kanal auf. — Nach Zeeman (Z. M.) gibt es normale Menschenaugen, deren hintere Linsenfläche an der Peripherie eine nach vorn konvexe Krümmung hat. — Wolfrum (A. f. O.): Über Ursprung und Ansatz der Zonulafasern im menschlichen Auge. — Nach Untersuchungen desselben Autors (A. f. O.) ist die Existenz eines Canalis hyaloideus sehr in Frage gestellt, während Stilling (A. f. O.) nachdrücklich für die Existenz eines solchen eintritt. — Nach Schirmer (Bericht d. ophth. Gesellsch.) wird die Tränendrüse vom Sympathicus neben dem Facialis innerviert und zwar als direkten Sekretionsnerven. — Aubaret (Arch. d'opht.) beschreibt die anatomischen Varietäten der Schleimhautfalten der Tränenwege.

Entwicklungsgeschichte, Mißbildungen und kongenitale Affektionen des Auges: Nach Lange (Centralbl. f. Augenheilk.) erfolgt die erste Anlage des Wirbeltierauges von der Medullar-Rinne, des Auges der Wirbellosen direkt

aus der Epidermis fern von der Medullarplatte. — Wolfrum (Z. M.) fand bei einem 5wöchentlichen Embryon, außer der Becherspalte der sekundären Augenblase, noch 3 Einkerbungen am Becherrande, die tiefste lag der Becherspalte gegenüber. — Dedekind (Anatom. Hefte) weist nach, daß alle Augengefäße, die einmal zur Anlage gelangt sind, auch dauernd bestehen bleiben; nur die A. hyaloidea bildet sich zurück. — Juselius (Z. M.) weist nach, daß der Sphinkter iridis sich aus dem vorderen Ektodermblatt der sekundären Augenblase in einem Stadium, wo das Embryon eine Länge von 8—9cm hat, entwickelt und zwar aus Zellen, die nahe der Umbiegungsstelle der beiden Ektodermblätter an der Stelle der künftigen Pupillaröffnung liegen. Die Umwandlung des Ektoderms in Muskulatur erfolgt nahezu gleichzeitig mit dem Übergang des Ektoderms in Pigmentepithel. — Menel (Arch. f. Entwicklungsm. d. Org.) veröffentlicht Beobachtungen über Anadidymi der Forelle, mit selbständiger Linsenbildung ohne jede Spur von Augenblasen. — Gradon (Ophthalmoscope) nimmt an, daß während der Entwicklung eine Abplattung der vorderen Linsenfläche bei Augen stattfindet, die im Ruhezustande für das Fernsehen eingestellt sind. — Szily (Anatom. Hefte) beschäftigt sich mit der Entstehung des fibrillären Stützgewebes im Embryon und seine Beziehung zur Glaskörperfrage; der Glaskörper ist ein in besonderer Richtung spezifizierter Teil des embryonalen Stützgewebes, an dessen Aufbau sich Zellen und Fasern beteiligen. — Nach Wolfrum (Bericht d. ophth. Gesellsch.) ist die Entwicklung der Fovea zeitlich sehr spät gerückt; beim 7. monatlichen Fötus bestehen noch keine Zapfen in der Fovea-Anlage, und im Auge des Neugeborenen ist der foveale Bezirk relativ weniger weit entwickelt, als die übrigen Netzhautschichten. — Nach Lauber (A. f. O.) finden sich die ersten Spuren von retinalem Pigment in der Äquatorialgegend im inneren Teile des äußeren Blattes der sekundären Augenblase. Die Pigmentierung des Netzhautepithels schreitet rascher nach vorn, als nach hinten vor. Sphinkteranlage der Iris im 4. Monate, Ausbildung des Gegensatzes zwischen vorderer Grenzschichte und Stroma im 7. Monat, Iriskrypten im 8. Monat, Pigmentierung der Stromazellen im 9. Monat. — Die Entwicklung der Tränendrüse beginnt nach Cirincione (A. f. O.) in der 10. Woche mit aus der Bindehaut hervorsprießenden knopfförmigen Wucherungen des Ektoderms; Umgestaltung in Keulen, Auswachsen zu soliden, sich später verzweigenden Strängen. Bildung eines fibrillären Septums aus seitlichen Sehnenausbreitungen des Levators und der Tenon'schen Kapsel, welches die Stränge in zwei Teile (orbitale Drüsenportion und Lidportion) teilt; endlich Umwandlung der soliden Stränge in Schläuche mit deutlichem Lumen. — Die Entwicklung des Tränensackes und -Kanals erfolgt nach Mayou (Royal Lond. ophth. Hosp. Rep.) in der Gesichtsspalte, als eine Einstülpung des Epiblastes und zwar zuerst des unteren Endes. — Ask (Anatom. Hefte) bespricht die Entwicklung der Lidränder, der Karunkel der Nickhaut des Menschen und anhangsweise auch die Entwicklung der Tränenableitungswege. — Matys (Arch. f. Anat. u. Phys.) bespricht die Entwicklung und Topographie der Muskulatur der Orbita bei Vögeln. — Nach Witt (Anatom. Hefte) stammen die Sinus frontalis und Cellulae ethmoidales von Anlagen ab, die sich entwicklungsgeschichtlich sehr nahe stehen und einander ersetzen können. — Seefelder (A. f. O.) liefert den histologischen Befund von 3 Fällen von Cyklopia. — Untersuchungen von Mikrophthalmus bringen Pagenstecher (A. f. A.) mit Irismißbildung, Cosmettatos (Ann. d'ocul.) 3 Fälle mit Iriskolobom, Linsentrübung, Hasenscharten usw., Fleischer (A. f. O.) mit Verwachsungen der Retina,

mit dem im Kolobomspalt vorhandenen Mesoderm (Ausbleiben der Lösung des in dem Fötalspalt eingestülpten Mesoderms von dem inneren Blatte der Augenblase) und Landmann (Z. M.) einseitig, bedingt durch Störung der einen Gehirnhälfte bei einem Hühnerembryon. — Peters (Z. M.) beschreibt eine angeborene Defektbildung der Descemet'schen Membran mit unvollkommen ausgebildeter, vorderer, ringförmiger Synechie nebst einer Reihe andrer Entwicklungsstörungen an den Augen. — Derselbe Autor (Z. M.) berichtet über Blaufärbung der Sklera (abnorm dünne Sklera), die er bei 4 Generationen nachzuweisen imstande war. — Fälle von Aniridie veröffentlichen Wernicke (Arch. de Oft. Hisp. Americ.) und Jessop (Trans. of the Ophth. Soc.). — Nach Seefelder (A. f. O.) entstehen die typischen Kolobome und die Kolobome mit Cystenbildung infolge von Störungen des Verschlusses der fötalen Augenspalte durch abnorm lange persistierendes Mesoderm. Für einen Teil der atypischen Kolobome, welche nicht mit Spaltbildungen in Zusammenhang gebracht werden können, gibt die beste Erklärung die Annahme, daß jeder Teil der sekundären Augenblase im embryonalen Leben in abnormer Richtung sprossen könne. — Ulbrich (A. f. A.) beobachtete ein durch eine zarte Membran verschlossenes Iriskolobom; die Membran wirkte wie ein frei arbeitendes Manometer für den wechselnden Druck in der vorderen und hinteren Kammer. — Engelbrecht (A. f. A.) berichtet über 4 Fälle von Irismißbildungen (Kolobome, Dehiscenzen, Irideremien usw.). — Einen Fall von doppelseitiger persistierender Pupillarmembran veröffentlicht Massey (The ophthalmoscope). — Auf die Veränderungen, die in der Sympathicus-Innervation und an der Uvea bei Heterochromia iridum vorkommen können, macht Lutz (Z. f. A.) aufmerksam. — Puccioni (Clin. oculist.) hält die angeborenen Iriscysten nicht für dermoider, sondern ektodermischer Natur. — Einen Fall von nach oben gerichtetem Chorioidalkolobom, umgeben von markhaltigen Nervenfasern beschreibt Derby (Ophthalmology). — Chance (A. f. A. amerik. Ausg.) sah eine angeborene ungewöhnliche Form von partiellem Star bei 4 Mitgliedern einer Familie. — Brown (Ophth. Record): Kindliches Glaukom bei kongenitaler Ektopie und nachfolgender Luxatio lentis. — Morax (N. T. v. Gen.) veröffentlicht einen Fall von persistierender Arteria hyaloidea (braungelber Strang); am Augengrunde waren weder eine Papille, noch Gefäße nachweisbar (intrauterine Entzündung). — Einen ähnlichen Fall beschreibt de Vries (N. T. v. Gen.), nur faßt er die Mißbildung als Cloquet'schen Kanal auf. — Einen wahrscheinlich kongenitalen Defekt der Aderhaut in der Makulagegend sah Reber (Ann. of Ophth.). — Rubert (Z. f. A.) beobachtete 2 Fälle frühzeitiger Entwicklungsanomalie der Sklera in Form ungewöhnlicher Ektasien in der unteren Fundushälfte. — Coats (The Royal Lond. Hosp. Rep.) berichtet über den histologischen Befund von 3 Augäpfeln mit Kolobomen des Sehnerveneintritts (2 Anencephalen und ein Fall von Meningo-Encephalocele). — Sievert (Z. f. A.) sah Geschwister mit Adipositas ohne Deformierung der Schädelbasis, koncentrischer Gesichtsfeld-Einschränkung und Augenspiegelbefund wie bei Retinitis pigmentosa. — Über Fälle von Ankyloblepharon filiforme adnatum berichten Kuborn (A. f. A.), Oppenheimer (A. f. A.), Weill (A. f. A.) und Wintersteiner (A. f. A.). — Eisenstein (Szemeszet) sah ein angeborenes Lidkolobom, bei dem nach Masern entsprechend dem Kolobom umschriebene Kerektasie auftrat. — Nach Natanson (A. f. O.) gehen die angeborenen serösen Lidcysten stets mit mangelhafter Entwicklung des Bulbus einher; die Außenschichte besteht aus Bindegewebe, die Innenschichte aus

der gegen die Norm verkehrt gelagerten Netzhaut; es lassen sich 2 Gruppen unterscheiden; die erste mit Mikrophthalmus aus der sekundären Augenblase entstanden, die zweite, mit Anophthalmus aus der primären Augenblase hervorgegangen. — Leblond (Arch. d'opht.). sah ein kongenitales Entropium infolge von Hypertrophie der Pars ciliaris des Musc. orbicularis. — Calderaro (La clin. ocul.) beschreibt ein riesenhaltes Dermoid im Unterlid, das er auf epiblastischen Einfluß im Moment der Entwicklung des Unterlides zurückführt. — Green (The ophth. Record) beobachtete Mangel des Abducens mit Retraktion des Bulbus bei Adduktion. — Fälle von angeborener Tränensackfistel veröffentlichen Tyson (Arch. of ophth.) und Löhlein (A. f. A.), letzterer mit histologischem Befund. — Bertram (A. f. A) beschreibt einen Fall von angeborenem doppelseitigem Exophthalmus infolge von Verkleinerung der Orbita durch frühzeitige Verknöcherung der Nähte.

Physiologie des Auges. Nach Abadie (Arch. d'opht.) verläßt das Kammerwasser nicht durch Filtration die Vorderkammer, sondern stellt einen mehr oder weniger ständigen Teil der Augenflüssigkeiten dar. — Rissling (A. f. A.) hat bei einigen Tieren den osmotischen Druck des Kammerwassers und der Glaskörperflüssigkeit nach der Hamburger'schen Blutkörperchenmethode bestimmt. — Mastrobuono (Arch. di Ottalm.) veröffentlicht das Resultat seiner Bestimmung des Gehaltes des Hum. aq. an Proteïnsubstanzen durch dessen Dichtigkeit mittels des modifizierten Ostwalt'schen Viskosimeters. — Passord und Henderson (The ophth. Rev.) haben nach Durchschneidung des Halssympathicus auf der betreffenden Seite eine engere Pupille erhalten, die auf Kokaïn nicht mehr reagierte. — Hess (A. f. A.) gibt Methoden an, um zur Auslösung des Pupillenspieles verschiedenene Netzhautbezirke mit gleich großen und gleich hellen Lichtflächen abwechselnd zu belichten und andrerseits durch Änderung der Lichtstärke der einen Reizfläche unabhängig von der andren von Netzhautbezirken von verschiedener motorischer Erregbarkeit die Reizflächen isokinetisch zu machen. — Derselbe Autor (A. f. A.) setzt seine Untersuchungen über das Sehen der Tag- und Nachtvögel und über das Pupillenspiel derselben bei verschiedenen Adaptionszuständen unter dem Einflusse von Lichtern verschiedener Wellenlänge fort. — Langsfeld (Zeitschr. f. Sinnesphys.) erhielt bei seinen Versuchen, um eine Erklärung für die bei manchen Personen vorhandene auffallende Größe der Pupillen zu finden, keine verwertbaren Resultate. Eine Beziehung zwischen Lichtsinn und Pupillenweite war nicht sicherzustellen. — Leplat (l'Opht. prov.), Apparat zur Messung des Pupillenabstandes. — Cordeiro (Zeitschr. f. Sinnesphys.) bezeichnet die Plättchen der Außenglieder der Zapfen als elastische Körper mit eigener Schwingungsperiode, die fähig sind, diese Periode oder deren Vielfaches aufzunehmen. — König (Zeitschr. f. Sinnesphys.) stellt die Hypothese auf, daß der Sehpurpur eine kolloidale Sustanz darstelle, die an die belichteten Stellen wandere und dann auf Stäbchen und Zapfen drücke, so daß das Sehen als ein besonders fein organisiertes Tasten aufgefaßt werden könnte. — Quantitative Untersuchungen über die Bleichung des Sehpurpurs in monochromatischem Lichte ergaben Trendelenburg (Abhandl. z. Phys.) eine weitgehende Koinzidenz der Kurve der Bleichungswerte des Kaninchensehpurpurs mit der Kurve der Dämmerungswerte des menschlichen Auges. — Sisson (Ophthalmology) glaubt, daß auch der Sehpurpur dazu diene, die Seh-Epithelien vor den schädlichen Sonnenstrahlen zu schützen. — Nach Klein (Arch. f. Anat. u. Phys.) beruht das Druckphosphen nicht auf mechanischer Reizung der Stäbchen und Zapfen. Das Wegreiben des Druckphosphens läßt

auf Dis- und Assimilation einer hypothetischen Substanz schließen. — Kries (Abhandl. d. Phys.) gibt einen Apparat zur Mischung reiner Lichter an. — Stigler (Arch. f. Phys.) nimmt an, daß als zeitliche Unterschiedsschwelle die geringste Differenz zwischen zwei Expositionszeiten, während welcher derselbe Lichtreiz noch merklich verschiedene Helligkeitsempfindungen hervorruft, gilt. Untersuchungen mit binokularen fokalen Reizen bei Hell-Adaption wurden angestellt. — Kries und Boswell (Abhandl. z. Phys.) berichten über die zur Erregung des Sehorgans erforderlichen Energie-Mengen. — Boswell (Zeitschr. f. Sinnesphys.) stellt, im Anschlusse an die von Kries gefundenen Werte, welche sich auf die dunkeladaptierte Netzhautperipherie beziehen, als kleinste Werte für die foveale Beobachtung zur Erregung des Sehorgans erforderliche Energiemengen $28{,}7 \cdot 10^{-10}$ fest. — Ferentinos (Ophth. Klinik) bezeichnet zur Entstehung des Dunkelsinnes eine Projektion des Reizes aus der Seele als unentbehrlich; der Ausgangspunkt dieses Reizes liegt in der empfindenden Membran in den Stäbchen und Zapfen. — Best (A. f. A.) teilt eine Beobachtung mit, die beweist, daß man auch die Netzhautperipherie bei Anwendung der klinisch üblichen Lichtintensitäten als reflexempfindlich anzusehen hat. — Wadsworth (Ann. of. ophth.) bespricht den Einfluß, den die Farben auf das Nervensystem nehmen. — Brenner (Arch. f. Phys.) nimmt in bezug auf die Theorie der Gegenfarben an, daß in jeder der 3 Sehsubstanzen je ein einziger umkehrbarer photochemischer Vorgang verläuft, der nach der Richtung und Geschwindigkeit die Lichtempfindung bedingt. — Nach Augier (Abhandl. z. Phys.) steigt der Schwellenwert eines farbigen Feldes, wenn seine Helligkeit durch Kontrastwirkung herabgesetzt wird; wird aber die eigene Intensität des farbigen Feldes vermindert, so sinkt der Schwellenwert. — — Guttmann (Zeitschr. f. Sinnesphys.) bezeichnet die sogen. anomalen Trichromaten als Farbenschwache und sondert sie in Rot- und Grünschwache. Alle Schwellen der Farbenempfindungen sind bei ihnen abnorm erhöht. — Silfvast (Skand. Arch. f. Phys.) fand, daß die Sehschärfe für rotes und grünes Licht in der Fovea gleich groß ist, wie für weißes Licht, daß aber für blaues Licht die Sehschärfe kleiner ist. — Boltunow (Zeitschr. f. Sinnesphys.) hebt hervor, daß der Sehschärfenunterschied für Rot und Grün bei großen Helligkeiten auf Aberration bzw. Irradiation. bei geringen Helligkeiten auf einem physiologischen Grunde beruhe. — Nach Kries (Abhandl. z. Phys.) ist die Verschmelzungsfrequenz des Farbenblinden gleich der des dunkeladaptierten trichromatischen Auges. — Nach Köttner (A. f. A.) kommt erworbene Violettblindheit nur bei Netzhauterkrankung vor und hat ihren Grund in exsudativen Vorgängen derselben. — Raehlmann (Ophth. Klinik) empfiehlt Autochrom-Photographien zur Prüfung des Farbensinnes. — Zur Prüfung des Farbensinnes beim Eisebahn- und Marinedienst sollen nach Rosmanit (Wiener klin. Wochenschr.) nur Nagel's Tafeln (event. Anomaloskop) verwendet werden. — Nach Angelucci (Rec. d'oph.) stellen farbenblinde Maler Lichtwirkung durch Rot, dunkel durch Grün dar; Mißbrauch von Violett, Übertreibung der Lichteffekte bei Grün, übertriebene Polychromie bei der Darstellung von Braun. — Nach Viale (Ann. di Ott.) zeigen Daltonisten in ihrer Netzhaut beständig den Zustand, den ein normales Auge unter der Erregung durch das rote Licht aufweist. — Ruppert (Zeitschr. f. Sinnesphys.) schließt aus der Überlegenheit der Bewegungsempfindlichkeit der Netzhautperipherie gegenüber der indirekten Sehschärfe, daß der Eindruck von Bewegungen eine Empfindung sui generis darstelle, das Distinktions- und Bewegungsempfindlichkeit kaum auf denselben anatomischen und

physiologischen Grundlagen beruhen. — Tschermak (Arch. f. Phys.) führt für die einzelnen Sinnesgebiete aus, daß der Simultankontrast keineswegs auf den Licht- und Farbensinn des Auges beschränkt ist. — Guillery's Versuche (A. f. A.) über die Schnelligkeit der Formenwahrnehmung ergeben, daß die Anforderungen, welche das Erkennen verschiedener Buchstaben an das Sehvermögen stellen, je nach der Wahl des betreffenden Buchstabens höchst verschieden sind. — Untersuchungen über Sehschärfe und den Beziehungen der perzipierenden Elemente zu den Dimensionen der Objekte hat Pergens (Ann. d'ocul.) vorgenommen. — Berger (Rev. gen. d'opht.) hat ein Stereoskop zur Prüfung der centralen Sehschärfe angegeben. — Hertzell (Berliner klin. Wochenschr.) bespricht eine neue Methode der Untersuchung des Augenhintergrundes mittels Durchleuchtung der Orbita von der Nasenrachengegend aus. — Fridenberg (Arch. of ophth.) verwendet für die Spiegelung der vorderen Fundusteile die Sachs'sche Durchleuchtungslampe während des Ophthalmoskopierens. — Ulrich (Z. M.) hat den elektrischen Augenspiegel mit einer Taschenlampe versehen. — Wolff (A. f. A.) veröffentlicht Mitteilungen über Schattendrehung und Schattenlauf und astigmatisches Gesichtsfeld in der Skiaskopie. — Grützner (Arch. f. Phys.) bestätigt, daß bei Durchleuchtung der nasalen Hälfte der Sklera die Lichterscheinung temporalwärts, bei Durchleuchtung der temporalen Hälfte aber ebenfalls temporalwärts lokalisiert wird. — Aschner (Wiener klin. Wochenschr.) konnte einen Reflex vom Auge auf den Kreislauf und die Atmung (Verschwinden des Radialispulses bei Druck auf das Auge) nachweisen. — Nach Feilchenfeld (Centralbl. f. Augenheilk.) ist der Blendungsschmerz eine elementare Körperempfindung, die im Gegensatz zu den Gefühlen excentrisch, im Gegensatz zu den übrigen Empfindungen nicht objektiviert wird. — Nach Savage (The ophth. Rec.) müssen die Augenmuskeln im Interesse des Einfachsehens und genauer Orientierung im Raume die Augen so stellen, daß die zwei Sehachsen und die beiden horizontalen Netzbautmeridiane stets in der primären Horopterebene sich befinden, und daß die zwei Sehachsen sich in irgend einem Punkte des Horopters schneiden. — Roche (Ann. d'ocul.) empfiehlt zum Nachweis des Bestandes von binokularem Sehen in der Entfernung von 25 cm einen auf einer Fläche angebrachten kleinen kugelförmigen Gegenstand rasch mit der Spitze eines Federmessers berühren zu lassen. — Krusius (A. f. A.) bespricht die Messung der Fusionsbreite. — Schwarz (Deutsche med. Wochenschr.) hält den hinteren und unteren Teil des linken Gyrus angularis und den vordersten Teil der 2. Hirnhauptwindung für den Sitz des optischen Buchstaben- und Wortgedächtnis. — Lourié (Neurol. Centralblatt) weist nach, daß an der Kleinhirnoberfläche Centren für die Bewegungen der Augen bzw. der Gesichtsmuskulatur nicht vorhanden sind.

Experimentelle Pathologie, pathologische Anatomie und Bakteriologie. Nach Rissling (A. f. A.) kann bei ein und demselben Tiere der osmotische Druck der intraokularen Flüssigkeit gleich, größer oder kleiner sein, wie der des Serums. — Wessely (A. f. A.) bringt experimentelle Untersuchungen über den Augendruck sowie über quantitative und qualitative Beeinflussung des intraokularen Flüssigkeitswechsels, mittels graphischer Registrierungsmethode. — Nach Schimanowsky (West. ophth.) beeinflußt weder die dauernde Reizung des Gangl. suprem. des Halsteiles des Sympath., durch Ligatur erzeugt, noch die Exstirpation desselben den Binnendruck. — Guillery (A. f. A.) prüfte die Bedeutung des Anästhetica für die Behandlung der durch Ätzgifte entstandenen Hornhauttrübung. — Nach

Hertel (A. f. O.) ist die elektrische Leitfähigkeit des Kammerwassers gleich der Serumleitfähigkeit desselben Tieres, nach Abzug des Einflusses des Eiweißgehaltes des Serums; Punktion und entzündliche Prozesse vermindern die Leitfähigkeit; die Leitfähigkeit des Bulbus schwankt bei Individuen derselben Spezies innerhalb enger Grenzen. — Bach (Z. f. A.) beschäftigt sich mit der Pathologie der Lichtverengerungsbahn, der Pupillenerweiterungsbahnen und mit der Schilderung der reflektorischen Starre. — Levinsohn (Berliner klin. Wochenschr.) verlegt den Sitz der Erkrankung bei Miosis mit reflektorischer Pupillenstarre in den Sphinkterkern, der aus 2 Teilen bestehend gedacht wird; einen, der den Lichtreiz in Sphinkterkontraktion umsetzt und einen, der den akkommodativen Reiz überträgt. — Laqueur (A. f. O.) bespricht die Prüfung des Verhaltens der Pupille unter pathologischen Verhältnissen. — Nach Teich (Bericht d. ophth. Gesellsch.) bewirken auch steril in den Glaskörper gebrachte animalische Gewebsteile daselbst Entzündung (einfache seröse oder serös-eitrige). — Tschirkowsky (A. f. O.) konnte bei Kaninchen nach Einbringung des Dysenterietoxins p. viam internam eine endogene toxische Conjunctivitis nicht mit Sicherheit erzielen. — Ingersheimer (Bericht d. ophth. Gesellsch.) weist experimentell nach, daß Atoxyl sowohl bei direktem Kontakte, als auch vom Blute aus eine Degeneration der Netzhautganglienzellen und des Opticus hervorrufen kann. — Stargardt (Bericht d. ophth. Gesellsch,) liefert experimentell den Beweis, daß der Ikterus allein, wenn keine Pigmentveränderungen vorliegen, auf die Sehpurpurbildung keinen Einfluß nimmt. — Consiglio (Riv. ital. di ott.) stellt Versuche über den Übergang des Fluorescins aus dem Blute in die Vorderkammer, namentlich in bezug auf die Ehrlich'sche Linie an. — Leber (Deutsche med. Wochenschr.) konnte als echte Toxinwirkung der Trypanosomen tiefsitzende Hornhautentzündung feststellen. — Happe (Bericht der ophth. Gesellsch.) liefert experimentell den Nachweis, daß Deutschmann's Hefe- und Diphtherieserum bei Augeninfektionen keine günstige Wirkung aufweise. — Nach Baquis (A. f. O.) reizt bei schwerer Cyanose das an Kohlensäure reiche Blut des Bulbarcentrum und dieses reagiert auf diesen Anstoß vermittelst starker Vasokonstriktionen, von denen auch die Netzhautarterien betroffen werden; durch Verlegung des Irido-Kornealwinkels kann es auch zu Glaukom und zu Berstung des Bulbus kommen. — Nach Fleischer (Bericht d. ophth. Gesellsch.) haben die cytologischen Untersuchungen der Cerebrospinal-Flüssigkeit bei Augenkranken keine brauchbaren Resultate gegeben. — Hessberg (A. f. O.) hat sich die Braunstein'sche Methode zur Prüfung der Verschmelzungsfrequenz bei Augenhintergrundserkrankungen nicht bewährt. — Pflugk (A. f. O.) hat durch Einspritzungen von Jodkali eine Hemmung der Wucherung des Kapselepithels an der Naphthalinlinse des Kaninchens nachweisen können. — Fuchs (A. f. O.) studierte das Verhältnis der vorderen Synechie zur Hypertonie an solchen Fällen von vorderer Synechie, wo es noch nicht zu Drucksteigerung gekommen war. — Nach Kuschel (Z. f. A.) beruhen die Störungen im hydrostatischen Regulierungsapparate des Auges auf Verringerung der elastischen Eigenschaften der statischen Gewebe, auf pathologischen Veränderungen sowie auf Kombinationen beider Zustände. — Derselbe Autor (Z. f. A) bezieht die Gesichtsfeldstörungen bei Glaukom in erster Linie auf Dehnungsatrophie der Sehnervenfasern im Bereiche der Papille. — Zur Nedden (Berichte der ophth. Gesellsch.) stellt experimentell fest, daß zwischen Nierensubstanz und den innersten Netzhautschichten spezifische verwandtschaftliche Beziehungen

bestehen; beiden sind gewisse Eiweißgruppen gemeinsam. — Shiba (Z. M.) hat bei Kaninchen durch Jodeinspritzungen in die Niere Nierenentzündung erzeugt, die zu Netzhautveränderungen führte. — Leber (Bericht d. ophth. Gesellsch.) tritt für die Retraktionstheorie betreffs des Zustandekommens der Netzhautabhebung ein; der den spontanen Netzhautablösungen zugrunde liegende Prozeß scheint vom Ciliarkörper auszugehen. — Hippel (A. f. O.) sucht die Einwände, die gegen die Leber-Nordenson'sche Theorie die Entstehung der Netzhautablösung betreffend vorgebracht wurden, zu widerlegen und tritt für dieselbe ein. — Lagrange (Arch. d'opht.) fand bei Conjunctivitis vernalis fast die ganze Kornea getrübt; als charakteristisch bezeichnet er die Anhäufung eosinophiler Zellen im subepithelialen Gewebe. — Meyerhof (Z. M.) bezeichnet die bei älteren Trachomen vorkommenden Randgrübchen als Resultat von echten Trachomfollikeln im Pannus. — Nach Addario (Progr. Oftalm.) treten bei Trachom am Tarsus zunächst entzündliche Veränderungen auf; Übergreifen des trachomatösen Prozesses von der Konjunktiva her, oder Verdrängung tarsaler Drüsen durch Follikel usw. findet nicht statt. Stets bleibt eine feine Bindegewebsschichte zwischen Konjunktiva und Tarsus. — Über 3 Fälle von Papillom der Karunkel berichtet Gutmann (Z. f. A.), über ein melanotisches Epitheliom der Karunkel Aurand (Rev. gen. d'opht.). — Gabrielidès (La clin. opht.) liefert den histologischen Befund einer proliferierenden Tarso-Conjunctivitis. — Cabannes (Ann. d'ocul.) den histologischen Befund von 3 Fällen erworbener Cysten der Bindehaut. — Bartels ((Z. f. A.) beschreibt einen Tumor der Bindehaut mit Follikeln und Schleimcysten, die Ähnlichkeiten mit Manz'schen Drüsen darboten. — Dejone (Z. M.) gibt den Befund von 2 Fällen von Lymphangioma cavernosum der Konjunktiva und Orbita in einem Falle mit isolierten lymphangiomatösen Herden an der Wange und Lymphangiektasien am Gaumen. — Emanuel (Z. M.) macht auf die Analogie der melanotischen epibulbären Tumoren zu Neurofibromen aufmerksam. — Lauber (Z. f. A.) liefert den histologischen Befund und die Bestätigung der Diagnose durch denselben bei 2 Fällen von Melanosarkom der Bindehaut. — Napp (Z. f. A.) gibt die Beschreibung zweier Bindehautgeschwülste eines Carcinoma sarcomatodes und eines reinen Carcinom. — Pascheff (A. f. O.) lenkt die Aufmerksamkeit auf Geschwülste, die in der Bindehaut und besonders selbständig an der Hornhaut vorkommen; sie zeigen adenoide Struktur und sind aus Plasmazellen gebildet. — Nach Schütz und Videky (Wiener klin. Wochenschr.) ist nur ein Teil der phlyktänulären Augenerkrankungen tuberkulösen Ursprungs; ein Teil fußt auf exsudativer Diathese. — Urmetzer (A. f. O.) berichtet über Entwicklung von Epithelcysten, die durch Einsprossung des Epithels von der Bulbusoberfläche entstanden waren. — Truc und Bonnet (Rev. gén. d'opht.) veröffentlichen einen Fall von cystischem Pterygium, das die halbe Hornhaut deckte. — Brückner (A. f. A.) liefert klinische Studien über Hornhautgefäße. — Marx (Z. M.) gibt den histologischen Befund eines Falles von Brandblasenbildung der Hornhaut durch geschmolzenes Blei; Nekrotisierung der Sklera. — Über ein Hornhautgeschwür trophischer Natur bei Trigeminusneuralgie und ein Fremdkörpergeschwür mit Zerstörung der Hornhaut berichtet Paucvast (The ophth. Rec.). — Über ein Ulc. intern. corneae mit Zerstörung des Endothels und der Descem. Membrane Bietti (Ann. di Ott.). — Über ein Geschwür der Hornhauthinterfläche mit anatomischem Befund Hippel jun. (A. f. O.). — Über Rupturen der Bowman'schen Membrane eines Auges mit Blutung in die vordere Kammer und Drucksteigerung

Newolina (Z. M.). — Über multiple isolierte Risse der Descemet'schen Membran, bei einer Zangengeburt entstanden Rupprecht (Z. M.). — Über Untersuchung einer Hornhautgeschwulst, die den Befund eines Pannus degenerativus ergab, berichtet Bietti (Z. M.). — Über ein Papillom der Kornea Smith (Ophthalmology). — Handmann (Z. M.) führt chronische periphere Rinnenbildung an der Kornea auf einen Degenerationsprozeß der Grundsubstanz zurück. — Goldzieher (Szemészeti L.) zählt die bandförmige Trübung der Hornhaut zu den regressiven Metamorphosen. — Sauvineau und Morax (Ann. d'ocul.) liefern den anatomischen Befund eines Falles lepröser Hornhautentzündung. — Nach Posey (The ophth. Rec.) sind im Interstitium liegende gelblichweiße, käsige, gefäßlose Herde für Kornealtuberkulose charakteristisch. — Villemonte de la Clergie (Arch. d'opht.) beschreibt eine Kornealtuberkulose ohne manifeste Tuberkulose. — Bietti (Ann. di Ott.) eine ringförmige Skleritis mit Entzündung des Uvealtraktus tuberkulösen Ursprungs. — Arbeiten über Iriscysten liegen von Juselius (Z. M.), Puccioni (La clin. ocul.) und Carlini (Ann. di Ott.) vor. — Michel (Z. f. A.) fand als Zeichen geheilter Iristuberkulose Bildung eines Bindegewebshäutchen, das das Pigment des hinteren Irisblattes durchschimmern und daher Lücken erkennen läßt. — Eine unpigmentierte Neubildung des Irisstromas beschreibt Wintersteiner (A. f. O.) als perivaskuläres Endotheliom. — Ein von der Pars iridica und ciliaris retinae ausgehendes Gliom der Iris Weekers (Z. M.). — Über Aderhautsarkome berichten Jess (A. f. O.), Ginsberg (A. f. O.) und Reis (Z. f. A.), in den von letzteren veröffentlichten Fällen handelt es sich um das gleichzeitige Vorkommen von intraokularen Blutungen und verborgenem Aderhautsarkom. — Fälle von metastatischem Aderhautkrebs veröffentlichen Lafon (Rec. d'opht.) und Nacht u. Weisshaupt (Z. M.). — Eine Arbeit über Wucherungen und Geschwülste des Ciliarepithels liegt von Fuchs (A. f. O.) vor. — Calderaro (La clin. opht.) konstatierte bei einer extrahierten Morgagni'schen Katarakta ein absolutes Fehlen jeder Spur des Epithels der vorderen Kapsel. — Bei einem angeborenen Kapsulolentikularstar fand Del Monte (Arch. di Ott.) schollenförmige amyloide Entartung der Katarakta. — Possek (Wiener klin. Wochenschr.) tritt für die Cytotoxintheorie Römer's, den Altersstar betreffend, ein. — Ilroy (The Royal Lond. ophth. Hosp. Rep.) fand im Gegensatze zu Fuchs bei sympathischer Ophthalmie ein viel reichlicheres Vorkommen der sogenannten Plasmazellen. — Botteri (A. f. O.) weist nach, daß es eine spontane chron. Iridocyclitis gibt, die unter dem histologischen Bilde einer sympathisierenden Entzündung verläuft. — Beiträge zur pathologischen Anatomie und Pathogenese des Glaukoms liefert Levinsohn (A. f. A.). — Anatomische Untersuchungen seltener Fälle von akutem Glaukom bringen Brown-Pusey (Arch. of ophth.) und Knapp (Arch. of ophth.). — Gilbert (A. f. O.) bespricht die Entstehung des degenerativen Pannus bei glaukomatös getrübten Hornhäuten. — Nach Schnabel (Z. f. A.) ist jede pathologische Exkavation, die ophthalmoskopisch gesehen wird, eine glaukomatöse; die Lamina cribrosa liegt stets an normaler Stelle; die glaukomatöse Sehnervenexkavation ist eine atrophische Exkavation. — Nach Elschnig (A. f. O.) tritt eine atrophische Exkavation durch einfachen Sehnervenschwund nicht in Erscheinung, weil an dem Schwunde der Nervenfasern das Stütz- und Bindegewebe nicht teilnimmt. Die einzige Art von Sehnervenatrophie, welche zur Bildung einer randständigen und am Rande steilwandigen Exkavation führt, ist die glaukomatöse Sehnervenatrophie. — Nach Schmidt-Rimpler (A. f. A.) ist die kavernöse

Sehnervenatrophie charakteristisch für Glaukom. — Tschirkowsky (Z. M.) weist nach, daß das pathol.-anatomische Substrat bei Glaukom in Augen mit albuminurischen Veränderungen hauptsächlich in einer Affektion der Gefäße besteht. — Watanabe (Z. f. A.) hat eine Anzahl glaukomatöser Augen auf den Befund im Kammerwinkel und am Sehnerven untersucht. — Stock (Z. M.) fand bei der anatomischen Untersuchung hochgradig kurzsichtiger Augen mit chorioiditischen Veränderungen lakunäre Sehnervenatrophie wie bei Glaukom. — Klauber (A. f. A.) gibt den Befund eines Falles von Hämophthalmus mit Bindegewebsbildung und Eisenablagerung. — Bagh (Z. M.) glaubt, daß bei Retinitis pigmentosa die primäre Affektion im Neuroepithel zu suchen ist. — Ginsberg (Z. M.) fand bei der Untersuchung eines Falles von Retinitis pigmentosa geringe Veränderungen an der Aderhaut, dagegen schwere Schädigung des Pigmentepithels und der Netzhaut. — Einen Fall von Embolia arteriae centralis retinae bei Endocarditis ulcerosa hat Früchte (Z. M.) anatomisch untersucht und bestätigt gefunden, daß es sich um eine richtige Embolie gehandelt hat. — Über Netzhautgliom berichten Hoffmann (Bericht der ophth. Gesellsch.) und Knape (A. f. A.). — Reis (Z. f. A.) beschreibt Grubenbildungen an der Papilla n. opt. (Dehiszenzen der Lamina cribrosa). — van den Borg (Z. M.) veröffentlicht Fälle von Papillitis im Anschlusse an Erkrankungen des vorderen Teiles des Auges. — — Small (The ophth. Rec.) hat wegen Verdacht auf Fremdkörper enukleiert und in dem Auge einen Tumor über der Papille, den er als Hypernephroma auffaßt, gefunden. — Einen Fall von gliomatöser Entartung des Opticus beschreibt Fischer (A. f. A.). — Von 4 Fällen von Hämatom der Opticusscheiden gibt Rollet (Rev. gen. d'opht.) den histologischen Befund. — Reis (A. f. O.) liefert den Befund eines Falles von Herausreißung des Sehnerven auf der Höhe der Lamina cribrosa. — Nach Behse (A. f. O.) entsteht der Conus im myopischen Auge in den meisten Fällen durch cirkumskripte Aderhautatrophie und Pigmentepithelschwund; die atrophischen Herde sind Folge von Dehnung der Bulbushüllen, bedingt durch verminderte Resistenz der Sklera. — Best (Bericht d. ophth. Gesellsch.) fand in einem Falle von centraler Erblindung in den beiderseitigen Sehsphären diffusen Glykogengehalt der Hirnrinde und starke Glykogeninfiltration der Gefäßscheiden. — Rönne (Hospitalstid.) veröffentlicht einen Fall von assoziierter Blicklähmung mit Veränderung des hinteren Längsbündels und intakten Augenmuskelkernen. — Goerlitz (Z. M.) einen Fall von traumatischer Cyste der Tränendrüse mit narbigem Verschluß eines Teiles eines Ausführungsganges. — Weigelin (Z. M.) einen Fall von Chondrosarkom der Tränendrüse; Exstirpation; kein Rezidiv. — Nicolai (Ned. Tijd. v. Gen.) fand bei der histologischen Untersuchung eines als Keloid diagnostizierten Lidtumors ein Rankenneurom. — Calderaro (Clin. ocul.) fand bei einem Dermoid des Unterlides die Epithelschichte reich an Keratoelaidinkörner. — Pinkus und Pick (Deutsche med. Wochenschr.) stellen fest, daß das Xanthoma der Lider, wie das X. diabetic. und das tumorartige Xanthoma, doppelbrechende Substanzen aufweisen, die ein Cholestearinfettsäureester darstellt und aus dem Blute abgelagert wird. — Einen Fall von Fibromatose der Nervenscheiden der Augenlider mit einer Hemmungsmißbildung des rechten Unterarmes veröffentlicht Fischer (A. f. A.). — Einen Fall von multipler Neurofibromatose mit hereditärer Veranlagung, Veränderungen an den Lidern und kleinen Hauttumoren Marx (Z. f. A.). — Den histologischen Befund eines Granuloms des freien Lidrandes mit Übergang in ein Epitheliom liefert Cosmettatos (A. f. A.). — Wagenmann

(Z. M.) berichtet über ein Rezidiv eines Melanosarkoms der Orbita, 11 Jahre nach der Enukleation. — Lodato (Arch. di Ott.) über ein kavernöses Angiom der Orbita mit einer großen Zahl von Mastzellen in den peripheren Teilen der Geschwulst. — Lamm (Bericht d. Stockholmer Augenklinik) über ein Lymphangiofibro-Sarkom zwischen Augapfel und Augenhöhlenrand. — Ewetzky (West. ophth.) über ein angeborenes Orbitalteratom. — Bossalino (Ann. di Ott.) über ein abgekapseltes kavernöses Fibroangiom der Orbita. — Fehr (Centralbl. f. Augenheilk.) über ein Lymphangioma cavernosum der Orbita mit sarkomverdächtigen Stellen. — Lapersonne (Arch. d'opht) über Angiofibrom der Orbita. — Muetze (Ann. of ophth.) über ein Sarkom der Orbita, vom Periost des inneren Orbitalrandes ausgehend. — Alt (The Americ. Journ. of ophth.) bespricht einen Fall von Schußverletzung mit Zertrümmerung des Orbitaldaches, eitriger Meningitis und Lochbildung in der Makula. — Baldenweck (Ann. d'ocul.) gibt die Wege an, auf denen bei Mittelohrentzündung das Ganglion Gasseri und der Abducens ergriffen werden. — Kitamura (Z. M.) veröffentlicht 2 Fälle von metastatischer Ophthalmie; einen Fall bei septischer Allgemein-Infektion infolge von Angina, der zweite Fall im Anschlusse an eine otogene Sinusthrombose. — Oishi (A. f. A.) 2 Fälle von Durahämatom bei Diabetes und bei Schädelbasisfraktur. — Scholtz und Vernies (Z. M.) fanden als Erreger der Conjunctivitis Diplobazillen, Koch-Weeks'sche Bazillen, Pneumokokken, Staphylokokken, Gonokokken, Friedländer-Bacillus, Streptokokken und Xerosebazillen. — Mende (St. Petersburger med. Wochenschr.) erhielt in der größeren Mehrzahl von Konjunktivitiden keine deutlichen bakteriologischen Befunde; nur die geringere Zahl ergab Koch-Weeks'schen Bacillus, Diplobazillen, Morax-Axenfeld, Gonokokken, Pneumokokken, Streptokokken und eine Zahl nicht klassifizierbarer Keime. — Tschirkowsky (A. f. O.) brachte verschiedene Toxine in den Bindehautsack des Kaninchen, von denen nur Diphtherietoxin unzweifelhaft eine spezifische Entzündung hervorrief. — Kee (The ophth. Rec.) fand im Sekret von phlyktänulärer Conjunctivitis bei 6 Fällen als zufälligen Befund Diplobazillen. — Wakisaka (Nippon, Gonkasaski) berichtet über eine epidemische Conjunctivitis (Koch-Weeks'sche Bazillen). — Rosenhauch (Z. M.) über Influenzabazillen bei eitriger Conjunctivitis, ohne vorangegangene Influenzaerkrankung. — Adams (Trans. of the Ophth. Soc.) über eine Epidemie einer kontagiösen Pneumokokken-Conjunctivitis. — Pascheff (Arch. d'opht.) fand bei Frühjahrskatarrh häufig Pseudo-Diphtheriebazillen. — Avirulente Bazillen aus der Diphtheriegruppe fand Weiss (Wiener klin. Wochenschr.) bei Sinusthrombose und Meningitis nach Conjunctiva crouposa im Konjunktivalsekrete. — Weigelin (Z. M.) konnte bei einem Neugeborenen Streptokokken-Conjunctivitis nachweisen; die Mutter des Kindes war an Streptokokkensepsis erkrankt. — Nach Löwenstein (Z. M.) beseitigt Pyozyanose Staphylokokken und Streptokokken aus dem Bindehautsacke; Gonokokken wahrscheinlich nur im Frühstadium. — Löhlein (Z. M.) schreibt den gallensauren Salzen eine erhebliche bakterizide Kraft gegenüber den Gonokokken zu. — Elschnig (Prager med. Wochenschr.) fand bei nicht gonorrhoischer Neugeborenenblennorrhoe: Streptococcus pyogenes, Staphylococcus albus, aureus, oder citreus, einmal Diplococcus pneumoniae und einige Male reichliche Xerosebazillen. Der Krankheitserreger nimmt keinen Einfluß auf die Intensität, Dauer und den Verlauf der Erkrankung. — Lewis (The ophth. Rec.) sah Pyämie mit tödlichem Ausgang im Anschlusse an Blenn. neonatorum; Gonokokken im Eiter eines Fußknöchel-Abscesses. — Greeff (Fortschritte der

Medizin) berichtet über eine erfolgreiche Impfung eines gesunden Auges mit Trachom; im Sekrete nach wenigen Tagen der Trachomerreger. — di Santo (A. f. A.) konnte in einem Falle von sicherem Trachom im adenoiden Gewebe der Bindehaut Trachomkörperchen nachweisen. — Goldzieher (A. f. A.) kann die Befunde von Greeff, Frosch und Clausen im Trachom nicht bestätigen; die Leber'schen Körperchenzellen hält er nicht für Epithelabkömmlinge. — Prowazek (Münch. med. Wochenschr.) berichtet über die Mikroorganismen bei Trachom, Variola, Vakzine, Lyssa und Scharlach. — Mijaschita (Z. M.) hält das typische Prowazek'sche Gebilde spezifisch für Trachom. — Grüter (Z. M.) fand im Sekret bei chron. Trachom einen nicht pathogenen gelben gram-negativen Bacillus. — Housell (New-York med. Journ.) sah kleine trachomähnliche Geschwülstchen an der Lidbindehaut, deren Untersuchung Tuberkelbazillen ergab. — Papercone (Arch. d'opht.) hält den Xerosebacillus für einen unschädlichen Saprophyten, der mit Xerose, Chalazion, Conj. petrificans usw. nichts zu tun hat. — Dagegen bezeichnet ihn Deruehl (A. f. A.) als durchaus nicht harmlos; er könne unter genügenden Bedingungen Xeroseconjunctivitis hervorrufen. — Natanson jun. (Z. M.) berichtet über einen subkonjunktivalen Staphylokokken-Absceß. — zur Nedden (Z. f. A.) stellt fest, daß der Übertritt der Opsonine aus dem Blute in das Bindehautsekret und in die gefäßlosen Gewebe und Flüssigkeiten des Auges sich unter denselben Bedingungen, wie der der bakteriziden Substanzen vollzieht. — Schmeichler (Z. M.) konnte bei einer Hornhaut-Entzündung eines Kaninchens gram-positive dicke Xerosebazillen und zarte gram-negative Stäbchen nachweisen. — Davis und Hull (Brit. med. Journ.) haben bei einer Keratitis neuroparalytica nach Hartley-Krause-Operation einen bestimmten Bacillus (Bacillus X.) nachgewiesen. — Zade (Z. M.) berichtet über 27 Fälle von Hornhautgeschwüren mit bakteriologischer Infektion durch Diplobazillen. — Tschirkowsky (Z. M.) veöffentlicht einen Fall von Hypopyonkeratitis, bei der er Staphylococcus aureus mit sarzineähnlichen Bildungen nachzuweisen imstande war. — Rosenhauch (Z. M.) fand bei einem einem Ulcus serpens ähnlichen Geschwür Keime, die sich für Tiere pathogen erwiesen (Keratophyton). — Nach Hayaschi (Z. M.) beruht das Ulcus rodens wahrscheinlich auf einem bakteriellen Prozeß, dessen Erreger noch unbekannt ist. — Rollet und Aurand (Rev. gén. d'opht.) nahmen Überimpfungen pathogener Bakterien und Sporen in den Glaskörper des Kaninchenauges vor. — Abe Nikao (Beitr. z. Augenheilk.) fand, daß von 23 verschiedenen Bakterienarten nur 6 Panophthalmitis nicht hervorriefen; die 17 andren, die solche erzeugten, gehörten meist zu den Saprophyten; die Panophthalmitis durch Splitterverletzung wird daher nicht nur durch den Bacillus subtilis hervorgerufen. — Fischer (Z. M.) fand im Eiter eines wegen Panophthalmie enukleïerten Auges Pfeiffer'sche Influenzabazillen, deren Kulturen in den Glaskörper gebracht, schwere Entzündung hervorriefen. — Kümmel (Z. f. A.) berichtet über eine spontane Panophthalmie bei einem Kinde; als Erreger wurde Staphylococcus und eine Metastase infolge von Ekzem angenommen. — Kuwahara (A. f. A.) beschreibt eine traumatische Panophthalmitis bei einem Kinde; Nachweis von Bakterium coli mit enormer Kapselbildung. — Kellermann (Z. f. A.) sah eine tuberkulöse Panophthalmie im Anschlusse an Puerperium. — Pagenstecher (Z. f. A.) eine Staphylokokkenmetastase mit intraokulärer und subkonjunktivaler Eiterung und Durchbruch der Sklera, nach Nackenfurunkel. — Tooke (Ophthalmology) eine Panophthalmie bei Genickstarre mit Weichselbaum'schen Meningokokken.

— Wirtz (Z. M.) fand in dem Eiter eines panophthalmitischen tetanusverdächtigen Auges außer Tetanusbazillen 7 andre Keime. — Dutoit (Z. f. A.) sah eine Streptokokken-Infektion des Auges bei Scharlach; während der Inkubationszeit des Scharlachs, Verbrühung des Auges, die eine lokale Disposition geschaffen hatte. — Verderame (Z. M.) beobachtete eine Solitärtuberkulose der Papilla nerv. opt.; Tuberkelbazillen im Granulationsgewebe. — Simpson (Arch. d'opht.) eine septische Thrombose beider Sinus cavern. mit Exophthalmus (Staphylokokken-Nachweis). — Forster (Arch. of Ophth.) Typhusbazillen im Eiter einer Dakryocystitis bei einem Typhuskranken. — Nach Lindahl (Bericht d. Stockholmer Augenklinik) kommt den Salzen und zum Teil den Eiweißstoffen der Tränen eine bakterientödende Wirkung zu. — Stoewer (Z. M.) sah partielle Lidgangrän mit nachfolgender hämorrhagischer Diathese durch Staphylococcus aureus. — Nach Fava (Ann. d'ocul.) sind die Mikroorganismen der Wimpern zum größten Teil aërobe Mikroben und nur ausnahmsweise anaërobe. — Schumacher (Z. M.) konnte bei 2 Fällen von Augenverletzungen anaërobe Bazillen nachweisen (Varietäten des B. phlegmones emphysematosae).

Therapie der Augenkrankheiten: Für die Ophthalmoreaktion treten ein: Aubineau (Ann. d'ocul.), Blum und Schlippe (Münch. med. Woch.), Boral (Wiener klin. Rundschau), Brons (Z. M.), Dietschy (Münch. med. Woch.), Feitl (Wiener klin. Woch.), Freund (Wiener med. Woch.), Gibb (Brit. med. Journ.), Hans (Wiener klin. Woch.), Levy (Deutsche med. Woch.), Oliver (The Ophthalm.), Painblau (l'Opht. prov.), Rosenberg (Berliner klin. Woch.), Schumacher (Z. f. A.), Siegenbeck von Heukelom (Ned. Tijd. v. G.), Teichmann (Med. Klinik), Wolff (Berliner klin. Wochenschr. und Münch. med. Woch.). — Gegen dieselbe erklären sich: Brezowski (Wiener klin. Wochenschr.), Butler (Brit. med. Journ.), Citron (Deutsche med. Woch.), Collin (Med. Klinik), Erlanger (Z. f. A.), Fehlsenfeld (Münch. med. Woch.), Gaupp (Deutsche med. Woch.), Goerlich (Münchener med. Woch.), Hertel (Med. Klinik), Klieneberger (Deutsche med. Woch.), Köhler (Deutsche med. Woch.), Krokiewicz (Wiener klin. Woch.), Mackey (Boston med. and Surg. Journ.), Plehn (Deutsche med. Wochenschr.), Polak Daniels (Ned. Tijd. v. G.), Polland (Wiener klin. Woch.), Reichmann (Med. Klinik), Siegrist (Therap. Monatshefte), Stuelp (Z. M.), Waldstein (Prager med. Woch. und Z. M.), Wien und Günther (Münch. med. Woch.). — Stephens, Wootcock, Lecky (Brit. med. Journ.) haben mit der Ophthalmoreaktion dieselben Erfahrungen gemacht, wie die deutschen Ärzte. — Sabraquez und Duperie (Ann. d'ocul.) konnten durch mikroskopische Untersuchung des Bindehautsekrets nach Ophthalmoreaktion eine toxische Bindehaut-Entzündung feststellen. — Morelli (Wiener klin. Woch.) hält die Pirquet'sche Reaktion für verläßlicher, als die Calmette'sche. — Hammerschmidt (Med. Klinik) kombiniert in zweifelhaften Fällen das Calmette'sche Verfahren mit dem Pirquet'schen. — Alttuberkulin empfehlen zur Ophthalmoreaktion Krause und Hertel (Med. Klinik), Schenck (Deutsche med. Woch.), Stadelmann (Deutsche med. Woch.), Treupel (Münchener med. Woch.), Schmidt (Münchener med. Woch.). — Adam (Med. Klinik) hält die Ophthalmoreaktion bei jeder Augen-Erkrankung, selbst bei abgelaufenen, für kontraindiziert. — Damask (Wiener klin. Wochenschr.) bezeichnet die Ophthalmoreaktion nur dann für verläßlich, wenn das Auge keiner mechanischen Reizwirkung ausgesetzt wird; daher Vorsicht bei der Auswahl des Präparates. — Fälle von Schädigung des Auges nach der Ophthalmoreaktion veröffent-

lichen Darier (Ophth. Klinik), Stocke (Ann. de la Soc. de méd. d. G.) Fischer (Centralbl. f. Augenheilk.) und Trousseau (Ophth. Klinik). — Bei Typhus abdominalis hatte Hamburger (Journ. of med. Soc.) von der Ophthalmoreaktion gute Erfolge. Gegen den Wert derselben bei Typhus erklären sich Orszag (Deutsche med. Woch.) und Meroni (Münchener med. Wochenschr.). — Gute Erfolge mit Tuberkulinbehandlung hatten: d'Allessandro (Rev. gén. d'opht., Ophth. Klinik, La clin. ocul.), Clarke und Mayou (Trans. of the Ophth. Soc.), Clarke und Wright (Trans. of the Ophth. Soc., Erlanger (Z. f. A.), Krämer (La clin. opht.), Rohmer ((Arch. d'opht.) und Török (A. f. A. amerik. Ausg.). — Davids (A. f. O.) empfiehlt Bazillen-Emulsion bei Augentuberkulose. — Lagrange (l'Opht prov.) exspektative Behandlung, wenn das Auge noch einige Sehkraft besitzt. — Nicht spezifische Serumtherapie empfiehlt Antonelli (La clin. opht.) bei schweren Verletzungen des Auges. — Deutschmann (Münchener med. Woch.) ist es gelungen, das wirksame Prinzip aus seinem Serum zu fällen. — Hippel (Deutsche med. Woch.) und Zimmermann (La clin. opht.) empfehlen das Deutschmann'sche Serum bei schwerer Iritis plastica und bei Ulcus serpens. — Napp (Z. f. A.) sah keine Erfolge von Deutschmann's Serum. — Darier (Ophth. Klinik) hält die Serumtherapie für indiziert bei eitrigen Geschwüren, infizierten Wunden und postoperativen Infektionen. — Snell (Brit. med. Journ.) brachte eine Streptokokken-Infektion der Lider mit Heilserum zur Heilung. — Gute Erfolge von antidiphtheritischer Serotherapie sahen Bailliart (La clin. opht.), Bylsma (Woch. f. Ther. u. Hyg.), Monbouyran (La clin. opht.) und Teulières (Ophth. Klinik). — Reis (Wiener klin. Woch.) hatten gute Erfolge mit Römer's Immunisierungs-Verfahren bei Ulcus serpens. — Über Erfolge mit Injektion von Staphylokokken-Vaccine berichten Grey-Edwards (The Ophthalmoscop), Maddox (The Ophthalmoscop) und Mayou (The Ophthalmoscop). — Cohen (Berliner klin. Wochenschr.) tritt für die Verläßlichkeit und klinische Bedeutung der Serodiagnose der Syphilis in der Augenheilkunde ein. — Lenz (Bericht d. ophth. Gesellsch.) hat sich die Antiserumtherapie nur bei abscedierenden Prozessen der Lider und akuter eitriger Entzündung des Tränenapparates bewährt. — Nach Sattler jun. (A. f. A.) sind Versuche, Glaskörperblutungen beim Menschen durch hämolytisches Serum zur Lösung zu bringen, noch nicht angängig. — Darier (La clin. opht.) bespricht die Indikationen der für subkonjunktivale Injektionen gebräuchlichen Mittel. — Über Erfolge von Injektionen mit sterisierter Luft berichten Frenkel (Ann. d'ocul.), Delmiro de Caralt (Arch. de Oft. Hosp. Americ.) und Chesneau (Ann. d'ocul.). — Darier (La clin. opht.) befürwortet subkonjunktivale Injektionen von Jodnatrium bei Sekundärglaukom. — Um subkonjunktivale Kochsalz-Injektionen schmerzlos vorzunehmen, empfiehlt Erb (Woch. f. Ther. u. Hyg.) 10% Dionin und hierauf 4% Kokaïn einträufeln zu lassen. — Nach Galtier (Ann d'ocul.) muß bei Albinos der subkonjunkt. Injektion die Tätowierung der ganzen Hornhautperipherie hinzugefügt werden. — Über die Wirkung der Alkohol-Injektionen bei Facialisneuralgie und Blepharospasmus berichten Chevalier (La clin. opht.) und Valude (Ann. d'ocul.). — Über Radiumbehandlung des Trachoms Fortunati und Esdra (Ann. di Ott.) und Selenkowsky (West. ophth.). — Ahlemann (West. ophth.) hatte günstige Erfolge von der Behandlung mit Radium bei Lidkarzinom. — Birch-Hirschfeld (Z. M.) sah 2 Jahre nach Bestrahlung eines Lidkankroids Veränderungen an der Bindehaut, Hornhaut und Starbildung. — Für gewisse Formen des Trachoms empfehlen die Lichtbehand-

lung Lundsgaard (Z. M.) und Wirtz (Z. M.). — Über günstige Erfolge der Fulgurationsbehandlung von Karzinomen nach Keating-Hort berichtet Rosenkranz (Berliner klin. Woch.). — Nach Sattler jun. (A. f. A.) steht die Heißluftbehandlung der gebräuchlichen Wärmeapplikationen am Auge nach. — Zimmermann (Ophth. Klinik) hatte unter 28 Fällen 24 Heilungen mittels paraspezifischer Therapie bei Augenkrankheiten. — Connor (Ophthalmology) berichtet über günstige Erfolge von Vibrationsmassage bei Augenaffektionen. — Messmer (Therap. Monatshefte) befürwortet bei Behandlung von Augenkrankheiten das Mergol, Sylla (Woch. f. Ther. u. Hyg.) das Äthylmorphinjodid. — Zirm (Woch. f. Ther. u. Hyg.) empfiehlt beim Frühjahrskatarrh: Schutzbrillen, Adrenalin, Sublimatsalben. — Tschistiakow (Wratsch) befürwortet bei schweren Fällen von Trachom Exzisionen der Übergangsfalte und Exstirpationen des Tarsus. — Hamburger (Wiener med. Woch.) das Kernig'sche Verfahren mit in Sublimat getränktem Holzwolltampons. — Prince (Journ. Americ.) für häusliche Trachombehandlung verdünnte Kupferlösungen in Glyzerin. — Nach Cosmettatos (Rev. gén. Opht.) gibt Jequirity die besten Resultate bei Trachom mit frischem Pannus. — Rampoldi (Ann. di Ott.) sah von diesem Mittel auch günstige Wirkung bei Karzinom. — Greeff (Therapie der Gegenwart) erklärt sich gegen starke Lösungen von Nitr. arg. bei der Prophylaxe und Therapie der Blennorrhoe der Neugeborenen. — Ranesden (Brit. med. Journ.) hat in einem Falle von Blennorrhoea neonatorum mit Erfolg Zink-Ionen angewendet. — Günstig äußern sich über die Bleno-Lenicetsalbe Adam (Münch. med. Woch.) und Scheuermann (Ophth. Klinik). — Nach Tilbert (Münch. med. Woch.) können Spülungen mit Rinderserum bei Blennorrhoea neonatorum die Silbertherapie nicht ersetzen. — Arlt (Wiener med. Woch.) empfiehlt Itrol bei Blennorrhoe, Follikularkatarrh, sezernierendem Trachom, Ulcus corn., zerfallenden Phlyktänen, Conjunctivitis crouposa und diphtheritica. — Gallatia (Wiener med. Woch.) verwendet bei dem Credé'schen Verfahren Sophol. — Bock (Woch. f. Ther. u. Hyg.) empfiehlt dasselbe bei stark sezernierenden Konjunktivitiden. — Wirtz (Z. M.). sah günstige Erfolge von Ionentherapie bei Hornhaut- und Bindehaut-Erkrankungen. — Weithauer (Woch. f. Ther. u. Hyg.) befürwortet bei Keratitis phlyct. Vesicantien. — Radcliffe (The Ophthalmoscope) sah günstige Erfolge von Schilddrüsenextrakt bei Keratitis parenchymatosa. — In Fällen, wo bei dieser Erkrankung alle gebräuchlichen Mittel versagen, empfiehlt Ambialet (Ann. d'ocul.) Gomenol (Saft einer Myrtacee). — Fruginele (Riv. ital. di Ott.) sah bei einer knotigen Keratitis gummosa vollkommene Heilung durch spezifische Behandlung. — Cuperus (Ned. Tijd. v. G.) befürwortet die Behandlung bei Erosio corn. recidiv. erst einzustellen, wenn die Fluoreszin-Probe negativ ausfällt. — Nach Verderame und Weckers (Z. M.) sind Galle und ihre Salze bei Ulcus serpens nur als Hilfsmittel neben der übrigen Therapie verwendbar. — Vašek (Z. f. A.) hält die frühzeitige Kauterisation für das zweckmäßigste Mittel, der Progredienz von serpiginösen Geschwüren Einhalt zu tun. — Salsaneschi (La clin. opht.) bezeichnet Atropin, subkonjunktivale Sublimat-Injektionen und Thermokauter als zweckmäßigste Mittel bei Keratohypopyon; Antipneumokokken-Serum bei Nachweis von Fränkel'schem Diplococcus. — Versuche mit Kaninchengalle empfiehlt Morax (Ann. d'ocul.) bei Pneumokokken-Geschwüren. — Bérard (Rev. d'Hyg. et de Thér. oc.) hatte gute Erfolge von Drainage mit Florentiner Seidenhaar bei Hypopyon. — Ferentinos (Ophth. Klinik) schreitet bei Hypopyon sofort zur Bildung eines subkonjunktivalen aseptischen Abscesses.

— Ammon (A. f. A.) empfiehlt bei Herpes corneae febrilis leichte Kauterisation mit der elektrischen Glühschlinge. — Cabannes (La clin. opht.) wendet bei Herpes neuralgicus der Kornea warme Umschläge und Atropin an. — Harren (Centralbl. f. Augenheilk.) befürwortet bei Kalktrübungen der Hornhaut den Versuch mit Ammoniumpräparaten. — Guillery (Deutsche med. Woch.) empfiehlt bei primären Trübungen der Hornhaut durch metallische Ätzgifte Chlorammonium mit einem Zusatz von Weinsäure. — Marquez (La clin. opht.) sah Aufhellung von Auflagerungen an der Hornhaut nach Höllenstein durch schwefligsaures Natron. — Windmüller (Mediz. Klinik) empfiehlt Fibrolysin-Einträuflungen bei Hornhauttrübungen. — Galezowski (Rec. d'opht.) Thiosinamin bei Hornhautnarben. — Nach Reber (Journ. Americ. Med.) wirken gleich starke Lösungen von Hyoscin und Skopolamin auf die Pupille; Hyoscin ist aber um 50% wirksamer, wo es gilt eine Cycloplegie hervorzubringen. — Eberhardt (Ophth. Rec.) veröffentlicht einen Fall, bei welchem Atropin und Homatropin eine systematische Vergiftung, aber keinerlei Wirkung auf die Pupille hervorrief, trotz völliger Lähmung der Akkommodation. — Antonelli (Rec. d'opht.) sah einen Fall, bei dem nach einigen Atropin-Einträuflungen eine mehrere Monate anhaltende Mydriasis auftrat. — Nach Batten (The ophth. Rec.) ist das Homatropin-Bromid als Mydriaticum dem Homatropin-Methyl-Bromid vorzuziehen. — Ischreyt (St. Petersburger med. Woch.) verwirft die neueren Mydriatica; Stovain, Novokaïn und Alypin sind der Anwendung wert. — Messmer (Münchener med. Woch.) hält für das wirksamste Anästhetikum eine frisch bereitete 4—5% Kokaïn-Lösung. — Dutoit (Woch. f. Ther. u. Hyg.) ist gegen die Anwendung des Kokaïns bei Hornhaut-Affektionen. — Rubert (West. ophth.) empfiehlt Vorsicht beim Gebrauche des Adrenalins wegen Hypertonie. — Kraupa (Med. Klinik) befürwortet das synthetische Suprarenin. — Nach Fox (The ophth. Rec.) ist von allen Morphiumderivaten nur Dionin wertvoll. — Arlt (Woch. f. Ther. u. Hyg.) sah nach Dionin makulare Blutungen rasch zurückgehen. — Hawley (Ann. de Oft.) empfiehlt dasselbe bei alten Hornhauttrübungen. — v. Gruserich (Szemeszet) hatte gute Erfolge von Kollargolsalbe bei eitriger Infektion des Auges. — Thiltier (Arch. d'opht.) verwendet bei Iriscysten Elektrolyse. — Bei sympathischer Ophthalmie bewährte sich Widmark (Bericht der Stockholm. Augenkl.) salicylsaures Natron; Gifford (The ophth. Rec.) Atoxyl; Valude (Ann. d'ocul.) subkonjunkt. Quecksilberinjektionen. — Königshöfer (Ophth. Klinik) behandelte Starkranke mit einem aus tierischer Linsensubstanz verarbeiteten Pulver. — Pflugk (Med. Klinik) empfiehlt bei beginnender Katarakta Jodeinspritzungen. — Gonzalez (Ann. de Oft.) verwendet Elektrizität als druckherabsetzendes Mittel. — Leplat (Rev. gén. d'opht.) heilte ein durch Eserin hervorgerufenes Glaukom durch Atropin. — Posey (Americ. Med. Ass.) befürwortet Miotica bei Glaucoma simplex chron. — Kyrieleis (Z. M.) hatte bei rezidivierenden intraokulären Blutungen Erfolge von Aderlässen. — Best (Z. f. A.) empfiehlt bei Netzhaut- und Sehnerven-Blutungen Schilddrüsentabletten. — Van Duyse (Arch. d'opht.) heilte eine Embolie der Centralarterie durch Massage. — Mallaunah (Brit. med. Journ.) verwendet bei Hemeralopie Urotropin. — Frenkel (Ann. d'ocul.) berichtet über eine Heilung eines Falles von Neuritis optica durch Lumbalpunktion. — Horsley (La clin. opht.) eröffnet bei Neuritis optica den subduralen Raum in der temporalen und subtentorialen Gegend. — Reuss (A. f. A.) befürwortet Versuche mit faradischer Behandlung bei Erythropsie. — Würdemann (Ophthalmology) bespricht die Be-

handlung der Sehnervenatrophie mit Elektrizität und Massage. — Enslin Fürth (Münch. med. Woch.) treten für eine konservative Behandlung des Tränensackes ein; erst wenn diese versagt, kommt die Exstirpation in Frage. — Moretti (Ann. di Ottalm.) behandelt Tränensack-Entzündungen mit dem Thermokauter. — Cantonnet (Arch. d'opht.) bezeichnet als eine den Tränen isotonische Lösung: 14 NCl : 1000 Aq. dest.; diese Lösung soll das beste Mittel zu aseptischen Spülungen sein. — Garrow (The ophthalmoscope) hat 2 Fälle von Schielen durch Korrektion der Refraktionsanomalie, Atropin und Übung mit dem Amblyoskop geheilt. — Dreisch (Centralbl. f. Augenh.) gibt Okklusionsbrillen für Schielende an. — Als Schutz gegen ultraviolette Strahlen empfehlen Schanz und Stockhausen (A. f. O.) Euphosglas. — Vogt (A. f. A.) ein neues, in dünnen Schichten farbloses Glasmaterial (Schwerflint). — Agababow (Wratsch) befürwortet ölige Lösungen der Alkaloide. — Pflugk (Z. M.) ölige Kollyrien, insbesondere Akoinöl. — Nach Darier (Ophth. Klinik) hat letzteres nicht die Nachteile des Kokaïns. — Spalding (Arch. of Ophth.) empfiehlt Kampfer und Kirschlorbeerwasser als Zusatz zu Kollyrien. — Wolffberg (Woch. f. Ther. u. Hyg.) hat Augenverbände aus Papierwatte angegeben. — Satterlee (Journ. Americ. Med. Ass.) erhielt, nach Anwendung von Test, Kerat. vasculosa und Iritis.

Augenoperationen: Cabannes (La clin. opht.) gibt ein neues Verfahren gegen Pterygium an. — Young (The ophth. Rec.) empfiehlt ein lanzenähnliches Pterygium-Messer. — Nach Bergemann (Z. f. A.). kommt es durch Kuhnt's Aufpfropfung von Bindehaut bei Hornhautläsionen und Geschwüren rasch zur Bildung einer festen kleinen Narbe, die sich später noch weiter aufhellt. — Plange (Z. M.) berichtet über erfolgreiche Transplantation eines Stückes Hornhaut eines erblindeten Auges auf das zweite leukomatöse Auge desselben Individuums. — Frost (West. Ophth.) trennt den trachomatösen Pannus mittels des Raspatoriums ab. — Hesse (Z. M.) gibt eine Modifikation der Fröhlich'schen Tätowierung an. — Würdemann (Ophth. Rec.) bespricht eine Lampe zur Auffindung kleinster Läsionen an der Kornea. — Todd (Ophth. Rec.) einen Thermokauter, aus einer Kupferkugel mit Platinspitze bestehend. — Dessig (The ophth. Rec.) macht bei allen Prozessen des Uvealtraktus die Paracentese der vorderen Kammer. — Jabson (The ophth. Rec.) gibt ein Messer zur Operation der Okklusio pupillae an. — Manzutto (Clin. ocul.) berichtet über eine erfolgreiche Entfernung einer Iriscyste. — Lagrange (Arch. d'opht.) macht bei chronischem Glaukom mit Druck + 1 Sklerotomie, bei höherem Druck Sklerekto-Iridektomie. — Derselbe Autor (Ann. di Ott.) führt die Wirkung dieser Operation bei chronischem Glaukom auf die reichlichere Filtration in der Höhe des Schlemm'schen Kanals zurück. — Doyne (The Ophthalmoscope) hat in einem Falle von Glaukom Lagrange's Sklerekto-Iridektomie vorgenommmen. — Valude (Ann. d'ocul.) hält die nach Lagrange's Irido-Sklerektomie gesetzte Filtrationsnarbe nicht für ganz verläßlich. — Demicheri (Ann. d'ocul.) überzeugte sich, daß bei dieser Operation auch partielle Iris-Einklemmung zustande kommen könne. — Nach Rochon-Duvigneaud (Arch. d'opht.) ist dort, wo die Iridektomie den Druck nicht herabsetzt, die Irido-Sklerektomie vorzunehmen. — Nach Bettremieux (La clin. opht.) verbessert die Sklerotomie den Blutkreislauf des Auges, hat daher bei einzelnen Fällen von Glaukom, Glaskörpertrübungen und Netzhaut-Ablösung Erfolge. — Über günstige Erfolge der Sklerotomie berichtet weiter derselbe Autor (l'Opht. prov.) (l'Echo medic). — Herbert (The Ophthalmoscope) bezeichnet die Bettre-

mieux'sche Operation als die beste zur Herstellung einer filtrierenden Narbe bei Glaukom. — Weckers (Arch. d'opht.) hält die Iridektomie bei Glaucoma haemorrh. nicht für kontraindiziert. — Hegner (Z. f. A.) sah einen Fall von Glaucoma malignum nach Glaukomiridektomie; erfolgreiche hintere Sklerotomie; günstiger Befund noch nach 10 Jahren. — Wölfflin (Z. M.) legt bei einigen Fällen von Glaucoma simplex und inflammatorium chron. ein breites peripheres Kolobom an, ohne den Sphinkter auszuschneiden. — Wernicke (Z. M.) zieht in vielen Fällen die Cyklodialyse der Iridektomie vor. — Nach Meller (A. f. O.) kann die Cyklodialyse bei primärem Glaukom die Drucksteigerung beseitigen; Rezidive sind jedoch häufig; die Operation ist der Iridektomie nicht gleichwertig. — Krauss (Z. f. A.) glaubt, daß die Cyklodialyse eine partielle Atrophie des Uvealtraktus hervorruft, wodurch die pathologische Ansammlung von Augenflüssigkeit eingeschränkt, der intraokulare Druck herabgesetzt wird. — Hotta (Nippon, Gankasashi) sah gute Erfolge von dieser Operation. — Dagegen bezweifelt Judin (West. ophth.), daß dieselbe eine Zukunft in der Glaukombehandlung haben wird. — Geissler und Wick (A. f. A.) berichten über die an Schoeler's Klinik vorgenommenen Star-Operationen. — Hessig (Z. f. A.) über 500 Star-Extraktionen mit besonderer Berücksichtigung der komplizierten Fälle. — Hesse (Arch. f. A.) über die an der Grazer Klinik vorgenommenen Extraktionen. Vor der Operation Homatropin, nach derselben Eserin; Iridektomie nur ausnahmsweise; ein Tag Bettruhe; nach 14 Tagen Entlassung. — Bonsignorio (Arch. d'opht.) ist bei der Star-Extraktion für Fixierung des Bulbus und Anwendung eines Cystitoms. — Duncan (Arch. of Ophth.) verwirft die Extraktion ohne Iridektomie, empfiehlt warme Irrigationen der vorderen Kammer mit physiologischer Kochsalzlösung. — Kuhnt (Z. f. A.) befürwortet die Zonulotomie für alle Fälle, bei welchen man die Linse und den Kapselsack ohne wesentliche Zerrung des Strahlenkörpers lösen will. — Die Entfernung unreifer Stare in der Kapsel empfiehlt Smith (The Lancet), wenn ein Warten nicht angebracht ist. — Haessig (Z. f. A.) ist nicht für eine offene Wundbehandlung, wohl aber für baldiges Fortlassen des Verbandes; Probeverbände vor der Operation zu empfehlen. — Valois (l'Opht. prov.) berichtet über eine Star-Extraktion bei Aniridie; Korrektion durch ein Konvexglas mit Diaphragma. — Blumenthal (West. Ophth.) erhielt nach einer Extraktion einer Totalcataracta bei einem Kinde: Nekrose der Wundränder, Iridocyclitis, Pupillensperre und retrobulbären Abszeß. — Derselbe Autor (Beiträge z. Augenheilk.) berichtet über Verschiebung des Linsenkerns nach hinten bei überreifer Cataracta während der Operation. — Peters (Z. f. A.) berichtet über Störungen im Heilungsverlaufe der Star-Operation. — Puccioni (La clin. ocul.) beobachtete postoperative Blutung nach Extraktion bei einem Nephritiker mit Alteration des Gefäßsystems. — Über Fälle von Kollaps der Sklera während der Star-Extraktion berichten: le Roux (Ophth. Klinik), Siricys (La clin. opht.) und Angioletta (Ann. di Ott.). — Für Fälle, wo Kollaps der Sklera droht, warnt Siricys (Ophth. Klinik) vor dem Gebrauche starker Kokaïnlösungen. — Daß die Katarakt-Extraktion bei Diabetikern keine ungünstige Prognose gibt, versichern Uhthoff (Bericht d. ophth. Gesellsch.) Kitamura (Z. M.), Rohmer (l'Opht. prov.). — Bei mit Tränensack-Eiterung behafteten Einäugigen haben die Reklination bzw. Depression der Katarakte vorgenommen Truc (Ann. d'ocul.) und Perez y Bufelb (Arch. de Oft. Hisp. Americ.). — Kraus (Z. f. A.) berichtet über einen Fall von Star-Extraktion bei hochgradiger Myopie und abgelaufener Iridocyklitis, bei der nach dem

Hornhautschnitt flüssiger Glaskörper austrat; Abbruch der Extraktion, Reklination der Linse; Verlust des Sehvermögens. — Weill (Z. f. A.) empfiehlt bei Nachstar die Operation mit der Stilling'schen Harpunennadel. — Cheney (Ophthalmology) ist der Ansicht, daß in Fällen, bei welchen nach der Diszission der Cataracta secundaria akutes Glaukom auftritt, meistens eine Verletzung des Glaskörpers vorliegt. — Callan (Journ. of de Americ. Med. Ass.) warnt vor jedem Zerren und Ziehen an der Membran bei Nachstar-Operationen. — Koster (Z. f. A.) hat eine an den Enden um 45° gebogene Fixationspinzette angegeben. — Vacher (La clin. opht.) beschreibt ein Instrument zur Iridektomie und Kapselentfernung. — Nach Hirschberg (Centralbl. f. Augenheilk.) ist die Vermutung, daß der Starstich bei den Indern erfunden sei, weder erwiesen, noch widerlegt. — Lefebure (Arch. d'opht.) zieht die Exenteration mit dem Thermokauter bei Panophthalmitis der Enukleation vor. — Ziem (Med. Klinik) macht nach Verletzung durch Fremdkörper die Resektion der Vorderfläche des Augapfels. — Müller (Wiener klin. Woch.) gibt als Ersatz für die Enukleation die Resektion des hinteren Teiles des Augapfels mit Erhaltung des vorderen Abschnittes an. — Gifford (The ophth. Rec.) hatte bei einer Verletzung schlechte Erfahrungen mit der Mules-Operation gemacht. — Spratt (Ophthalmology) empfiehlt nach der Enukleation Paraffinkugeln in die Tenon'sche Kapsel einheilen zu lassen. — Nach Spiegel (Berliner klin. Woch.) bringt für Prothesen bestimmtes Paraffin, welches schon bei gelindem Drücken zwischen den Fingern ein Feuchtigkeitsgefühl wahrnehmen läßt, die Gefahr von Embolien und Entzündungen mit sich. — Suker (Ophthalmology) empfiehlt Kugeln aus bleifreiem Glase. — Velez (Ann. de Oft.) Fett-Implantationen nach der Enukleation. — Grossmann (The ophth. Rev.) gibt verbesserte künstliche Augen an, bei denen das Zurücksinken vermieden wird. — Wicherkiewicz (Wiener med. Woch.) macht bei phthisischen Augen mit charakteristischen Muskeleinschnürungen, bei denen die Gefahr einer sympathischen Erkrankung besteht und die Enukleation verweigert wird, die Rücklagerung sämtlicher Recti. — Berghetti (Ann. of Ophth.) ist bei sympathischer Ophthalmie für weitgehendste operative Behandlung. — Nach Kuhnt (Z. f. A.) ist beim konkomitierenden Schielen die Vorlagerung des Antagonistischen bzw. dieses und der angrenzenden Tenon'schen Kapsel zu machen; reicht die event. beiderseitige Vorlagerung nicht aus, dann ist nebstdem die dosierbare Tenotomie vorzunehmen. — Landolt (Arch. d'opht.) tritt für die Vorzüge der Vorlagerung vor der Tenotomie ein. — Delord und Revel (l'Opht. prov.) geben die Technik der Vorlagerung beim Strabismus nach Motais an. — Aurand (l'Opht. provinc.) gibt ein neues Verfahren der Vorlagerung durch Resektion der Kapsel und transversaler Motais'scher Naht an. — Ohm (A. f. O.) untersuchte das Verhalten der anormalen Sehrichtungsgemeinschaft der Netzhäute nach der Schieloperation mittels der Doppelbilder-Methode an Hirschberg's Blickfeldmesser. — Hummelsheim (A. f. A.) berichtet über erfolgreiche partielle Sehnenüberpflanzung an dem oberen und unteren geraden Augenmuskel bei Abduzenslähmung. — Shoemaker's (Ann. of ophth.) Ptosis-Operation besteht in der Transplantation des mittleren Drittels der Sehne des Rect. sup. in das Oberlid. — Wray (The Ophthalmoscope) empfiehlt gegen Ptosis punktförmige Kauterisation der peripheren Ausstrahlung der Levatorsehne. — Morax (Ann. d'ocul.) veröffentlicht eine Modifikation der Syndacker'schen Methode der Transplantation von Hautlappen der Halsgegend zur Deckung von Liddefekten. — Morax und Beal (Ann. d'ocul.) beschreiben einen

Fall, bei dem zur Deckung eines Hautdefektes nach Entfernung eines Naevus verrucosus die Syndacker'sche Methode angewendet wurde. — Pfalz (Deutsche med. Woch.) befürwortet frühzeitige Transplantation nach Thiersch bei Verbrennung der Lider. — Bottini (Ann. di Ott.) empfiehlt die elektrische Epilation bei partieller Trichiasis. — Buttler (Arch. of Ophth.) verwendete bei Trichiasis die Methode von van Millingen; für leichte Fälle die Cant'sche Modifikation. — Delord u. Revel (Ann. d'ocul.) behandelten Entropium und Trichiasis nach dem Verfahren „mit der Schlinge". — Nicati (Ann. d'ocul.) gibt eine, dem Verfahren nach Anagnostakis-Panas ähnliche Entropium-Operation für das Oberlid Trachomatöser an. — Goldzieher (Z. M.) veröffentlicht ein neues Verfahren zur Heilung des Entropium spast. senil. — Kuhnt (Z. f. A.) empfiehlt bei Blepharitis-Ektropium ein plastisches Verfahren, bei dem eine umfangreiche Verschiebung der Haut und Bindehaut gegeneinander und eine Fixierung der verschobenen Teile durch eine gewisse Spannung der Gewebe angestrebt wird. — Pick (Deutsche med. Woch.) gibt ein neues Verfahren der Kanthoplastik an. — Ein plastisches Verfahren für centrale Lidkolobome wird von Falchi (A. f. A.) angegeben. — Eine Lidplastik durch Hautknorpellappen vom Ohre von Büdinger (Z. M.). — Eisenstein (Centralbl. f. Augenh.) beschreibt eine Lid-, Faß- und Umstülpungspinzette. — Groenouw (Centralbl. f. Augenh.) berichtet über Exstirpation der orbitalen Tränendrüse nach vorausgegangener Entfernung des Tränensackes und der palpebralen Tränendrüse. — Constantin (Arch. d'opht.) über Reposition der Tränendrüse bei traumatischer Hernie derselben. — Krause (A. f. A.) befürwortet möglichste Schonung des Lig. palp. int. und des Periostes hinter dem Sacke bei Tränensack-Exstirpation. — Elliot (The Ophth. Rev.) behandelt die Reste des Tränensackes nach der Exstirpation galvanokaustisch. — Schirmer (Z. f. A.) hatte mit Toti's Dacryocystorhinostomia gute Erfolge. — Scimemi (Clin. ocul.) verwendete zur Kenntlichmachung des Tränensackes bei der Exstirpation Einspritzungen blauen Pyoktanins. — Oliveres (Hojos mensuales de Oft.) wendete bei Verengerung der Tränenenwege Elektrolyse an — Lotin (A. f. A.) hatte von letzterer gute Erfolge bei Tränensackfistel. — Nach Hippel (A. f. O.) bringt die Palliativtrepanation die Stauungspapille meist zum Rückgang; frühzeitige Operation zu empfehlen. — Horsley (The Ophthalmosc.) hält eine ausgiebige Eröffnung der Schädelhöhle bei der operativen Behandlung der Neuritis optica für notwendig. — Loewe (Z. f. A.) tritt für die Hypophysis-Operation mit Freilegung der Sehnervenkreuzung und der Hypophysis bei Fällen mit schweren Erscheinungen, unerträglichen Kopfschmerz und drohender Gesichtsfeldeinschränkung, ein. — Löwenstein (Z. M.) beschreibt den Vorgang bei der regionären Anästhesie der Orbita. — Über Krönlein'sche Operation bei Lymphangioma cavernosum orbitae berichten Fehr (Centralbl. f. Augenh.) und Aphthomas (Brit. med. Jour.). — Weeks (A. f. A., amerik. Ausgabe) bespricht die Magnet-Operationen bei Fremdkörpern im Auge. — Hirschberg (Centralbl. f. Augenh.) berichtet über einen Fall erfolgreicher Magnet-Operation bei einem Kinde und über Fälle von Nachblutung nach diesen Operationen. — Dunn (A. f. A., amerik. Ausgabe) hat bei Iriseinklemmung und Verletzung nachdem die Kammer wieder hergestellt war, die Lösung der adhärenten Iris mit dem Spatel vorgenommen. — Carvon (Journ. of Americ. Med. Assoc.) beschreibt eine am Griffe des Instrumentes anzubringende kleine Lampe zur Beleuchtung bei Fremdkörper-Extraktionen. — Vacher (La clin. opht.) gibt einen Apparat an, Instrumente steril zu erhalten. —

Didikas (Ann. d'ocul.) hatte in Ägypten bei intraokularen Operationen auch ohne strenge Anti- und Asepsis gute Erfolge. — Vasquez-Barrière (Z. M.) empfiehlt die Ligatur der Carotis communis in Fällen, wo beide Augen durch rezidivierende intraokulare Blutungen schwer geschädigt worden und wo durch Rückfälle Blindheit droht.

Krankheiten der Bindehaut: Kuhwahara (Nippon, Gankavashi) berichtet über eine krupöse, mit Fieber einhergehende Conjunctivitis in Niigaba. — Mackee (Ophthalmology) macht auf die heftigen subjektiven Beschwerden aufmerksam, die die Morax-Axenfeld'sche Conjunctivitis begleiten. — Elschnig (Deutsche med. Woch.) hebt als häufige Ätiologie der chronischen Conjunctivitis Hypersekretion der Meibom'schen Drüsen und relative Insuffizienz der Augenlider hervor. — Peters (Z. f. A.) betont dee Wichtigkeit der Untersuchung des Sekretes bei chronischen Formen von Bindehautentzündung. — Beobachtungen über den Frühjahrskatarrh veröffentlichen: Elschnig (Wiener med. Woch.), Feldmann (Vossius-Abhandl.), Lagrange (Arch. d'opht.), Posey (Ann. of. Ophth.), und Vermes (Szemészet). — Fälle von Parinaud'scher Krankheit bringen: Bassères und Ponjol (Ann. d'ocul.), Bondi (Wiener med. Woch.), Dehenne und Bailliart (Riv. ital. di ott.), Oppenheimer (Deutsche med. Woch.), Schoeler (Deutsche med. Woch.), Sinclair und Shennan (Trans. ophth. Soc.) — Holzbach (Monatssch. für Geburtshilfe u. Gynäk.) sah eine intrauterin erworbene Ophthalmo-Blennorrhoe bei einem Neugeborenen; das Vaginalsekret enthielt Gonokokken. — Moisonnier (Ann. d'ocul.) beschreibt eine gonorrhoeische Conjunctivitis mit sparsamem, nicht eitrigem Sekret, aber starkem Lidödem. — Schöler (Z. M.) berichtet über eine Infektion einer Fingerwunde mit blennorrhoischem Sekret; schwere Allgemeinerscheinungen, Tod. — Thomson (The Ophthalmoscope) konnte die angebliche Abnahme der Blennorrhoea neonatorum in Glasgow nicht bestätigen. — Nach Boczkowsky (West. ophth.) ist das Trachom eine der häufigsten Ursachen der Erblindung in Rußland. — Komoto (C. B.) hebt die Häufigkeit von Trachom und syphilitischen Augenkrankheiten in Japan hervor. — Trostenburg (Ned. Tijdsch. v. G.) fand das Trachom in den holländischen Kolonien Amerikas bei Negern und anderen farbigen Rassen so vertreten wie unter der weißen Bevölkerung. — Consiglio (Prog. Oftalm.) berichtet über die starke Verbreitung des Trachoms in Messina. — Shoemaker (The Americ. Journ. of Ophth.) veröffentlicht einen Fall von Xerosis conjunctivae. — Ulcera dur. der Bindehaut beschreiben Vásquez (Arch. di Oft. Hisp. Americ.) und Angelis (La clin. opht.). — Teutschländer (A. f. A.) fand bei Ophthalmia nodosa die Raupenhaare in tuberkelähnlichen Knötchen eingebettet, die als Fremdkörpertuberkeln aufzufassen sind. — Lafon (Ann. d'ocul.) bespricht das Krankheitsbild des tuberkulösen Gumma der Lidbindehaut. — Fage (Ann. d'ocul.) einen Fall von Sekundärtuberkulose der Bindehaut. — Hilbert (C. B.) eine polypoide Geschwulst der Bindehaut. — Cosmettatos (Z. M.) angeborene Kysten der Bindehaut unter dem Bilde eines cystischen Lymphangiom. — Ancona (La clin. ocul.) ein angeborenes kavernöses Angiom in beiden oberen Übergangsfalten. — Emanuel (Z. M.) einen melanotischen Tumor der Karunkel, der bis in das Orbitalgewebe reichte.

Krankheiten der Hornhaut und Lederhaut: Nach Scholtz (Z. f. A.) ist die größte Zahl der Erblindungen in Ungarn durch Erkrankungen der Kornea bedingt. — Jamada (Nippon Gankasashi) veröffentlicht einen Fall von Ulc. rodens. — Posey (Ann. of Ophth.) beschreibt einen abnormen Befund an der Kornea bei einem Falle von Frühjahrskatarrh, eine Negerin betreffend.

— Stern (Z. M.) einen Fall von Supraorbital-Neuralgie, Anaesthesie und Epitheltrübung der Hornhäute mit ununterbrochenem Wechsel der Erscheinungen. — Köllner (Münch. med. Woch.) hatte bei 12 Kranken, denen das Ganglien Gasseri operativ entfernt worden war, 10mal eine Hornhautkomplikation. — Steiner (Centralbl. f. Augenh.) berichtet über Wanderung der Tusche in einem tätowierten Leukom. — Nach Pfalz (Bericht d. ophth. Ges.) gibt bei Hornhauttrübungen die Oberflächenwölbung einen Anhaltspunkt für die Sehschärfe. — Rabinowitsch (West. ophth.) berichtet über Exazerbation des Keratokonus durch akut entstandene vorübergehende Ektasie. — Fleischer (Ophth. Klin.) über periphere Ektasie, bzw. Atrophie der Hornhaut. — Bayer (Med. Klin.) beschreibt 3 Fälle von Chromverfärbung der Hornhaut bei Färbern. — Gilbert (Z. M.): 3 Fälle peripherer Rinnenbildung der Hornhaut (Degenerationsprozeß der Hornhautgrundsubstanz). — Villemonte de la Chergerie (Arch. d'opht.) über Hornhauttuberkulose, vom Winkel zwischen Iris und Hornhaut ausgehend. — Zwei Fälle von ochronosischer Färbung der Sklera veröffentlicht Schultz-Zehden (Z. M.), einen Fall rezidivierenden Skleritis ulcerosa Henning-Rönne (Z. M.).

Krankheiten der Linse und des Glaskörpers: Nettleship (Trans. of the ophth. Soc.) sah in einer Familie senile Katarakta bei den Eltern, Starbildungen bei den Kindern und Enkelkindern. — Nach Machak (Z. f. A.) kann sich bei peripheren, wolkigen, subkapsulären Trübungen der Linse hypermetropische Refraktion entwickeln; der Fernpunkt rückt heraus. — Hess (A. f. A.) nimmt an, daß die Gelbfärbung der menschlichen Linse ohne störende Beeinträchtigung ihrer Durchsichtigkeit genügend hohe Grade erreichen kann, um durch Absorption vollständige Blaublindheit herbeizuführen. — Ivakosits (Z. f. A.) führt die Farbenerscheinungen, die bei der Cataracta caerulea beobachtet werden, auf Lichtzerstreuung im trüben Medium zurück. Gifford (Ophth. Rec.) beobachtete fleckenförmige Trübungen an der Hinterfläche der Linse als Rest des Ansatzes der Art. hyaloidea. — Nach Dor (L'opht. provinc.) kommt Synchysis scintillans nach schweren inneren Erkrankungen des Auges, zuweilen auch nach Allgemeinerkrankungen, vor.

Krankheiten des Uvealtraktus: Groenouw (Centralbl. f. Augenh.) veröffentlicht einen Fall von seit 22 Jahren bestehendem Iristumor (wahrscheinlich Melanosarkom). — Rollet (Arch. d'opht.) teilt die Syphilis gummosa der Iris in umschriebene Gumma, in gummöse Pseudo-Hypopyen und diffuse syphilitische Infitration ein. — Woodruff (Ophthalmology) glaubt, daß ungenügende Pigmentierung des Auges Ursache von Augenkrankheiten werden kann. — Guglianetté (Arch. d'opht.) berichtet über Sklerose der Aderhautgefäße bei zwei Geschwistern. — Wernicke (A. f. A.) berichtet über einen Fall von Atrophia gyrata chorioideae et retinae. — Gebb (A. f. A.) über einen Fall von punktförmiger Aderhautatrophie und Pigmentierung. — Fejér (Centralbl. f. Augenh.) über einen seltenen Fall von solitärem Tuberkel der Aderhaut mit chronischem, gutartigem Verlaufe, Tuberkulin-Therapie erfolglos. — Stoewer (Z. M.) über ein Angiom der Aderhaut.

Sympathische Erkrankung: Nach Lenz (Berl. klin. Woch.) hat von allen Theorien, die bei sympathischer Ophthalmie in Betracht kommen, die der spezifischen Metastasen die größte Wahrscheinlichkeit für sich. — Ziem (Mediz. Klinik) sucht nachzuweisen, welche wichtige Rolle gleichzeitige Nasenleiden bei sympathischer Ophthalmie spielen.

Glaukom: Nach Kuschel (Z. f. A.) ist die Überdehnung der vorderen Grenzschichte des Glaskörpers die eigentliche Ursache des akuten Glaukom

anfalles und des akuten Glaukomzustandes. — Levinsohn (Berl. klin. Woch.) sieht in einer Vergrößerung des Ciliarkörpers durch Hypertrophie des Bindegewebes und solche der Muskelfasern die Ursache des Glaukoms. — Nach Scalinci (Arch. d'opht.) ist die vermehrte Viskosität beim akuten Glaukom nicht als Ursache des Zustandes, sondern vielmehr als Folge des erhöhten Druckes aufzufassen. — Blessig (Petersb. med. Woch.) tritt für das Abhängigkeitsverhältnis des Glaukoms von Allgemeinleiden ein. — Nach Terson (Gazette des Hôpitaux) ist das Glaukom nichts anderes, als die Reaktion des Körpers am Auge auf Prozesse, die im Gesamtorganismus sich abspielen und ihre Erklärung in den mannigfachsten Ursachen finden. — Dunn (Arch. of Ophth.) schreibt dem Blutdruck eine große Bedeutung für das Glaukom zu. — Veasey (N. Y. Med. Journ.) berichtet über ein chron. Glaukom nach Typhus mit vollständiger Erblindung; 17 Jahre später Erkrankung des zweiten Auges; Ablehnung der Operation; Erblindung. — Ilroy (Brit. med. Journ.) veröffentlicht einen Fall von juvenilem Glaukom. — Fälle von Glaukom infolge von Linsenblähung veröffentlichen Jochreyt (A. f. A.) und Isaacs (Z. M.). — Maynard (The ophthalmosc.) berichtet, daß akutes Glaukom in Kalkutta am häufigsten beim Einsetzen der Regenzeit (größere Pupillenweite) beobachtet wird. — Fälle von Spontanruptur des glaukomatösen Bulbus beschreiben Villard (Arch. d'opht.) und Bialetti (Ann. di Oft.). — Nach Würdemann (The ophth. Rec.) ist die Diaphanoskopie ein wertvolles Hilfsmittel bei Glaukom.

Krankheiten der Netzhaut und des Sehnerven: Morton (Trans. of the Ophth. Soc.) berichtet über einen exsudativen Prozeß an der Retina mit hochgradigen Gefäß-Veränderungen und Drucksteigerung. — Goldsmith (Trans. of the Ophth. Soc.) über einen Fall von Retinitis; kein Eiweiß, kein Zucker. — Jensen (A. f. O.) über 4 Fälle mit typischem Bilde einer Aderhaut-Netzhautentzündung (Retino-chorioiditis juxta papillaris) bei im übrigen gesunden Menschen. — Fortin (Rec. d'opht.) benutzt die Haidingerschen Büschelfiguren, um Läsionen der Makula nachzuweisen. — Nach Hepburn (Trans. of the Ophth. Soc.) kommen bei primärer Pigmentdegeneration der Retina Ringskotome, bei sekundärer fleckenförmige Skotome vor. — Derselbe Autor (The Royal Lond. Ophth. Hosp. Rep.) fand bei Retinitis pigmentosa in den Ringskotomen zerstreute Inseln von relativ funktionierender Netzhaut. — Nettleship (Trans. of the Ophth. Soc.) sah Cataracta lamellaris und Retinitis pigmentosa bei verschiedenen Mitgliedern desselben Stammbaumes. — Reuter (A. f. A.) beobachtete einseitige Retinitis pigmentosa nach luetischer Infektion. — Nach Pagenstecher (A. f. O.) handelte es sich bei dem eigenartigen Bilde der Pigmentstreifen-Bildung in der Netzhaut um neugebildete Blutgefäße. — Ridley (The ophth. Rev.) veröffentlicht einen Fall von Thrombose der Netzhaut-Centralarterie. — Hesse (Z. f. A.) einen Fall von Embolie der Centralarterie, bei dem der Embolus sichtbar war und das Wandern desselben unter Massage nachgewiesen werden konnte. — Lauber (Z. f. A.) bezeichnet die Netzhaut-Ablösung als keine Erkrankung sui generis, sondern als ein Symptom verschiedener intraokularer Erkrankungen, deren Ursprung ein recht verschiedener ist. — Vogt (Bericht der ophth. Gesellsch.) bezeichnet die Erythropsie als die Rot-Phase des Nachbildes der weißen Fläche. — Lohmann (A. f. O.) konstatiert, daß die Verschmelzungsfrequenz auf der Retina in einem mit Amblyopia congenita behafteten Auge gegenüber der des sehtüchtigen Auges vermehrt ist. — Krusius (Bericht d. ophth. Gesellsch.) weist nach, daß bei allen einseitigen funktionellen

Amblyopien eine Minderwertigkeit des amblyopischen Auges in bezug auf anatomische Bauart oder sonstige kleinste organische Bedingungen dem andren Auge gegenüber besteht. — Becker (Deutsche med. Woch.) glaubt, daß die strabotischen Augen zwar häufig von Haus aus minderwertig sind, daß aber diese ursprüngliche Amblyopie durch den Strabismus weiter gesteigert wird. — Treutler (A. f. A.) veröffentlicht einen Fall von atypischem centralen Skotom, bei dem der optische Ausfall der Makulargegend mit einer hochgradigen Beschränkung der pupillomotorischen Funktion der Retina verknüpft war. — Holth (Ann. d'ocul.) gibt einen Apparat zur Diagnose centraler und paracentraler Skotome an. — Joseph (Arch. d'opht.) verwendet zur Messung centraler Skotome das Pigeon'sche Stereoskop. — Gonin (Ann. d'ocul.) berichtet über Schneeblindheit mit Ulceration der Hornhaut. — Hess (A. f. A.) fand bei allen Hemeralopien den stäbchenfreien Bezirk der Netzhaut ausnahmslos im gleichen Sinne erkrankt, wie die extrafoveale Netzhaut; der stäbchenfreie Bezirk des dunkeladaptierten Auges war deutlich weniger empfindlich, als im normalen Auge. — Voorhoeve (Ned. Tijd. v. G.) berichtet über einen Fall von bitemporaler Hemianopsie mit Erhaltung der centralen Sehschärfe, hemianopischer Pupillenreaktion und normalem Fundus. — Nach Redlich und Bonvicini (Leipzig—Wien) kommt das Fehlen der Wahrnehmung der eigenen Blindheit vorwiegend bei Fällen von doppelseitiger centraler Hemianopsie mit absoluter Amaurose vor. — Poulard (le Progrès méd.) bespricht die toxischen Amblyopien infolge von Alkohol und Tabak. — Widmark (Bericht d. Stockholmer Augenklinik) die Amblyopien nach übermäßigem Kaffeegenuß und durch arsenhaltige Tapeten. — Horn (A. f. A.) erörtert die Adaptionsstörungen bei den einzelnen Erkrankungen des Augenhintergrundes. — van den Borg (Z. M.) beschreibt Formen von Papillitis, die sich im Anschlusse an eine entzündliche oder traumatische Erkrankung des vorderen Teiles des Auges entwickeln. — Happe (Z. M.) berichtet über 2 Fälle von typischer Papillitis bei einfacher Limbus-Perforation. — Coats (The Royal London Ophth. Hosp. Rep.) beschreibt eine kongenitale Pigmentierung der Papille (Wucherung des Pigment-Epithels oder Melanom der Aderhaut). — Reis (Z. f. A.) einige Fälle von umschriebener Grubenbildung auf der Papille. — Paton (Trans. of the Ophth. Soc.) eine Verdunkelung der Papille durch eine Bindegewebs-Neubildung. — Niels Hoeg (A. f. O.) 5 Fälle von Drusen im Sehnervenkopfe. — Coppez (Arch. d'opht.) einen Fall von abnormem Blutgefäßring um die Papille herum. — Vederame (Z. M.) sah einen Solitärtuberkel der Papillengegend ohne Zeichen von Tuberkulose am übrigen Körper. — Hancock (The Royal London Ophth. Rep.) beobachtete Sehnervenatrophie in 4 Generationen mit auffallend günstigem Verlaufe. — Golesceano (l'Opht. prov.) sah Fälle von progressiver Atrophie der Papille nach Star-Extraktion. — Asher (Ophth. Klinik) beschreibt eine einseitige akute Schädigung des Opticus zwischen Bulbus und Chiasma, die zur Atrophie führte; die Natur der Schädigung konnte nicht sichergestellt werden. — Peters (Münch. med. Woch.) berichtet über einen Fall von mangelhafter Entwicklung des Gedächtnisses für geschriebene und gedruckte Worte.

Motilitätsstörungen: Levi (Z. M.) glaubt, daß auch bei Fällen willkürlichen Schielens des einen Auges, bei Primärstellung des anderen, die Hering'sche Theorie von der gleichmäßigen Innervation zu Recht besteht, und kein Grund vorliegt, eine Ausnahme von diesem Gesetze annehmen zu wollen. — Ohm (A. f. O.) untersuchte die anormale Sehrichtungsgemeinschaft

der Netzhäute bei 11 Fällen von Strabismus nach der Schieloperation; er unterscheidet 3 Perioden: die Fortdauer anomaler Lokalisation trotz veränderter Stellung der Augen; Beginn des Wettstreits zwischen normaler und anomaler Lokalisation, endlich Übergang der anomalen Projektion, unvermittelt, oder durch das 2. Stadium, in normale Korrespondenz. In keinem Falle würde der binokulare Sehakt ein vollkommener. — Nach Köllner (Deutsche med. Woch.) handelte es sich bei der isolierten Abducenslähmung in der Regel um Kernlähmungen oder um Läsionen, während des Vorlaufes der Nerven an der Schädelbasis (namentlich an der Spitze der Felsenbeinpyramide). — Schepens (La clin. opht.) berichtet über Abducenslähmung nach Lumbalanästhesie. — Stephenson (The Ophthalmoscope) sah bei einem Knaben Ptosis und multiple Lähmung aller äußeren Augenmuskeln. — Sym (The Ophth. Rev.) beobachtete einen Fall von partieller Ptosis mit übermäßiger unfreiwilliger Bewegung des betreffenden Lides bei Bewegungen des Unterkiefers. — Villard (La clin. opht.) einen Fall von Lähmung des Levators nach einer tiefen subkonjunktivalen 10% Kochsalzinjektion. — Veasey (Med. Journ.) einen Fall von rasch hintereinander austretender Aufwärtsbewegung beider Oberlider (Levatorkontraktionen) ohne Beteiligung der Stirnmuskeln und der Pupillen. — Krusius (A. f. A.) sah bei einem nach außen abgelenkten Auge (Maculae corn.) normale Einstellung, wenn das zweite, leicht hypermetropische Auge, atropinisiert wurde; stärkere Akkommodationsimpulse für den paretischen Ciliarmuskel beim Fernsehen hatte als Mitbewegung eine Konvergenzbewegung des abgelenkten Auges zur Folge. — Ohm (Centralbl. f. Augenh.) konnte die Existenz der 3 verschiedenen Lokalisationsarten (des Charkteristikums der 2 Gruppen der Lateralablenkungen) auch in einem Falle von Rollungsschielen nachweisen. — Marx (A. f. O.) bezeichnet die Prüfung der Heterophorie für die Nähe mit dem Phorometer Bartels als die verläßlichste. — Eine Berücksichtigung des Zustandes der inneren und äußeren Augenmuskulatur ist in praxi nicht notwendig. — Bartels (Z. f. A.) Apparat zur Feststellung latenter Abweichungen beim Nahesehen besteht aus einer Tangentenskala und einem Maddoxstäbchen. — Nach Bourdon Cooper (Ophth. Rev.) kann man horizontale und vertikale Höhenabweichungen durch entsprechend schräg gestellte Prisma ausgleichen. — von Caneghem (Bull. de soc. de méd. de Gand) sah einen Fall von assoziierten Bewegungen des ptotischen Oberlides bei Kontraktion des l. Musc. pterygoideus ext. Weitere assoziierte Bewegung bestand zwischen dem Lidheber und dem rechten und linken Musc. rect. ext. Es bestand eine angeborene Anomalie im Kerngebiet des Nerv. okulom. und der absteigenden motorischen Wurzel des Trigeminus. — Nach Pascheff (Ann. d'ocul.) kommen, außer bösartigen Tumoren und Fibromen, Gummata, hyaline Degeneration und Ossifikation an den äußeren Augenmuskeln vor. — Abelsdorff (Mediz. Klinik) weist an einem Falle nach, daß man das Bild der reflektorischen Pupillenstarre zuweilen an einem von Okulomotoriuslähmung betroffenen Auge beobachten kann, wenn die Lähmung im Rückgang begriffen ist. — Mirto (La clin. ocul.) berichtet über 2 erfolglos operierter Fälle von Blepharospasmus: psychogene Natur der motorischen Störung wurde angenommen. — Gowers (The ophthalmoscope) bespricht den Mechanismus des Nystagmus. — Caspar (Centralbl. f. Augenh.) beobachtete Vererbung eines Nystagmus durch die Großmutter und Eltern mütterlicherseits auf die männlichen Nachkommen. — Nach Drousart und Famechon (Brüssel Hoyez) nehmen Traumen großen Einfluß auf den Nystagmus der Bergleute. — Reid (The ophth.

rev.) hält die vestibuläre Entstehung des Nystagmus der Bergleute für wahrscheinlich.

Refraktions- und Akkommodations-Anomalien: Levinsohn (A. f. O.) bezeichnet als wesentliches Moment für die Entstehung der Kurzsichtigkeit die Schwerkraft. — Nach Redolob (Z. M.) besteht ein Zusammenhang zwischen niederer Orbita und Myopie. — Thorner (Z. M.) führt die Kurzsichtigkeit mittleren Grades auf Zerrung infolge der diskontinuierlichen ruckweisen Augenbewegungen beim Lesen zurück. — Seggel (Z. M.) weist nach, daß Myopie den Lichtsinn herabsetzt. — Nach Stilling und Landolt (Z. M.) ist der Lichtsinn von der Refraktion vollständig unabhängig. — Best (Münch. med. Woch.) fordert zur Verhütung der Kurzsichtigkeit Einschränkung der Naharbeit in den Schulen. — Delord und Reveil (Rev. d'Hyg. et de Thérap. ocul.) geben Vorschriften, die Schulhygiene betreffend, zur Verhütung der Kurzsichtigkeit, an. — Domec (La clin. opht.) empfiehlt frühzeitige Massage zur Vorbeugung und Verhinderung des Fortschreitens der Kurzsichtigkeit. — Schultz-Zehden (Med. Klin.) befürwortet Atropinkur bei beginnender Arbeitsmyopie mit Hypertonus. — Fortunati (Riv. ital. di Ott.) empfiehlt bei Gläserverordnung für Myopen Ausschaltung der Akkomodation und Verminderung der Konvergenz durch Kombination von Konkavgläsern und Prismen. — Weiss (Münch. med. Woch.) tritt für Vollkorrektion der Myopie im Kindesalter, Neustätter (Münch. med. Woch.) für eine solche und für genaue Korrektion des Astigmatismus ein. — Rollock (The ophth. Rec.) sah bei blutarmen Negern Myopie selten; bei Mulatten ebenso häufig wie bei Weißen. — Nach Reuss (A. f. O.) wird die manifeste Hypermetropie in vielen Fällen in gesunden Augen und bei normaler Sehschärfe in frühem Alter teilweise absolut und die Sehleistung sinkt damit unter die normale; das weibliche Geschlecht befindet sich durchwegs im Nachteil gegenüber dem männlichen; frühzeitiges Absolutwerden der Hypermetropie auch bei sehr niedrigen Graden möglich. — Ulbrich (Zeitsch. f. Erforsch. u. Beh. des jug. Schwachsinnes) sah Hypermetropie bei Schwachsinnigen ungleich häufiger als bei normalen; Astigmatismus ebenfalls häufig. — Katz (Wratsch) beobachtete schwere Augenmigräne infolge unkorrigierter Hypermetropie und infolge von Astigmatismus. — Fridenberg (Z. M.) rät bei geringen Graden von Hypermetropie mit Asthenopie eine Überkorrektion vorzunehmen, um durch Verschlechterung des Fernsehens eine Entspannung der Akkommodation zu erreichen. — Chavasse (L'opht. prov.) sah einen Fall von H 18 D; Messung der optischen Größen. — Mügge (Z. M.) hebt die Häufigkeit des Astigmatismus und die Beeinflussung der Sehschärfe durch denselben hervor; die niedrigsten Grade des Astigmatismus sind die häufigsten; der Grad des Astigmatismus bestimmt die Sehschärfe. — Nach Steiger (Z. f. A.) ist der Astigmatismus bei jugendlichen Myopen am stärksten und der starke Astigmatismus am häufigsten. Eine ätiologische Abhängigkeit der hohen Grade von Astigmatismus nach der Regel von Myopie besteht nicht. — Rohr (Ber. d. ophth. Ges.) verwendet als anastigmatische Starbrille eine Kombination von Linsen verschiedener Vorzeichen, um auch die chromatische Aberration zu korrigieren. — Hertel (Ber. d. ophth. Ges.) zeigt den Nutzen dieser Gläser auf dem Wege der Photographie. — Baratz (Westn. ophth.) empfiehlt zur Bestimmung des Astigmatismus die subjektive Methode. — Nach Amar (Journ. de Phys. et de Path.) hat die Häufigkeit des Astigmatismus in heißen Ländern ihren Grund in den durch die Sonne angeregten Kontraktionen des Ciliarmuskels. — Planturga (Ned. Tijd. v. G.) stellt als Kennzeichen des

Akkommodationskrampfes fest, daß derselbe unzweckmäßig und unwillkürlich sein und im Dunkelzimmer fortbestehen müsse. — Quirsfeld (Prager med. Woch.) hat photometrische Untersuchungen in Schulen vorgenommen. — In Fällen von Insuffizienz bei Myopen und Hypermetropen läßt Bonsignoris (La clin. opht.) die Anstrengung der Konvergenz durch passende Gläser vermindern. — Nach Köllner (Z. f. A.) können die in der Praxis vorkommenden Refraktionsanomalien bei Farbenprüfungen unberücksichtigt bleiben. — Gertz (Bericht der Stockholmer Augenklinik) gibt einen Apparat zur Schätzung der Refraktion im umgekehrten Bilde an. — Hull (Brit. med. Journ.) Kobaltgläser zur raschen Bestimmung des Refraktionszustandes. — Percival (The Ophthalm.) konnte prismatische Wirkung bei Ferngläsern, die zum Lesen gebraucht werden, nachweisen. — Oppenheimer (Z. M.) beschreibt Lentikulare, die aus einem Muschelglase mit planem- bzw. konkavem Ausschliff der vorderen Fläche bestehen. — Dixey (Ophthalmoskope) die neueste Form der Bifokalgläser (Kryptokdysieren von Borsch).

Krankheiten der Lider: Francke (Z. M.) sah ein Noma der Lider bei einem sonst gesunden Kinde 14 Tage nach der Geburt. — Lafon (Arch. d'opht.) bezeichnet das Chalazion als eine Akne der Meibom'schen Drüsen. — Steiner (Ann. d'ocul.) hat 4 Fälle von amyloider Entartung des Tarsus auf Java beobachtet; komplizierendes Trachom, einseitiges Auftreten. — Nach Loesser (A. f. A.) ist bei der Blepharochalasis die Lidhauterschlaffung das Primäre; greift der Prozeß auf die Orbita, so kann es zu Prolaps des Orbitalfettes, zur Ptosis lipomatosa, oder selbst zur Fetthernie der Oberlider kommen. — In einem Falle, den Markbreiter (Z. M.) beschreibt, hatte sich durch eine schlechte Prothese eine halbkreisförmige Ausbuchtung mit harten Rändern (adenoidartige Gebilde) und exkavierter Oberfläche am unteren Lide entwickelt. — Morax und Carlotti (Ann. d'ocul.) beobachteten einen Fall von Sporotrichose des oberen Lides. — Zazkin (Wratsch) beschreibt ein Ulcus indurat. des Oberlides mit nachfolgenden, sekundären Erscheinungen. — Dujardin (La clin. opht.) ein Horn am unteren Lide von talgartiger Beschaffenheit. — Stephenson (The ophthalmoscope) einen Fall von Mitbewegung des Oberlides beim Kauen. — Dodd (The ophthalmoscope) akzessorische Augenbrauen an den Schläfen. — Villard (Arch. d'opht.) beschreibt das Krankheitsbild der Phthiriasis der Lider.

Krankheiten der Tränenorgane: Nach Schirmer (Münch. med. Woch.) sondern die Tränendrüsen beständig geringe Mengen von Flüssigkeiten ab; nach Exstirpation oder Lähmung der Tränendrüsen schützt sich die Bindehaut durch Eigenproduktion von Feuchtigkeit vor der Austrocknung. — Truc und Peretz (Rev. gén. d'opht.) konnten bei einem Trachomatösen Trachom der Tränendrüse histologisch nachweisen. — Constantin (Arch. d'opht.) berichtet über Reposition eines traumatischen Vorfalls der Tränendrüse. — Chesneau (Ann. d'ocul.) sah 2 Fälle primärer Mykose der Tränenröhrchen (Aktinomykose). — Aubaret (Arch. d'opht.) berichtet über physiologische und pathologische Insuffizienz der Klappen des Tränennasenkanals. — Nach Mayou (The Royal Lond. Ophth. Hosp. Rep.) beruht der Tränensackabsceß bei Neugeborenen auf Verschluß des Tränennasenkanals; rechtzeitige Sondierung.

Krankheiten der Augenhöhle: Rus (Wiener med. Woch.) sah Phlegmone der Orbita infolge Durchbruchs des Eiters eines entzündeten Tränensackes nach rückwärts, nebst Fistel des Tränensackes. — Reber (The Amer. Journ. of Ophth.) 2 Fälle von Orbitalphlegmone; einer durch Fremdkörper in

der Nase mit Ruptur in die Orbita, der andere infolge purulenter Sinusitis frontalis nach Influenza. — Lewis (Ophth. Rec.) erhielt nach Injektion einer 25% Protargollösung in den Tränensack Orbitalcellulitis mit nachfolgender Sehnervenatrophie. — Meissner (Wiener med. Woch.) sah intermittierenden Exophthalmus beim Beugen und gewissen Kopfbewegungen; im übrigen nichts Abnormes; abnorme Enge der vorderen Abflußwege des orbitalen Blutes wird angenommen. — Fälle von pulsierendem Exophthalmus beschreiben: Demicheri (Ann. d'ocul.), Guibal (Arch. d'opht.), Isupow (West. ophth.), Mackey (Trans. of the ophth. Soc.). — Mit der Basedow'schen Krankheit beschäftigen sich: Abadie (La clin, opht.), Grober (Med. Klinik), Ahlemann (Münch. med. Woch.). Derselbe Autor (Woch. f. Ther. u. Hyg.), Kraus (Münch. med. Woch.). — Watanaba (A. f. A.) beschreibt ein Endothelioma intravasculare der Orbita bei einem Kinde; diffuses Rezidiv nach der Operation. — Wagenmann (Z. M.) ein Rezidiv eines Sarkoms in der Orbita, 11 Jahre nach Enukleation wegen Aderhautsarkom. — Roy (Ann. d'ocul.) ein verkalktes Fibrom der Orbita. — Lapersonne (Arch. d'opht.) glaubt, daß eine große Zahl der Fibrome der Orbita vaskulären Ursprunges sind. — Über eine spontane Heilung einer als Sarcoma orbitae diagnostizierten Geschwulst berichtet Koster (Z. f. A.). — Über ein latentes, diffuses Lymphangiom, in das infolge eines Trauma eine Blutung erfolgt war, Dejone (Z. M.). — Über Fliegenlarven in einer durch Karzinom exulzerierten Orbita Reis (Z. M.). — Die Häufigkeit der Orbitalerkrankungen bei Erkrankungen der Nebenhöhlen betonen Thomson (The Ophthalmoscope) und Evans (The Ophthalmoscope). — Nach Birch-Hirchfeld (Z. M.) beruhen die Überzahl der orbitalen Entzündungen auf Nebenhöhlenentzündungen (chron. oder akute Sinus-Empyeme). Das Übergreifen auf die Orbita wird durch eine lokale Periostitis und Osteitis vorbereitet oder geschieht durch Trombophlebitis der durchtretenden Venen. — Lewit (Wratsch) berichtet über eine Exostosis der Orbita, die mit dem Sinus frontalis durch einen Strang in Verbindung stand. — Calderaro (A. f. A.) hebt hervor, daß es atypische Formen von Stirnhöhlenmukokele gibt, die verursacht sind durch anomale anatomische Anordnung des Sinus selbst; sie geben das Bild einer orbitalen, retrobulbären oder Sehnervengeschwulst. — Stephenson (The Ophthalmoscope) veröffentlicht 3 Fälle von Neubildungen in den Nebenhöhlen der Orbita. — Befunde an der Orbita bei Erkrankungen der Nebenhöhle der Nase besprechen Chiari und Marschik (Med. Klinik). — Nach Paunz (A. f. A.) können akute und chronische Entzündungen der hinteren Nebenhöhlen der Nase akute oder chronische Entzündung oder auch kollaterales Ödem des Sehnerven verursachen. — Einen Apparat zur orbitalen Plethysmographie beschreibt Krauss (Ber. d. ophth. Ges.).

Augenkrankheiten in Beziehung zu Krankheiten der übrigen Organe: Fejér (A. f. A.) macht auf den schädlichen Einfluß der Schwangerschaft und Geburt bei hochgradig Myopischen aufmerksam. — Weigelin (A. f. A.) veröffentlicht Fälle von Neuritis optica, die mit Schwangerschaft in Zusammenhang gestanden hatten. — Videky (Szemeszet) beobachtete vorübergehende Amaurose centralen Ursprunges bei einer Schwangeren. — Reuss (Wiener klin. Woch.) berichtet über genuine Sehnerven-Atrophie mit temporaler Hemianopsie infolge von Gravidität. — Knapp (Arch. of ophth.) 3 Fälle von neuritischer Atrophie bei Toxaemia gravidarum. — Nach van Duyse (Bull. de la Soc. méd. de Gand) ist die Mikulicz'sche Krankheit weder klinisch noch pathologisch-anatomisch eine Einheit. — Derselbe Autor

(Arch. d'opht.) berichtet über einen Fall von Mumps, Neuritis optica und Meningitis. — Adams (The Ophthalmoscope) über 2 Fälle von Iritis mit Parotitis. — Beauvois (Rec. d'opht.) über Exophthalmus bei einem Neugeborenen infolge von Sinusitis maxill. — Widmark (Bericht d. Stockholm. Augenklinik) über Heilung einer doppelseitigen Netzhautablösung infolge von Kieferhöhlenempyem. — Shoemaker (The Americ. Journ. of Ophth.) über Chorioiditis und Augenmuskel-Lähmungen im Anschlusse an Kieferhöhlenempyem. — Krauss (Ophthalmology) über die okularen Symptome bei Siebbeinzellen-Erkrankung. — Murray (Ophth. Rec.) und Rethi (Wiener med. Woch.) über Fälle von Siebbeinzellen-Eiterung mit Neuritis optica. — Knapp (Arch. of Ophth.) über Nebenhöhlen-Neuritis mit centralem Skotom. — Schleisinger (Arch. de Oft. Hisp. Americ.) über gummöse Periostitis der Keilbeinhöhle mit Neuroretinitis. — Den Zusammenhang der Erkrankungen der Nase und des Nasenrachenraumes mit denen der Augen bespricht Onodi (Berliner klin. Woch.). — Brückner (A. f. A.) fand bei hartnäckigen Tränensackleiden und chron. Conjunctivitis häufig atrophierende Rhinitis, seltener Hypertrophien und Polypen. — Peyser (Berliner klin. Woch.) sah isolierte Lähmung des M. rect. ext. bei eitriger Mittelohr-Entzündung. — Merz-Weigandt (Prager med. Woch.) beschreibt die Veränderungen an den Augen bei Nephritis und Arteriosklerose. — Nuël (Arch. d'opht.) ein vesikuläres Ödem der Makula bei bejahrten Leuten mit Arteriosklerose und Neigung zu Ödemen. — Straub (Z. M.) weist auf die schlechte Prognose hin, die Netzhaut-Blutungen infolge von Arteriosklerose in bezug auf Apoplexien gaben. — Krauss (Ann. of Ophth.) sah analog den habituellen Nasenblutungen rezidivierende Glaskörper-Blutungen bei einem jungen Individuum. — Proell (Med. Klinik) und Bistis (Arch. d'opht.) berichten über Fälle von Neuritis optica nach starken Blutungen. — Köllner (Deutsche med. Woch.) sah vier Fälle von Abducenslähmung bei Erkrankungen des Zirkulationssystems und 4 Fälle bei Hemikranie. — Fromaget (l'Opht. prov.) rezidivierende Akkommodationslähmung bei einer Übersichtigen im Anschlusse an Diphtherie mit guter Wirkung korrigierender Gläser. — Tertsch (Wiener klin. Woch.) 2 Fälle von Impf-Erkrankung der Augen, durch Übertragung von Frischgeimpften. — Chavernac (Ann. d'ocul.) doppelseitige Sehnerven-Entzündung nach Windpocken. — Stöwer (Z. M.) partielle Gangrän des Unterlides nach Masern. — Cosmettatos (Arch. d'opht.) Fälle von Hornhaut-Entzündung unmittelbar nach der Heilung der Masern, darunter schwere Fälle mit Durchbruch der Hornhaut. — Schieck (Münch. med. Woch.) konnte bei Masern ein dem Koplik'schen Fleck analoges Früsymptom an der Karunkel nachweisen. — Westhoff (Centralbl. f. Augenheilk.) berichtet über eine Ophthalmoplegia totalis typhoides. — Heilborn (Ophth. Klinik) über eine schwere Augen-Affektion bei einem scheinbar Gesunden, die den Gedanken an eine alimentäre Allgemein-Infektion nahelegte. — de Schweinitz und Fifa (Americ. Med. Ass.) über Autointoxikation als Ursache von Erkrankungen der tiefen Hornhautschichten und des Uvealtraktus. — Görlitz (Z. M.) über doppelseitige Dakryoadenitis wahrscheinlich infolge von Influenza. — Scalinci (Clin. ocul.) bezeichnet die subkapsulare Abart des Kortikalstares als dyskrasisch (Gicht, Diabetes). — Delord und Revel (Arch. d'opht.) sahen vorübergehende Akkommodations-Lähmung bei Diabetes. — Wernicke (Centralbl. f. Augenheilk.) hält für sicher, daß Luetiker, die an spezifischer Iritis gelitten haben, von Tabes verschont bleiben. — Nach Antonelli (Arch. d'opht.) kann hereditäre Lues Myopie hervorrufen; erworbene Lues

kann nur Verschlimmerung vorher schon bestandener Kurzsichtigkeit bedingen. — Vergne (Ann. d'ocul.) fand in 3 Fällen von Paget'scher Krankheit Veränderungen an der Hornhaut und Netzhaut, wie sie im Verlaufe hereditärer Lues nicht selten beobachtet werden. — Nach Jacqueau (l'Opht. prov.) spricht Keratitis parenchymatosa, verbunden mit Arteriitis, für hereditäre Syphilis. — Beaumont (Brit. med. Journ.) glaubt, daß die Gonorrhoe bei Iritis eine viel größere Rolle spielt, als angenommen wird. — Higgens (Lancet) glaubt, daß eine große Zahl rheumatischer Iritiden gonorrhoischen Ursprungs sind — Bart (The Ophthalmoscope) sah akute Iritis bei rheumatischer Arteriitis chron. ohne Gonorrhoe. — Fleischer (Z. M.) 2 Fälle von ankylosierendem Gelenkrheumatismus mit tuberkulöser Augen-Erkrankung. — Michel (Bericht d. ophth. Gesellschaft) hebt die Möglichkeit des Vorkommens der Buphthalmie als einziger Äußerung der Gesichtshypertrophie hervor. — Über Augen-Erkrankungen bei Lepra berichten de Silva (The Ophthalmoscope) und Otschapowski (West. ophth.). — Kreibisch (Deutsche med. Woch.) führt Veränderungen an den Augen (Keratose der Hornhaut, Katarakta und Veränderungen am Fundus), bei hyperkeratotischem Naevus der Haut, auf eine gleichartige Störung in der epithelialen Anlage der Haut und des Auges zurück. — Kraus (Z. f. A.) berichtet über Streptokokkeninfektion des Auges bei Impetigo streptogenes. — Kitamura (Z. M.) über 2 Fälle von metastatischer Ophthalmie, ein Fall mit Erythema nodosum, Gelenkrheumatismus und Streptokokken-Pyämie, der andre mit otogener Sinusthrombose. — Cuperus (A. f. A.) über einen Fall von Karzinom des oberen Lides in Zusammenhang mit Xeroderma pigmentosum. — Gendron (l'Opht. prov.) über traumatische Iridocyclitis mit wesentlicher Verschlimmerung durch Osteomyelitis der Tibia. — Nach Dorfmann (A. f. O.) kommt es infolge von prämaturen Synostosen beim Turmschädel zu Veränderungen an dem Knochen, die auf gesteigerten intrakraniellen Druck schließen lassen, wodurch Papillitis und nachfolgende Atrophie hervorgerufen werden. Rechtzeitige Trepanation behebt die deletären Wirkungen auf das Sehorgan. — Dagilaidzy (West. ophth.) berichtet über Ophthalmia hepatica und Morbus Banti. — Nacht und Weishaupt (Z. M.) über Chorioidal-Karzinom nebst Metastasen in der Leber und im Magen. — Finlay (Arch. de Oft. Hisp. Americ.) veröffentlicht einen Fall von rezidivierender Okulomotoriuslähmung bei Hemikranie. — Über Augenstörungen und Anomalien an den Augen bei Hysterischen berichten: Charles (The Americ. Journ. of Ophth.) über hysterische monokulare Diplopie, Kafka (Prager med. Woch.) über Gesichtsfeldeinschränkung von hemianopischem Typus. — Russel (Brit. med. Journ.) über Steigerung der Sehschärfe während des somnambulen Zustandes Hysterischer und Sauvineau (Rev. neurolog.) über paralytische Ptosis bei Hysterie. — Redlich (Deutsche med. Woch.) fand bei Epileptikern und Hysterischen im Anfalle eine starke Erweiterung der Pupillen mit mangelhafter oder erloschener Lichtreaktion bei erhaltener Konvergenzreaktion. — Rodiet, Pansier, Caps (Ann. d'ocul.) besprechen den Augenbefund bei Epileptikern vor, während und nach dem Anfalle. — Nach Bartels (Z. f. A.) sind bei Psychoneurosen nicht die Erscheinungen am Auge charakteristisch, sondern der Einfluß psychischer Vorgänge auf die Erscheinungsform. — Kimberlin (The ophth. Rec.) sah vollständige Trübung, Austrocknung und Anästhesie der Kornea bei einem Kinde infolge einer im Nervensystem liegenden trophischen Störung. — Dupuy-Dutemps (Ann. d'ocul.) beschreibt typische Veränderungen an der Makula in einem Falle von familiärer neurotischer

Idiotie. — Stock (Z. M.) berichtet über eine noch nicht beschriebene Form familiärer, unter dem Bilde der Retinitis pigmentosa auftretenden Netzhautdegeneration bei gleichzeitiger Verblödung. — Stephenson (Brit. med. Journ.) über Fälle von inkompleter postpapillitischer Atrophie des Nerv. opt. im Anschlusse an cerebrale Affektion im frühen Kindesalter. — Flesch (Wiener med. Woch.) über einen Fall von apoplektiformer subkortikaler Alexie mit rechtseitiger Hemiachromatopsie. — Posey (The ophth. Rec.) über einen hemianopischen monokularen Gesichtsfelddefekt nach einem apoplektischen Insult. — Parkinson und Hasford (The ophth. Rec.) über einen Fall von Kleinhirntumor mit Exophthalmus. — Cosmettatos (Ann. d'ocul.) über nichteitrige, metastatische, doppelseitige Ophthalmie nach epidemischer Meningitis. — Nach Hilbert (Z. M.) sind die Chromatopsien nicht nur bei Erkrankungen des Nervensystems, sondern auch bei andren Organ-Erkrankungen als central bedingt zu betrachten, mithin als eine Art Farben-Halluzination anzusprechen. — Nach Fleischer (Z. M.) beruht die Mehrzahl der Fälle von retrobulbärer Neuritis jugendlicher Individuen auf multipler Sklerose. — Über 4 Fälle von Neuritis optica bei multipler Sklerose berichtet Bagh (Z. M.). — Schley (Berliner klin. Woch.) macht auf die große Bedeutung der Sehstörungen im Frühstadium der multiplen Sklerose aufmerksam. — Wyler (Arch. of Ophth.) sah bei einem gesunden Manne, bei dem bereits 2 Jahre früher eine Parese des Rect. int. eines Auges aufgetreten war, Lähmung des Obliq. sup. und Rect. int. des andren Auges und faßt diese Symptome als Frühsymptome der multiplen Sklerose auf. — Salus (Med. Klinik) beobachtete grünliche Hornhaut-Verfärbung bei einem an multipler Sklerose leidenden Schafwollspinner und -Färber. — Lachmund (Berliner klin. Woch.) fand bei 27 Paralytikern 20 mal Lichtstarre und unter diesen 16 mit deutlicher Konvergenzreaktion. — Nach Culbantra (Americ. Journ. of Ophth.) ist die konjugierte Lähmung der Aufwärtsbewegungen ein seltenes Symptom, das für Läsion in der Vierhügelgegend spricht. — Goutermann (Berliner klin. Woch.) sah linksseitige Abducensparese nach Lumbalanästhesie mit Tropokokaïn. — Callan (A. f. A., amerik. Ausg.) doppelseitige Stauungspapille in Verbindung mit Caïssonkrankheit. — Faber und Stärke (Ned. Tij. v. G.) Papillitis bei einem Individuum, das an Trypanosomiase und Framboesia litt und mit Atoxyl behandelt wurde. — Giborn (Brit. med. Journ.) Neuritis der Augennerven infolge von Bleivergiftung bei Kindern. — Hessberg (Münch. med. Woch.) berichtet über einen Fall von schwerer Panophthalmitis mit Orbitalabsceß infolge eines künstlichen Düngemittels. — Schöning (Z. f. A.) über Amaurose mit eigentümlicher Fältelung der Netzhaut infolge Ödems bei einem gesunden Manne nach 2maligem Gebrauche von 10 g Ext. fil. mas. — Williams (Ann. of Ophth.) über Erblindung nach einer Dosis von 4,8 g Chinin mit Wiederherstellung des Sehvermögens; 5 Jahre später Ernährungsstörungen am Sehnerven.

Verletzungen des Auges und Entozoen: Wassinsinsky (West. ophth.) bespricht die zumeist mit Ätzmitteln vorgenommenen Selbstverstümmelungen der Augen bei Rekruten. — Rust (Arch. of. Ophth.) weist auf die Gefährdung der Augen durch Abspringen von kleinen Kupferteilchen bei oberirdischer elektrischer Kabelleitung hin. — Ayres (Americ. Journ. of Ophth.) macht auf die Gefährlichkeit der von Mechanikern benutzten Werkzeuge betreffs Abspringens von Metallstückchen und Gefährdung der Augen aufmerksam. — Ronnaux (Rec. d'opht.) berichtet über 2 Fälle typischer Keratitis interstitialis nach Traumen. — Faith (Ann. of Ophth.) über 3 Fälle von totaler

Loslösung der Iris nach Trauma. — Gebb (A. f. A.) über doppelseitige Aphakie und Aniridie nach Kuhhornstoß. — Markbreiter (Z. M.) über Cyklodialyse nach einem Trauma bei ganz unverletzten äußeren Bulbushäuten. — Cohen (Z. M.) über einen Aderhautabszeß hinter der Makula nach perforierender Zündkapselverletzung mit Durchbruch in den Glaskörper. — Natanson (Z. M.) über Perforationsverletzung des Auges durch Eisensplitter mit kreisförmiger Trübung an der Vorderfläche der Linse als Folge der Kontusion. — Isakowitz (A. f. A.) über beiderseitiges Linsenkolobom nach Zonulariß als Folge einer Operation. — Rupp (Wiener klin. Rundschau) über 2 Fälle von Bulbusruptur mit subkonjunktivaler Linsenluxation. — Caspar (Z. M.) über einen Kupfersplitter im Glaskörper der erst nach einem Jahr Iridocyklitis hervorgerufen hatte. — Nach Terrien (Arch. d'opht.) tritt Cataracta, durch Starkstrom erzeugt, relativ spät nach dem Unfall auf und ist einseitig. — Hilbert (Woch. f. Therap. u. Hyg.) berichtet über 2 Fälle von Augenverletzung nach Blitzschlag bei Telegraphenbeamten; in einem Falle mit glaukomatösen Erscheinungen, im 2. Falle mit Bindehautkatarrh. — le Roux und Renaud (Arch. d'ophth.) über einen Fall von Blendung durch Blitz mit Trübung der Kornea und des Glaskörpers; Rückgang der Erscheinungen nach 14 Tagen. — Birch-Hirschfeld (Z. M.) über pericentrale Skotome für Rot und Grün bei normaler Sehschärfe durch Einwirkung der ultravioletten Strahlen der Quecksilberdampflampen. Nach Vogt (A. f. A.) kommt den ultravioletten Strahlen bei der Entstehung der Erythrophe keine Bedeutung zu. — Bondi (Münch. med. Woch.) sah Verätzung der Bindhaut und Hornhaut durch Kunstdünger (Chilesalpeter). — Erdmann (A. f. A.) schwere parenchymatöse Hornhautaffektion durch Dämpfe von Dimethylsulfat. — Rollet (Rev. gen. d'opht.) Verschluß der Orbita und Fehlen der Lider als Folge einer während eines Ohnmachtsanfalles erlittenen Verbrennung. — Warnecke (Centralbl. f. Augenh.) berichtet über einen Fall von doppelter Durchbohrung des Augapfels mit einem Messer; Implantation einer Cilie und eines Epithelkeimes in die Narbe der hinteren Augenwand. — Über Lochbildung in der Makula nach Verletzungen berichten Noll (A. f. A.) und Twietmeyer (Z. f. A.). — Abelsdorff (Med. Klin.) veröffentlicht einen Fall bei dem sich an eine, nach Sturz auf die linke Schläfenseite entstandene linksseitige totale Okulomotoriuslähmung, eine Parese des Obliq. inf. und reflektorische Pupillenstarre derselben Seite anschloß. — Chaillous (Ann. d'ocul.) berichtet über traumatische Lähmung des Trochlearis und des Abducens interkraniellen Ursprungs. — Regnault (Ophth. Klinik) über Amblyopie und einseitige vollständige Lähmung des Okulomotorius im Anschlusse an eine Augenverletzung. — Pascheff (Ann. d'ocul.) über eine Verletzung der Orbitalgegend mit gleichseitiger totaler motorischer und sensibler Ophthalmoplegie und motorischer Hemiplegie der anderen Seite. — Kos (Wiener med. Woch.) über Lähmung des Obl. sup. bei Bruch der Lamina papyracea des Siebbeines bei intaktem Bulbus. — Bourgeois (Arch. d'opht.) über abwechselnde Lähmung des Abducens und des Facialis als Folgen von Kopfverletzungen. — Elze (Woch. f. Ther. u. Hygiene) über Fälle von Doppeltsehen nach Kopfverletzungen. — Lederer (Prager med. Woch.) sah einen Fall doppelseitiger typischer reflektorischer Pupillenstarre nach Eisenbahnzusammenstoß mit Herabsetzung der Konvergenzreaktion, Beeinträchtigung der Akkommodation und Störung in der Koordination der Augenmuskelbewegungen. — Fälle von traumatischem Exophthalmus veröffentlichten van Duyse (Arch. d'ophth), Nicolai (A. f. A.) und Teich (A. f. A.), — Villard (Ann. d'ocul.)

berichtet über einen Todesfall nach Eindringen eines Stückes Eisens in das Auge; Iridocyclitis, cerebrale Embolie von infizierten Orbitalgefäßen. — Schmidt (Ned. Tijdsch. v. G.) über Zerquetschung des Sehnerven durch eine in die Orbita bis zum Foramen opt. gedrungene Häckelnadel. — Scheuermann (La clin. opht.) über 2 Todesfälle im Anschlusse an Orbitalverletzungen. — Salus (Z. f. A.) über 4 Fälle von Luftemphysem der Orbita und der Lider nach Traumen. — Ridley (The ophth. Rev.) über 2 Fälle bei denen ein Stück Holz in die Tiefe der Orbita gedrungen war. — Adamantiadis (Arch. d'opht.) über einen Fall von homonymer traum. Hemianopsie. — Pechin und Descomps (Arch. d'opht.) über ein Trauma der Orbita mit nachfolgender alternierender Hemiplegie. — Inouje und Abbe (Nippon Gankasaski) über traumatische Pigmentierung der Papille. — Fälle von Schußverletzungen der Orbita und der Augen veröffentlichten: Aubineau (L'opht. prov.), Kipp (The Americ. Journ. of Ophth.), Kümmel (Z. f. A.), Newolina (West. ophth.), Weinstein (Z. M.) und (West. ophth.) und Williams (The ophth. Rec.). — Nach Tooke (The ophth. Rec.) schützt der Irisprolaps bei perforienden Hornhautwunden oft vor Infektion. — Lange (Vossius Abh.) läßt bei frischen Verletzungen mit Hyd. oxyc. desinfizieren; dann Verband; aus perforierenden Wunden vorgefallene Gewebsteile sind nie zu reponieren, sondern abzukappen; Eisensplitter müssen extrahiert werden. — Terson (La clin. opht.) bespricht die Behandlung von Augenverletzungen. — Pagenstecher (Z. f. A.) die psychische Behandlung und Nachbehandlung von Augenverletzungen. — Amberg (Z. f. A.) veröffentlicht eine Zahl von Eisensplitterentfernung mit dem Innenpol-Magneten; häufige Schädigung der Iris. — Belsky (West. ophth.) 2 Fälle von Extraktion eines Eisensplitters aus dem Glaskörper mittels Volkmann's Elektromagneten. — Emanuel (Deutsche med. Woch.) 2 Fälle von Eisensplittern im Glaskörper mittels Magnet entfernt. — Baslini (Arch. d'opht.) glaubt, daß der Riesenmagnet das beste Mittel für die Diagnose der Anwesenheit eines Fremdkörpers und für die Extraktion aus den Augeninneren ist. — Nach Asmus (Z. M.) darf, bei Ausbleiben jeglicher Reaktion bei Gebrauch des Riesenmagnets, keineswegs auf das Nichtvorhandensein eines Fremdkörpers geschlossen werden. — Wirtz (Woch. f. Ther. u. Hyg.) berichtet über den Mellinger'schen Innen-Polmagnet in schwebender Montierung. — Jung (Z. M.) empfiehlt bei Eisensplitteruntersuchungen nicht nur Sideroskop, sondern auch Augenspiegel und Röntgenapparat zu verwenden. — Wecks (Arch. of Ophth.) empfiehlt zur sicheren Lokalisation von in die Hornhaut eingedrungenen Eisensplittern, Röntgenstrahlen. — Roche (Ann. d'ocul.) gibt ein einfaches Verfahren zur Feststellung des binokularen Sehens an, welches sich namentlich bei Unfallspatienten empfiehlt. — Lepuin (West. ophth.) und Wernicke (Ann. de Oftalm.) berichten über Cysticercus im Glaskörper. — Pascheff (Arch. d'opht.) über einen verkalkten Cysticercus in der Orbita. — Dor (Arch. d'opht.) über einen durch Elektektrolyse geheilten subretinalen Cysticercus. — Orloff (West. ophth.) über alveolaren Echinococcus des oberen Lides bei einer sonst gesunden Person. — Demicheri (Arch. de Oftalm.) über eine uniloculare Echinococcusblase in der Orbita. Schenkl.

UNIVERSITY OF MICHIGAN
3 9015 01676 7777

EX LIBRIS

DR. OTTO LANDMAN